

Aus der Radiologischen Universitätsklinik Tübingen
Abteilung für Nuklearmedizin und Klinische Molekulare Bildgebung

**Ergebnisse der Real – Time Elastographie vor
Radioiodtherapie autonomer Adenome**

**Inaugural-Dissertation
zur Erlangung des Doktorgrades
der Medizin**

**der Medizinischen Fakultät
der Eberhard Karls Universität
zu Tübingen**

vorgelegt von

Straub, Sara Vanessa

2022

Dekan: Professor Dr. B. Pichler

1. Berichterstatter: Professor Dr. R. Bares

2. Berichterstatter: Professor Dr. M. Hofbeck

Tag der Disputation: 29.04.2022

Für Dieter, Brigitte, Laura und Julia

1	Abkürzungsverzeichnis	3
2	Tabellenverzeichnis	5
3	Abbildungsverzeichnis	6
4	Einleitung.....	7
4.1	Sonographie	8
4.2	Elastographie.....	11
4.3	Radioiodtherapie.....	14
4.4	Zielsetzung der Arbeit	17
5	Methodik	18
5.1	Studiendesign.....	18
5.2	Patientengut.....	18
5.3	Laborwerte.....	21
5.4	Sonographie	21
5.5	Elastographie und Score-Entwicklung.....	22
5.6	Szintigraphie.....	27
5.7	Radioiodtherapie.....	28
5.8	Nachuntersuchung und Erfolgsbeurteilung der Radioiodtherapie.....	29
6	Statistische Analyse	30
7	Ergebnisse.....	31
7.1	Patienten.....	31
7.2	Prätherapeutische Befunde.....	33
7.2.1	Konventionelle Sonographie	33
7.2.2	Echogenität und Struktur der Adenome	33
7.2.3	Kalzifizierung, Halo-Sign, Begrenzung der Adenome und TPO-Antikörper... 34	34
7.2.4	Adenomgröße vor Radioiodtherapie.....	35
7.2.5	Doppler-Sonographie.....	35
7.2.6	Elastographie	36
7.2.7	Elastographie-Score und Adenomgröße.....	38
7.2.8	TPO-Antikörper und Elastographie-Score	39
7.3	Vergleich der sonographischen und elastographischen Befunde	40
7.3.1	Sonographische Knotenmerkmale	40
7.3.2	Vaskularisierung der Adenomknoten.....	42
7.4	Ergebnisse der Radioiodbehandlung	43
7.4.1	Beseitigung der Hyperthyreose.....	43
7.4.2	Restautonomie	44
7.4.3	Änderung des Adenomdurchmessers.....	45
7.4.4	Änderung des Adenomvolumens.....	46
7.4.5	Änderung des Schilddrüsenvolumens.....	46
7.4.6	Prüfung der Hypothesen.....	48
8	Diskussion.....	49
8.1	Konventionelle Sonographie der Schilddrüse	49
8.2	Real-Time Elastographie.....	51
8.3	Elastographische Befunde bei autonomen Adenomen.....	55
8.4	Ergebnisse der Radioiodtherapie.....	57
8.5	Methodenkritik	61

9	Schlussfolgerungen.....	61
10	Zusammenfassung.....	62
11	Literaturverzeichnis.....	63
12	Erklärung zum Eigenanteil.....	71
13	Danksagung.....	72

1 Abkürzungsverzeichnis

Abb.	Abbildung
CAM	Combined Autocorrelation Method
CT	Computertomographie
d	Days / Tage
DNA/DNS	Desoxyribonucleic acid / Desoxyribonukleinsäure
FNA	Fine Needle Aspiration, Feinnadelbiopsie
ft3	Freies Triiodthyronin
ft4	Freies Thyroxin
Gy	Gray
HRR	homologe Rekombinationsreparatur
HWZeff	effektive Halbwertszeit
I	Iod
kPa	Kilopascal
MBq	Megabecquerel
MHz	Megahertz (Einheit)
MRT	Magnetresonanztomographie
mU/l	Milliunits pro Liter
mm	Millimeter
ml	Milliliter
NHEJ	Nichthomologe End-Joining-Reparatur
PET	Positronen-Emissions-Tomographie
PSV	Peak Systolic Velocity
RI	Resistance Index
RIT	Radioiodtherapie
ROI	Region of Interest
RTE	Real-Time Elastographie
SE	Strain elastography
SI	Strain Index
SV	Strain Value
SWE	Shear wave elastography
Tab.	Tabelle

Tc	Technetium
TIRADS	Thyroid Imaging Reporting and Data System
TPO-AK	Thyreoperoxidase Antikörper
TRAK	Thyreotropin-Rezeptor-Autoantikörper
TSH	Thyroidea-stimulierendes Hormon
US	Ultraschall / Sonographie
V	Volumen

2 Tabellenverzeichnis

Tab. 1: Ergebnisse der Elastographie bei Karzinomen der Mamma, Schilddrüse und Prostata sowie bei Leberfibrose (CAM = Kombinierte Autokorrelationsmethode).

Tab. 2: Im Rahmen der Auswertung erfasste Daten.

Tab. 3: Beurteilungskriterien für Adenomknoten in der konventionellen Sonographie
(nach Frates et al., 2006).

Tab. 4: Visuelle und quantitative Scores zur elastographischen Bewertung der untersuchten autonomen Adenome.

Tab. 5: Mittleres Alter und Geschlechtsverteilung der Patienten.

Tab. 6: Zusammenhang zwischen Echogenität und Struktur der Knoten.

Tab. 7: Echogenität in Bezug zu weiteren sonographischen Merkmalen und Antikörperstatus.

Tab. 8: Adenomdurchmesser und -volumen bei unterschiedlicher Echogenität.

Tab. 9: Prätherapeutische Elastographie-Scores.

Tab. 10: Häufigkeitsverteilung der visuellen und quantitativen Elastographie-Scores.

Tab. 11: Zusammenhang zwischen der Konzentration der TPO-Antikörper und dem elastographischen Befund.

Tab. 12: Zusammenhang zwischen der Begrenzung des Adenoms und seiner Härte.

Tab. 13: Echogenität und Struktur der Adenome in Abhängigkeit vom elastographischen Befund.

Tab. 14: Zusammenhang zwischen dem Vorhandensein von Mikro-bzw. Makrokalk und dem Elastographie-Score der Adenome.

Tab. 15: Zusammenhang zwischen Halo-Sign und Elastographie-Score.

Tab. 16: Elastographie-Scores und Therapieergebnis.

Tab. 17: Häufigkeit einer Restautonomie bei Adenomen eines Elasto-Score 2 oder 3.

Tab. 18: Abnahme des Adenom-Durchmessers in Relation zum Elastographie-Score.

Tab. 19: Änderung des Adenom-Durchmessers in Abhängigkeit vom Elastographie-Score.

Tab. 20: Abnahme des Adenomvolumens in Relation zum Elastographie-Score.

Tab. 21: Abnahme des Schilddrüsenvolumens in Relation zum Elastographie-Score.

Tab. 22: Vergleich der elastographischen Scoring Systeme für Schilddrüsenknoten.

3 Abbildungsverzeichnis

Abb. 1: Elastogramm eines Knotens im rechten Schilddrüsenlappen mit farbkodierter Darstellung der Gewebehärte (Skalierung im linken Bildanteil links oben).

Abb. 2: Knoten im linken Schilddrüsenlappen, elastographischer Score visuell: 0 (überwiegend rot), quantitativ 1 (38% rot, 48% grün).

Abb. 3: Knoten im rechten Schilddrüsenlappen, elastographischer Score visuell: 1 (gelborange), quantitativ 2 (64% grün, 7% rot).

Abb. 4: Knoten im rechten Schilddrüsenlappen; elastographischer Score visuell: 2 (eher grün = 2), quantitativ: 3 (62% blau, 21% grün).

Abb. 5: Knoten im linken Schilddrüsenlappen; elastographischer Score visuell: 3 (überwiegend blau), quantitativ: 3 (67% blau).

Abb. 6: Schilddrüsenszintigraphie vor Radioiodtherapie mit hypermetabolem Knoten im linken Schilddrüsenlappen.

Abb. 7: Schilddrüsenszintigraphie nach Radioiodtherapie mit unauffälligem Befund (ehemaliges Adenom im linken Schilddrüsenlappen).

Abb. 8: Streudiagramm für die Altersverteilung weiblicher Patientinnen.

Abb. 9: Streudiagramm für die Altersverteilung männlicher Patienten.

Abb. 10: Altersverteilung der eingeschlossenen Patienten.

Abb. 11: Vaskularisierungstypen und strukturelle Merkmale der behandelten Adenome.

Abb. 12: Adenom-Durchmesser bei Knoten mit einem Elastographie-Score von 2 bzw. 3.

Abb. 13: Adenom-Volumen der Knoten eines Elastographie-Scores von 2 bzw. 3.

4 Einleitung

Bildgebende Verfahren haben in den letzten Jahrzehnten eine immer größere Bedeutung für die medizinische Diagnostik erlangt. Sie dienen zur Erkennung der Art und Ausdehnung einer Erkrankung, ihrer Differentialdiagnose, aber auch zur Beurteilung des Behandlungserfolges und Nachweis von Komplikationen. Hierzu kommen unterschiedliche Methoden zum Einsatz, die jeweils auf die Untersuchung definierter Eigenschaften des Gewebes abzielen.

Zu diesen Methoden zählen:

- Konventionelles Röntgen und Computertomographie (CT) zur Bestimmung von Dichte, Luft- oder Wassergehalt des Gewebes,
- Sonographie, CT und Magnetresonanztomographie (MRT) zur Abschätzung des Zell- und Stromaanteils, der Perfusion und Gefäßpermeabilität,
- MRT und nuklearmedizinische Methoden wie Szintigraphie und Positronen-Emissions-Tomographie (PET) zur Untersuchung des Stoffwechselverhaltens und
- Nuklearmedizinische Methoden zur Diagnostik der Expression spezifischer zellulärer Strukturen wie z.B. Antigene oder Rezeptoren.

Aufgrund der Vielzahl der zur Verfügung stehenden Verfahren kommt es bei der Wahl der optimalen Untersuchungsmethode daher vor allem auf eine möglichst präzise Fragestellung an.

4.1 Sonographie

Als Standardverfahren für die bildgebende Schilddrüsendiagnostik hat sich die Sonographie durchgesetzt. Ihr Prinzip beruht auf der Anwendung von Ultraschallwellen, bei Untersuchungen der Schilddrüse am häufigsten zwischen 3,5 bis 7,5 MHz. Die Ultraschallwellen werden im Schallkopf mittels piezoelektrischer Impulse erzeugt, die von den Körpergeweben reflektiert und im Schallkopf wieder registriert werden. Hieraus wird unter Benutzung dedizierter Software ein Abbild des Gewebes erstellt. Mittels Doppler-Sonographie können zusätzlich Blutflussparameter wie Stärke, Geschwindigkeit und Strömungsrichtung des Blutflusses dargestellt werden. Die Sonographie ist einfach, schnell durchführbar sowie kostengünstig. Ein weiterer patientenrelevanter Faktor besteht darin, dass die Methode nicht durch ionisierende Strahlung belastet wird.

Morphologische Veränderungen der Schilddrüse lassen sich mit Ultraschall zuverlässig erkennen. So ist mit modernen Sonographiegeräten der Nachweis fokaler Läsionen ab einem Durchmesser von 1-2 mm möglich (Hegedüs et al., 2003), und auch Nachbarstrukturen im Halsbereich wie z.B. Blutgefäße und Lymphknoten lassen sich in derselben Sitzung mitbeurteilen. Mithilfe einfacher Klassifizierungssysteme wie das 2009 eingeführte Thyroid Imaging Reporting And Data System (TIRADS) kann basierend auf sonomorphologischen Kriterien auch das Malignitätsrisiko eines Schilddrüsenknotens bewertet werden. Allerdings ist eine absolut sichere Differenzierung von malignen und benignen Läsionen nicht möglich (Zhuang et al., 2018, Kitahara et al., 2018). Dies ist in Gebieten mit hoher Knoten-Prävalenz wie z.B. Deutschland von großer Bedeutung. So werden jährlich sonographisch in Iodmangelgebieten bei 30 % (♀) bzw. 21 % (♂) der adulten Bevölkerung Schilddrüsenknoten nachgewiesen (Schumm-Dräger und Feldkamp, 2007). Der überwiegende Teil davon sind Zufallsbefunde (Tönjes und Paschke, 2005). In einer aus 24 Studien abgeleiteten Metaanalyse mit 3.531 untersuchten Schilddrüsenknoten (Razavi et al., 2013) konnte gezeigt werden, dass bei Vorliegen der Merkmale Hypoechogenität, irreguläre Randzone, Fehlen eines Halos und Mikrokalzifikation die Wahrscheinlichkeit eines malignen Schilddrüsenknotens zwischen 90,8 bis 92,2 % beträgt.

Auch autonome Adenome weisen vorwiegend eine niedrige Echogenität auf, wobei keine sichere Korrelation zwischen dem Echomuster und der Stoffwechselaktivität der Schilddrüsenknoten besteht (Becker et al., 1986). Dirikoc et al. (2015) verglichen bei 258 Patienten (227 autonome und 31 nichttoxische Adenome) die Befunde der präoperativen Sonographie mit der Histologie des Operationspräparates. Toxische Adenome waren in der Regel größer als nichttoxische Adenome und wiesen eine höhere Rate an Mikrokalzifizierungen auf. Bei 20 der autonomen Adenome (8,8 %) und bei 2 der 31 nichttoxischen Adenomen (6,5 %) lag Malignität vor.

Bei den chronisch-entzündlichen Autoimmunthyreopathien gelingt sonographisch nicht immer eine Differenzierung zwischen Hashimoto-Erkrankung und Morbus Basedow. Diese ist dagegen mittels Doppler-Ultraschall möglich, wenn sich der für die floride immunogene Hyperthyreose typische, stark erhöhte Blutfluss („Thyroid inferno“) nachweisen lässt (Nagele und Nagele, 2009).

Neben der Erkennung und Bewertung von Gewebestrukturen erlaubt die Sonographie auch eine Bestimmung ihres Volumens. Diese basiert auf der Annahme klassischer geometrischer Formen, deren Volumen sich anhand weniger Größen berechnen lässt. So können sowohl die Volumina der einzelnen Schilddrüsenlappen wie auch von Schilddrüsenknoten ermittelt werden. Hierbei wird nach Eingabe von Höhe, Breite und Tiefe über ein Rotationsellipsoid das Volumen berechnet (Schlögl et al., 2006). Die Ergebnisse sind jedoch mit einer erheblichen Unsicherheit belastet, da die Strukturen nie der idealen Form eines Rotationsellipsoids entsprechen, so dass Abweichungen bis zu 20 % möglich sind (Andermann et al., 2007). Ebenso ist die Messung der in die Berechnung eingehenden Parameter (Höhe, Breite und Tiefe des Lappens oder Knotens) unsicher, wie aus der hohen Inter- und Intraobservervarianz geschlossen werden kann (Nagele und Nagele, 2009). Brunn et al. überprüften 1981 die Zuverlässigkeit der Volumetrie, indem sie Zysten komplett abpunktierten und das dabei bestimmte Flüssigkeitsvolumen mit dem vorab berechneten Volumen verglichen. Auch nach Einführung eines Korrekturfaktors traten hierbei Abweichungen bis zu 16 % auf. In einer von Brauer et al. (2005) durchgeführten Studie zur Volumetrie von Knoten der Schilddrüse wurde eine Interobserverstreuung von 49 % gefunden (Brauer et al., 2005). Dies hat eine erhebliche praktische Bedeutung, da das Volumen des Zielgewebes (z.B. autonome Schilddrüsenknoten) bei

der Planung einer Radioiodtherapie unmittelbar in die Berechnung der zu applizierenden Radioaktivitätsmenge eingeht (Lucas, 2000).

Die sonographische Technik ist seit ihrer Erstanwendung in der Diagnostik des Gehirns (Dussik, 1942) fortlaufend weiterentwickelt worden. Wesentliche Fortschritte wurden nicht nur im Hinblick auf die Messtechnik, sondern auch im Hinblick auf die Verarbeitung der Messdaten erzielt. Durch Variation der Messmethodik lässt sich mit der Doppler-Sonographie der regionale Blutfluss darstellen, der bei bestimmten Erkrankungen pathognomonisch verändert ist (Radl et al., 2012; Hong et al., 2015). Auch im Hinblick auf die Dignität eines Knotens lassen sich aus dem Perfusionsmuster Rückschlüsse ziehen (Palaniappan et al., 2016). So zeigen maligne Knoten häufig im Zentrum eine intensive Vaskularisation mit höheren Flussignalen als peripher, eine höhere „Peak Systolic Velocity“ (PSV) und einen höheren „Resistance Index“ (RI) der Arterien durch Gefäßverschlüsse (de Nicola et al., 2005; Brunese et al., 2008).

Da es jedoch auch unter Einbeziehung der farbkodierten Doppler-Sonografie bislang nicht möglich war, zwischen benignen und malignen Läsionen der Schilddrüse sicher zu differenzieren, wird bei unklaren Befunden die ultraschallgestützte Feinnadelbiopsie (FNB) empfohlen (Gharib et al., 2016; Kitahara et al., 2018; Papini et al., 2020). Sie hat nach den Ergebnissen umfangreicher Studien und Metaanalysen eine Sensitivität zwischen 66 bis 94 % und eine Spezifität von 72 bis maximal 100 % (Wu et al., 2006; Yang et al., 2007).

4.2 Elastographie

Eine weitere, ebenfalls auf Ultraschall basierende Technik ist die Elastographie, über die erstmals 1991 berichtet wurde (Ophir et al., 1991). Das Prinzip der sonographischen Elastographie beruht auf dem wiederholten leichten Druck auf das zu untersuchende Organ mit dem Schallkopf. Die Kompression verursacht eine Gewebeverschiebung, die bei hartem Gewebe geringer ist als bei weichem Gewebe. Das Ausmaß der Verschiebung des Gewebes kann berechnet und als sogenanntes Elastogramm farbkodiert und mit dem konventionellen Sonogramm fusioniert wiedergegeben werden (Zaleska-Dorobisz et al., 2014). Das Farbspektrum reicht von Rot bis Blau entsprechend der zunehmenden Härte des untersuchten Gewebes. Rot kodiert dabei für weiches Gewebe, Grün für Gewebe von mittlerer Härte und Blau für hartes Gewebe (Zaleska-Dorobisz et al., 2014). Aufgrund ihrer oberflächlichen Lage wurden zur Validierung der ersten Ergebnisse der Elastographie zunächst Knoten in der Leber, Prostata, Mamma und Schilddrüse untersucht (Tab. 1).

Abhängig von der Art der Druckausübung auf das zu untersuchende Gewebe wird zwischen der „Strain elastography“ (SE) und der „Shear wave elastography“ (SWE) unterschieden.

Bei der SE wirken Spannungs-, Dehnungs- oder Kompressionskräfte auf das Gewebe, bei der SWE dagegen Scherwellen, die in einem modifizierten Schallkopf erzeugt werden. Ihre Ausbreitungsgeschwindigkeit ist ein Maß für die Elastizität des Gewebes.

Tab. 1: Ergebnisse der Elastographie bei Karzinomen der Mamma, Schilddrüse und Prostata sowie bei Leberfibrose (CAM = Kombinierte Autokorrelationsmethode).

Autor / Jahr	Tumor- / Gewebetyp	n	Methode	Sensitivität (%)	Spezifität (%)
Itoh 2006	Karzinom Mamma	111	Real Time Elastographie mit CAM	87	90
Trimboli 2012	Karzinom Schilddrüse	498	Real Time Elastographie	88 – 96	85 – 95
Ferraioli 2012	Leberfibrose infolge Hepatitis C	121	Shear Wave Elastographie	88 – 97	88 – 97
Ji 2019	Karzinom Prostata	215	Shear Wave Elastographie	60 – 81	63 – 85

Das primäre Ziel der Elastographie besteht darin, eine verlässliche Aussage zur Dignität des untersuchten Gewebes zu erhalten. Diese Aussage beruht vorrangig darauf, dass malignes Gewebe auf Grund des hohen Stromaanteils im Vergleich zu benignen Strukturen eine härtere Konsistenz aufweist (Wang et al., 2012). Die Elastographie könnte jedoch auch bei der Planung und Erfolgskontrolle nichtoperativer Behandlungsmethoden nützlich sein. Denkbare Anwendungen wären u.a. die Radio- bzw. Pharmakotherapie. Eine frühzeitige Erkennung von Therapieresistenzen könnte bei der Planung des Therapiefortgangs eine erhebliche Bedeutung erlangen. Obwohl die zugrunde liegenden Mechanismen für ein ungenügendes Therapieansprechen sehr heterogen sein können, wäre die Ermittlung konkreter Prädiktoren durchaus relevant. Inwieweit die Gewebehärte hierzu geeignet ist, wurde bislang noch nicht systematisch untersucht. Als klinische Modellsituation bietet sich die Radioiodtherapie bei autonomen Adenomen an, da sie nach

standardisierten Protokollen durchgeführt wird und bereits nach 3 Monaten eine klare Erfolgsbeurteilung möglich ist (Reiners und Schneider, 2002).

In autonomen (toxischen) Adenomen werden durch die Thyreozyten autark, d.h. ohne Stimulation durch das Thyreoidea-stimulierende Hormon (TSH) Schilddrüsenhormone gebildet. Übersteigt die Hormonproduktion im Adenom den individuellen Hormonbedarf, kommt es durch Hemmung des hypophysären Feedback-Mechanismus zur Suppression der Stoffwechselaktivität des normalen Schilddrüsengewebes.

Autonome Adenome weisen eine Vielzahl stark eosinophil granulierter Zellen auf. Des Weiteren finden sich follikuläre Zellgruppen sowie Zellen in follikulärer Lagerung. Das eingekapselte autonome Adenom weist im histologischen Bild neben kolloidarmen Follikeln vorwiegend aktives kubisches Epithel auf. Bei 560 histologisch untersuchten autonomen Adenomen fanden Steiner und Zimmermann (1975) in 57 % mikro- und makrofollikuläre Mischformen, in 34 % mikrofollikuläre und in 9 % makrofollikuläre Formen. Diese Befunde wurden auch in weiteren Studien bestätigt, wobei proliferierendes Follikel Epithel in 34 % sowie regressive Veränderungen in Form von Zysten, Nekrosen, Fibrosen und Einblutungen in 37 % nachgewiesen wurden (Beischer et al., 2001).

Die Gewebeelastizität von Schilddrüsenknoten wird bei der Elastographie anhand der druckabhängigen Längenverschiebung der Strukturen bestimmt. Das Dehnungsmodul, gemessen in Kilopascal (kPa) ist definiert als Verhältnis zwischen Kraft und Gewebeverschiebung. Es hängt von der Gewebetextur der jeweiligen Region ab. So konnten Krouskop et al. bereits 1998 für Mamma und Prostata dem Fett-, Drüsen-, Binde- und Karzinomgewebe signifikant differente Dehnungsmodule zuordnen. Für die Schilddrüse ist gesichert, dass Follikelgewebe eine geringe, Bindegewebe und Karzinomgewebe sowie die Hashimoto-Thyreoiditis dagegen eine hohe Steifheit aufweisen (Zhao und Xu, 2019).

4.3 Radioiodtherapie

Für die Therapie autonomer Adenome der Schilddrüse stehen resezierende Verfahren und die Radioiodtherapie im Mittelpunkt. Eine chirurgische Behandlung ist indiziert, wenn kompressive Symptome vorliegen oder ein Malignomverdacht besteht. Hierbei wird die vollständige Entfernung des knotig veränderten Gewebes angestrebt, so dass neben inkompletten Resektionen oft auch eine Thyreoidektomie erfolgt (Wienhold et al., 2013; Feroci et al., 2014; Bartsch et al., 2018). Nachteile sind die je nach Operations-Verfahren hohe Rate an postoperativen Hypothyreosen mit bis zu 24 %, an Rekurrensparesen von 3 % bis zu 9,5 % und an Hypoparathyreoidismus mit 1,7 bis zu 2,4 % (Machens et al., 2018; Staubitz et al., 2020).

Neben der chirurgischen Behandlung ist bei autonomen Adenomen auch eine Radioiodtherapie möglich. Sie stellt ein nuklearmedizinisches Standardverfahren dar, das seit mehr als 50 Jahren erfolgreich eingesetzt wird (Seidlin et al., 1946). Gegenwärtig bestehen bei benignen Schilddrüsenerkrankungen folgende Indikationen für die Durchführung einer Radioiodtherapie:

- Manifeste oder latente Hyperthyreose bei gesicherter funktioneller Autonomie der Schilddrüse
- Eine über mehr als 12 Monate persistierende oder rezidierte Hyperthyreose bei gesichertem Morbus Basedow (Dietlein et al., 2015),
- Symptomatische Struma bzw. Rezidivstruma bei erhöhtem Operationsrisiko
- Generell erhöhtes Operationsrisiko bei Komorbidität bzw. Ablehnung eines operativen Eingriffs.

Vor der Radioiodtherapie autonomer Adenome wird zur Bestimmung der individuell erforderlichen Therapieradioaktivität ein Radioiodtest durchgeführt, mit dem die maximale prozentuale Aufnahme einer zugeführten Testaktivität gemessen wird. Diese geht zusammen mit der Verweilzeit des Iods in der Schilddrüse, dem Zielvolumen und der angestrebten Herddosis (bei unifokaler Autonomie z.B. 300 – 400 Gy) in die Berechnung ein. Zur Therapie sollte ein vollständig supprimierter TSH-Spiegel vorliegen, um eine Iodaufnahme im nicht-autonomen Schilddrüsengewebe zu vermeiden. Ist dieser nicht gegeben, ist vor der Behandlung die Einnahme von Schilddrüsenhormon erforderlich. Parallel dazu muss eine erhöhte Iodzufuhr

vermieden werden. Während der stationär durchgeführten Behandlung wird durch tägliche Messungen der vom Patienten ausgehenden Strahlung die tatsächlich erreichte Dosis der Schilddrüse ermittelt.

Zur Erfolgskontrolle der Radioiodtherapie erfolgt nach 3 und 12 Monaten eine komplette Nachuntersuchung der Schilddrüse, bei der unter anderem die Stoffwechsellage, der szintigraphische Befund (Autonomie noch nachweisbar?) und das Volumen der Zielstruktur kontrolliert wird. Die Wirkung der Radioiodtherapie stellt sich im Verlauf von 6 – 12 Wochen ein, kann in Einzelfällen aber auch über bis zu 12 Monate anhalten.

Die Radioiodtherapie ist bei funktioneller Autonomie ein etabliertes und komplikationsarmes Therapieverfahren. Therapieversager kommen in 5-10% der Fälle vor, so dass auch weiterhin eine Optimierung der Therapieplanung angestrebt wird. Hierzu könnte die Erfassung prädiktiver Faktoren für ein Therapieversagen dienen. Als gesichert wird eine Hyperthyreose zum Therapiezeitpunkt, ein großes Adenomvolumen, eine Therapie unter thyreostatischer Medikation und eine erhöhte alimentäre Iodzufuhr angesehen (Dietlein et al., 2015).

Neben der Abnahme der Hormonproduktion kommt es nach der Radioiodtherapie auch zu einer Schrumpfung der autonomen Adenome, die mit einer Änderung ihrer histologischen Struktur verbunden ist. Es kann zu genetischen Defekten, Mutationen und Zelltod kommen (Bonnema und Hegedüs, 2012). Erste Effekte an den Thyreozyten sind Schädigungen der Desoxyribonukleinsäure (DNS) mit nachfolgendem fibrösem Umbau bzw. nekrotischen Abbau. Die DNA-Schäden entstehen teils durch direkte Strahleneinwirkung mit einzelnen oder zweifachen Doppelhelixbrüchen, oxidative Schädigung von DNA-Basen sowie Aufspaltung von DNA-Proteinvernetzungen (O'Neill et al., 2009; Sasaki, 2009). Dem gegenüber existieren Reparaturmechanismen wie die homologe Rekombinationsreparatur (HRR) sowie die nichthomologe End-Joining-Reparatur (NHEJ) als jeweils separat agierende Proteinkomplexe (O'Neill et al., 2009; Sasaki, 2009). Zu weiteren Reparaturfaktoren gehören Wachstumsfaktoren und Zytokine (Meyn et al., 2009). Spätfolgen der Radiotherapie sind zystische Veränderungen im Adenom und verschiedene Grade einer chronischen Thyreoiditis (Friedman und Catz, 1996).

In ihrer Gesamtheit induzieren die zellulären Auswirkungen eine Abnahme der Überaktivität des autonomen Adenoms und eine Volumenabnahme um 30 – 50% (Bachmann et al., 2009; Dietlein et al., 2015). Sie ist unter anderem vom prätherapeutischen Volumen, dem Ausmaß der zystischen Degeneration und der Verteilung der Radioiodspeicherung im Knoten abhängig.

4.4 Zielsetzung der Arbeit

Während die Eignung der Elastographie zur Dignitätsbeurteilung von Schilddrüsenknoten bereits in mehreren Studien untersucht worden ist, liegen bislang keine systematischen Daten über den prognostischen Wert einer Elastographie vor Durchführung einer Radioiodtherapie bei funktioneller Autonomie vor. Ziel der vorgelegten Arbeit war es daher zu prüfen, ob die vor Radioiodtherapie erhobenen elastographischen Befunde bei Patienten mit fokaler funktioneller Autonomie eine prognostische Bedeutung für das Therapieergebnis haben. Im Rahmen einer retrospektiven Auswertung sollten folgende Hypothesen geprüft werden:

1. Die Elastizität des bzw. der Adenomknoten hat einen signifikanten Einfluss auf die Beseitigung der vorbestehenden Hyperthyreose.
2. Die Elastizität des bzw. der Adenomknoten hat einen signifikanten Einfluss auf die Beseitigung der szintigraphisch nachgewiesenen Überaktivität der Knoten.
3. Die Elastizität des bzw. der Adenomknoten hat einen signifikanten Einfluss auf die posttherapeutische Volumenabnahme des bzw. der Adenomknoten.

Zusätzlich sollten folgende Nebenfragenstellungen beantwortet werden:

1. Welche elastographischen Befundmuster werden bei autonomen Adenomen beobachtet?
2. Gibt es einen Zusammenhang zwischen den sonomorphologischen, den dopplersonographischen und den elastographischen Befunden?

5 Methodik

5.1 Studiendesign

Bei der vorgelegten Studie handelt es sich um eine retrospektive Analyse vorhandener Bilddaten der konventionellen Sonographie, der Duplex-Sonographie und der Elastographie, die bei Patienten mit gesicherter funktioneller Autonomie vor bzw. nach einer Radioiodbehandlung in der nuklearmedizinischen Schilddrüsenambulanz gewonnen wurden. Nach systematischer Auswertung wurden die Bilddaten mit den übrigen Ergebnissen der prä- und posttherapeutischen Diagnostik hinsichtlich der Möglichkeit einer Vorhersage des Erfolgs der späteren Radioiodbehandlung verglichen.

Als Kriterien zur Bewertung des Therapieerfolges dienten:

- die Beseitigung der Hyperthyreose,
- das Vorhandensein einer Restautonomie nach Therapie,
- das Ausmaß der Volumenabnahme der Adenomknoten.

Die für die Auswertung erforderlichen Daten wurden in den medizinischen Datenbanken SAP ISH[®] (SAP Deutschland SE & Co. KG, Hasso-Plattner-Ring 7, 69190 Walldorf), RadCentre[®] (i-SOLUTIONS Health GmbH, Am Exerzierplatz 14, 68167 Mannheim) und Lauris[®] (NEXUS SWISSLAB GmbH, Sachsendamm 2-7, D-10829 Berlin) aufgesucht und in eine selbst entworfene Datenbank übertragen.

5.2 Patientengut

Die Selektion geeigneter Patienten erfolgte in mehreren Schritten:

1) Zunächst wurde mithilfe von RadCentre[®] eine Liste aller Patienten erstellt, bei denen im Zeitraum vom 01.01.2011 bis zum 31.03.2013 eine Radioiodtherapie wegen Hyperthyreose infolge funktioneller Autonomie durchgeführt worden war. Diese umfasste 176 Patienten.

2) Im nächsten Schritt wurde bei diesen Patienten geprüft, ob alle für die weitere Auswertung erforderlichen Daten vorhanden waren. Diese sind nachfolgend unter Ein- bzw. Ausschlusskriterien zusammengestellt (Tabelle 2).

Tab. 2: Im Rahmen der Auswertung erfasste Daten.

Parameter	Einheit / Kategorie
Name	Vor- und Nachname
Alter	Jahre
Geschlecht	männlich, weiblich
Autonomie	Anzahl
Schilddrüsenvolumen vor RIT	ml
Adenom Volumen vor RIT	ml
Adenom Volumen nach RIT	ml
Volumenänderung Adenom	%
TSH basal vor und nach RIT	mU/l
ft3 vor und nach RIT	pmol/l
ft4 vor und nach RIT	pmol/l
TSH-Rezeptor Autoantikörper vor und nach RIT	IU/l
TPO-Antikörper vor und nach RIT	U/ml
¹³¹ I-Uptake bei Therapie und im Radioiodtest	Uptake in %
Halbwertszeit bei Therapie und im Radioiodtest	Tage
L-Thyroxin Dosis zum Zeitpunkt der Nachuntersuchung	µg
Thyreostase (Carbimazol, Thiamazol, Propylthiouracil)	mg
Szintigraphie Befund	normal / hypofunktioneller Knoten / fokale Mehranreicherung
Mikrokalk	Ja / Nein
Makrokalk	Ja / Nein
Intranoduläre Vaskularisierung	Ja / Nein
Perinoduläre Vaskularisierung	Ja / Nein
Echogenität	iso- / hypo- / hyperechogen
Halo Sign	Ja / Nein / inkomplett
Lokalisation	rechts / links
Struktur	solide / zystisch / gemischt
Begrenzung	scharf / unscharf
Härte	weich / hart
Score visuell	0-3
Score quantitativ	0-3
Nachsorge nach 3 Monaten	Ja / Nein
Nachsorge nach 6 Monaten	Ja / Nein
Nachsorge nach 12 Monaten	Ja / Nein

Überdies mussten zum Einschluss des Patienten folgende Bilddaten verfügbar sein:

- konventionelle Sonographie, Duplex-Sonographie und Elastographie der behandelten autonomen Adenome
- eine Schilddrüsenszintigraphie, die eine eindeutige Zuordnung der autonomen Adenome zu den sonographisch nachgewiesenen Knoten erlaubt.

Bei Vorliegen eines oder mehrerer der nachfolgenden Kriterien kam ein Einschluss des Patienten in die Auswertung nicht in Betracht:

- zusätzliche Schilddrüsenoperation,
- interkurrente Erkrankungen oder Behandlungsmaßnahmen nach der Radioiodtherapie, die den Behandlungserfolg hätten beeinflussen können,
- unsicherer Therapieerfolg,
- zusätzlicher Morbus Basedow.

Gemäß den aufgeführten Kriterien mussten 133 der 176 Patienten von der weiteren Auswertung ausgeschlossen werden. Gründe dafür waren:

- bei 79 Patienten lag keine elastographische Untersuchung zur Auswertung vor,
- 13 Patienten erschienen nicht zu den Nachuntersuchungen, so dass keine Bewertung des Therapieerfolgs möglich war,
- bei 39 Patienten waren die archivierten Bilddaten unvollständig bzw. nicht auswertbar,
- bei 1 Patienten kam es nach der Radioiodtherapie zum Auftreten eines Morbus Basedow,
- bei 1 Patient bestand eine disseminierte Autonomie ohne abgrenzbare Adenome.

Für die Auswertung verblieben somit Daten von 43 Patienten mit insgesamt 51 Knoten.

5.3 Laborwerte

Anhand der Werte von fT3, fT4 und TSH wurde vor der Radioiodtherapie überprüft, ob die Voraussetzungen für eine Therapie (latente oder manifeste Hyperthyreose) erfüllt waren und welcher Effekt sich nach 3 Monaten ergeben hatte.

Alle verwerteten Laborparameter sind im Zentrallabor des Universitätsklinikums Tübingen bestimmt worden. Hierzu kamen folgenden Tests zum Einsatz:

- TSH, fT3, fT4: ADVIA Centaur® Immunoassay / Siemens (Siemens Healthcare GmbH, Head Office, Henkestrasse 127, 91052 Erlangen, Postfach 3260),
- TPO-AK, TRAK: ELISA / TECO medical (Tecomdevelopment GmbH, Marie-Curie-Strasse 1, 53359 Rheinbach)

5.4 Sonographie

Alle Untersuchungen waren von ärztlichen Mitarbeitern der Abteilung Nuklearmedizin mit dem Gerät HI VISION Avius® (Hitachi Medical Corporation, Hitachi Kamakura-bashi Bldg., 1-1-14 Uchi-kanda, Chiyoda-ku, Tokyo Japan) durchgeführt worden. Bei den Nachuntersuchungen kam je nach Verfügbarkeit ebenfalls das Gerät Avius® oder das Gerät EUB 5500 HV® (Hitachi Medical Corporation) zum Einsatz. Für die Untersuchung der Adenomknoten wurde jeweils die Linearsonde EUP-L74M (Länge: 50 mm, Frequenzbereich: 5,0 - 13,0 MHz) verwendet. Zur Untersuchung gehörte obligat die Bestimmung der Volumina der therapielevanten Adenomknoten sowie die Dokumentation der Vaskularisation der Knoten im Duplex-Modus.

Bei allen ausgewerteten Knoten wurde eine selbstständige Nachbefundung der vorliegenden Ultraschallbilder (aufgezeichnet während des Radioiodtests bzw. der Nachuntersuchung nach 3 und ggfs. 12 Monaten) durchgeführt. Hierzu kam ein standardisierter Kriterienkatalog zur Anwendung, der in Tabelle 3 aufgeführt ist. Zusätzlich wurden auch die maximalen Durchmesser, die Volumina des / der Adenome vor und nach Radioiodtherapie erfasst und die Schrumpfung (%) nach Therapie errechnet.

Tab. 3: Beurteilungskriterien für Adenomknoten in der konventionellen Sonographie (nach Frates et al., 2006).

Kriterium	Ausprägung
Echogenität	hyperechogen (echoreich) isoechogen (echonormal) hypoechogen (echoarm)
Abgrenzbarkeit	scharf / unscharf
Vorhandensein eines Halo Sign	Ja / Nein / inkomplett
Mikrokalk	Ja / Nein
Makrokalk	Ja / Nein
Vaskularisationstyp	intranodulär perinodulär kombiniert

5.5 Elastographie und Score-Entwicklung

Die Elastographie wurde als Real-Time Elastographie (RTE) durchgeführt. Die Qualität der Elastographiebilder wurde anhand folgender Kriterien geprüft:

- typische Druckkurve der Gewebekompression
- Adenom im Untersuchungsfeld
- ausreichende Ableitung der Gewebeantwort

Nicht obligat waren die Quantifizierung der Elastographie, die Untersuchung in einer zweiten Ebene, die Dokumentation der Untersuchung als Film. Soweit vorhanden, wurden diese Daten jedoch zur Beurteilung ebenfalls herangezogen.

Die Gewebeelastizität der Adenome wurde von der Gerätesoftware aus den Dehnungs- und Belastungswerten errechnet, die vor und nach einer Kompression der Schilddrüse mit der Schallsonde auftraten, und farbkodiert wiedergegeben (Beispiel Abb. 1). Hierbei steht die Farbe Rot für weiches Gewebe und die Farbe Blau für hartes Gewebe. Die prozentuale Farbverteilung entspricht der anteilmäßigen Verteilung der Gewebeelastizitäten.

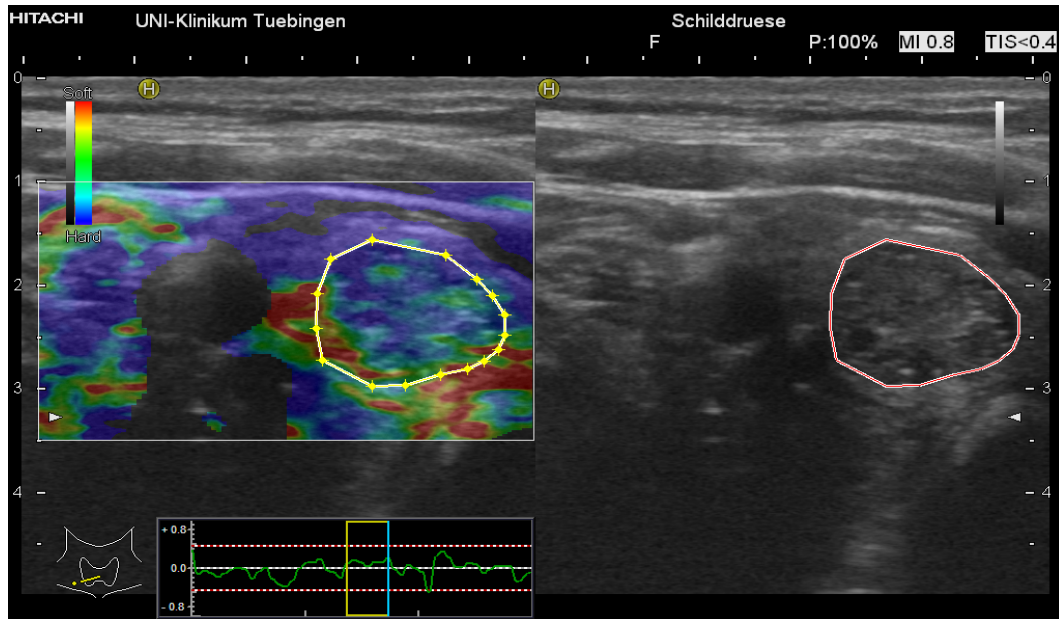


Abb. 1: Elastogramm eines Knotens im rechten Schilddrüsenlappen mit farbkodierter Darstellung der Gewebehärte (Skalierung im linken Bildanteil links oben).

Die Beurteilung der Elastogramme erfolgte zunächst visuell mit Klassifizierung der Knoten als „hart“ (überwiegend blaue Areale) oder „weich“ (überwiegend rote Areale). Hierzu wurde in Anlehnung an die Arbeit von Lippolis et al. (2011) ein visuell-qualitatives Scoring-System entwickelt und mit einem selbst konzipierten quantitativen Scoring-System, angelehnt an Trimboli et al. (2012), kombiniert. Die Definition der verschiedenen Scores ist in Tabelle 4 dargestellt.

Tab. 4: Visuelle und quantitative Scores zur elastographischen Bewertung der untersuchten autonomen Adenome.

Visuell	Quantitativ
Score 0 = weich (Farbe: rot)	Score 0 = > 60 % rot
Score 1 = mittelweich (Farbe: gelborange)	Score 1 = > 30 % rot
Score 2 = mittlere Härte (Farbe: grün)	Score 2 = > 50 % grün
Score 3 = hart (Farbe: blau)	Score 3 = > 60 % blau

Hierbei ist anzumerken, dass die Härte der Knoten nicht homogen war. Der visuelle Score wurde immer anhand des ersten Farbeindrucks des unbearbeiteten Elastographiebildes vergeben, das heißt, je nachdem, welche Farbe vorherrschend war. Die quantitative Beurteilung lehnt sich an die von Trimboli et al. (2012) beschriebene Vorgehensweise an. Bei der späteren Auswertung der Daten wurde ausschließlich der quantitative Score verwendet, um untersucherabhängige Effekte weitgehend auszuschließen und damit die Verlässlichkeit der Ergebnisse zu erhöhen. Die Bilddaten wurden über das Bildanalyse-System Centricity Enterprise We V3.0[®] (GE HealthCare Information Technology GmbH & Co. KG, Lerchenbergstrasse 15, 89160 Dornstadt, Deutschland) mittels einer von Herrn Dipl.-Phys. J. Kupferschläger (Nuklearmedizin Tübingen) entwickelten Anwendung der Software MATLAB 7.0[®] (MathWorks, 3 Apple Hill Drive, Natick, Massachusetts 01760 USA) analysiert. Sie erlaubt es, mit Hilfe von Regions of Interest (ROI) die Farbanteile innerhalb der farbkodierten Elastogramme des jeweiligen autonomen Adenoms zu quantifizieren und somit anhand der oben beschriebenen Scores eine objektive Bewertung vorzunehmen. Hierzu wurde gemäß der Knotenstruktur eine ROI über jedes Adenom gelegt. Die Software lieferte danach in einer Tabelle die Farbanteile mit den entsprechenden Pixeln in % der ROI. Nachfolgend sind Beispiele für die 4 möglichen Kategorien von 0 bis 3 wiedergegeben (Abb. 2-5):

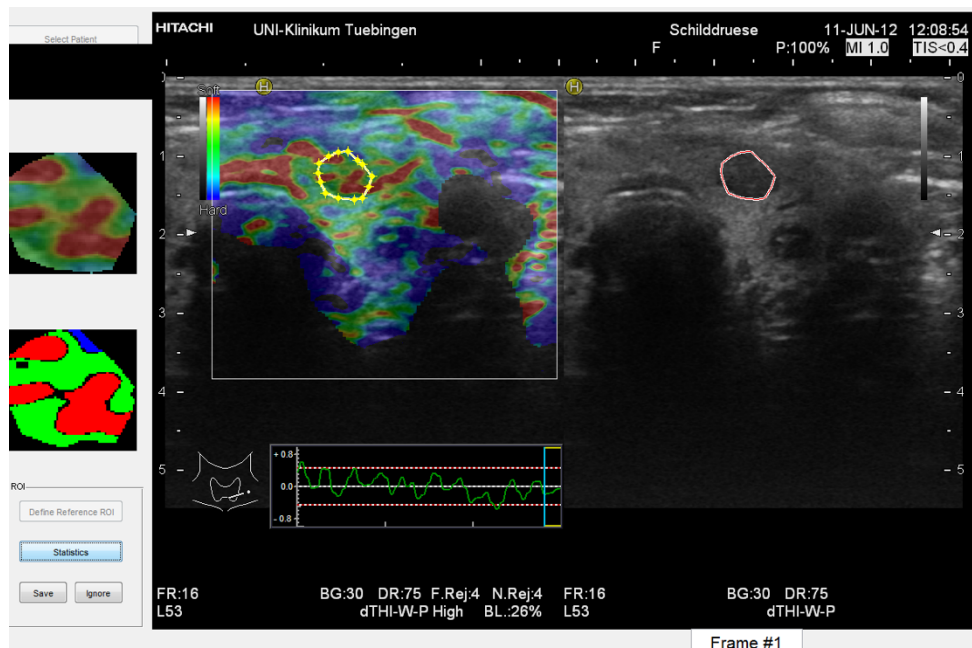


Abb. 2: Knoten im linken Schilddrüsenlappen, elastographischer Score visuell: 0 (überwiegend rot), quantitativ: 1 (38% rot, 48% grün).

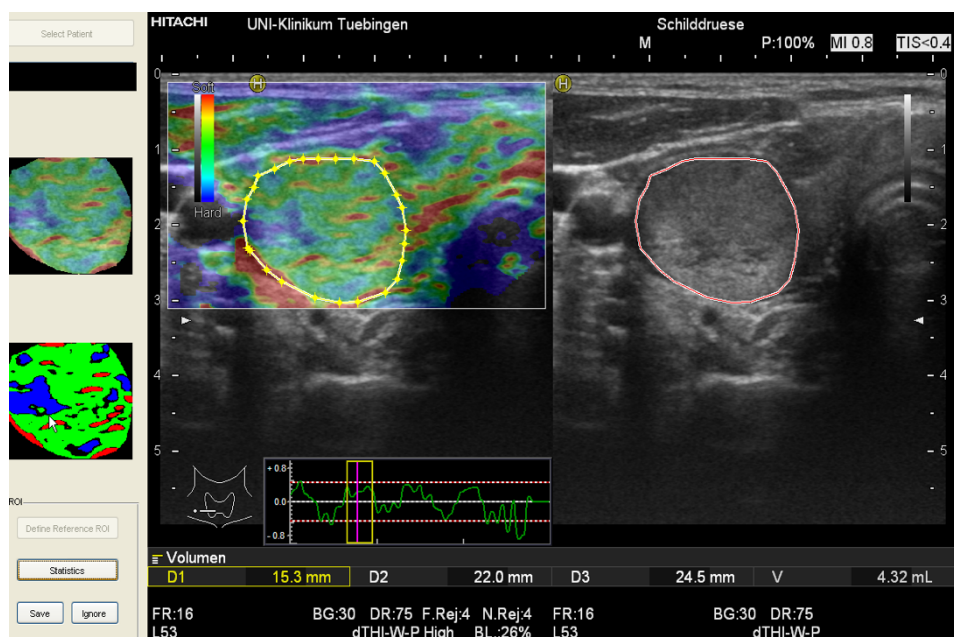


Abb. 3: Knoten im rechten Schilddrüsenlappen; elastographischer Score visuell: 1 (gelborange), quantitativ: 2 (64% grün, 7% rot).

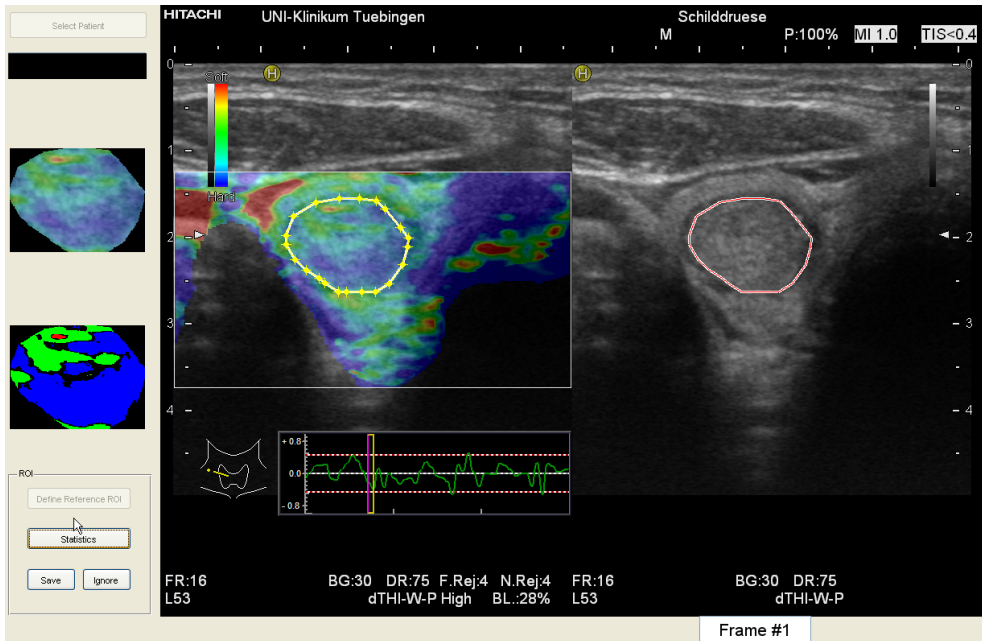


Abb. 4: Knoten im rechten Schilddrüsenlappen; elastographischer Score visuell: 2 (eher grün = 2), quantitativ: 3 (62% blau, 21% grün).

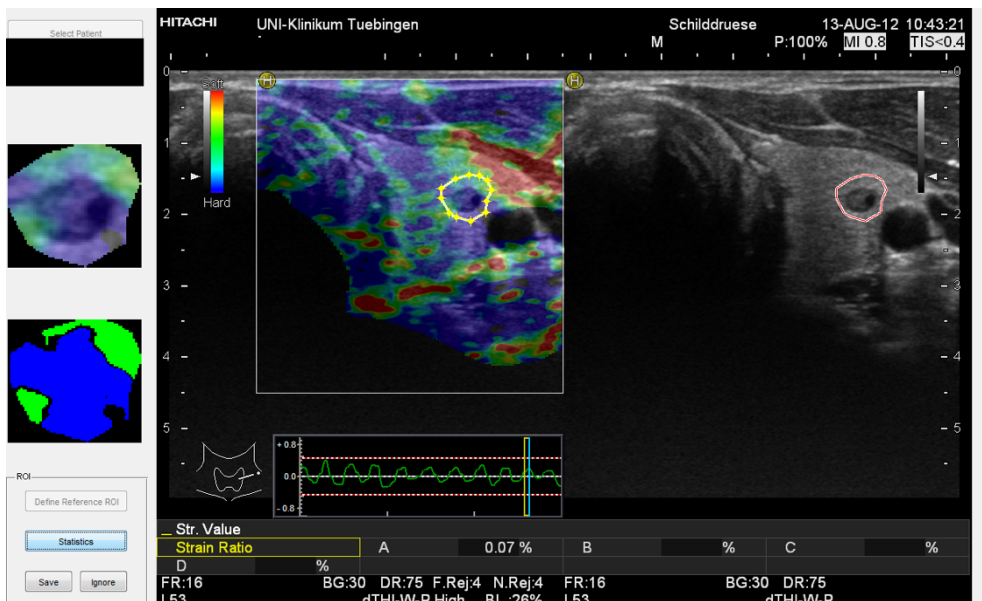


Abb. 5: Knoten im linken Schilddrüsenlappen; elastographischer Score visuell: 3 (überwiegend blau); quantitativ: 3 (67% blau).

5.6 Szintigraphie

Im Rahmen des Radioiodtests wurde regelmäßig eine Schilddrüsenszintigraphie mit ^{99m}Tc -Pertechnetat durchgeführt, durch die eine eindeutige Klassifizierung der sonographisch nachgewiesenen Knoten in hypermetabole („warme“), hypometabole („kalte“) oder indifferente Knoten (Speicherung wie im normalen Schilddrüsengewebe) möglich war.

Die im Rahmen der Nachuntersuchung nach Radioiodtherapie erhobenen szintigraphischen Befunde wurden gemäß folgender Einteilung klassifiziert:

- normal (homogene Speicherung)
- Restautonomie (fokale Mehranreicherung)
- hypofunktioneller Knoten im ehemaligen Adenombereich.

In Abbildung 6 ist eine Schilddrüsenszintigraphie vor Radioiodtherapie mit einem hypermetabolen Knoten im linken Schilddrüsenlappen dargestellt.

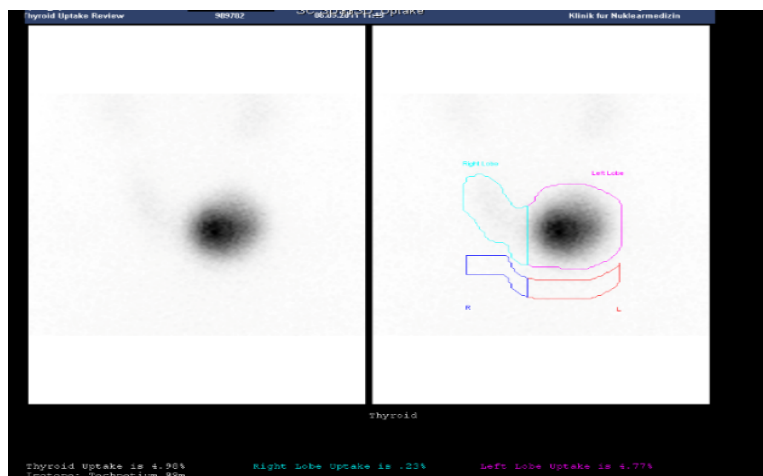


Abb. 6: Schilddrüsenszintigraphie vor Radioiodtherapie mit hypermetabolem Knoten im linken Schilddrüsenlappen.

Abbildung 7 demonstriert beispielhaft eine Schilddrüsenszintigraphie im Rahmen einer Nachuntersuchung nach Radioiodtherapie mit unauffälligem Befund im Bereich des ehemaligen Adenoms.

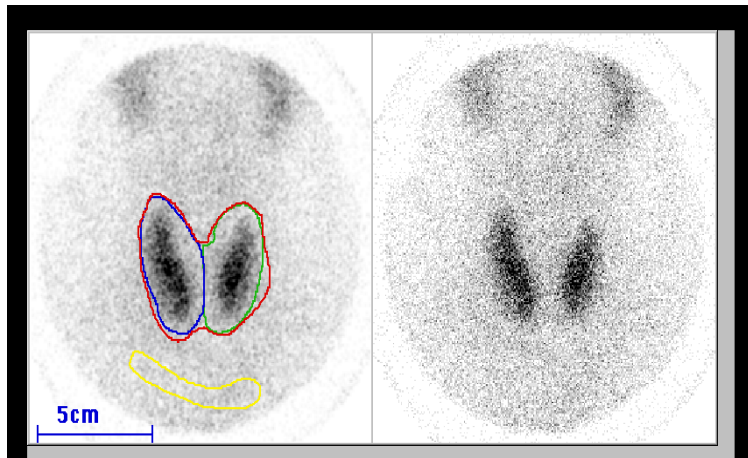


Abb. 7: Schilddrüsenszintigraphie nach Radioiodtherapie mit unauffälligem Befund (ehemaliges Adenom im linken Schilddrüsenlappen).

5.7 Radioiodtherapie

Nach Standardvorgehensweise in der Abteilung Nuklearmedizin der Universitätsklinik Tübingen wurden als Zieldosis 400 Gy (uni- oder bifokale Autonomie, Zielvolumen = Volumen der Adenome) oder 150 Gy (multifokale Autonomie, Zielvolumen = gesamte Schilddrüse bzw. 1 Schilddrüsenlappen) zugrunde gelegt. Zur Berechnung diente die Marinelli-Formel (Marinelli, 1949):

$$\text{Aktivität (MBq)} = \frac{25 \times \text{gewünschte Herddosis (Gy)} \times \text{Volumen(ml)}}{\text{Ioduptake (\%)} \times \text{effektive Halbwertszeit (d)}}$$

Die erforderlichen Daten wurden sonographisch (Volumen) bzw. mit einem Radioiodkurztest (Ioduptake) ermittelt oder anhand von Daten aus vorherigen Therapien (effektive Halbwertszeit) festgelegt. Hierbei wurde zur individuellen Anpassung der effektiven Halbwertszeit die aktuelle Stoffwechsellage berücksichtigt. Eine medikamentöse Begleittherapie war zugelassen, jedoch wurde bei Vorliegen einer Thyreostase die Begleittherapie spätestens 2 Tage vor Therapiebeginn abgesetzt. Anhand der täglich während des stationären Aufenthalts durchgeführten Messungen der Ortsdosisleistung konnten jeweils der aktuelle Wert für den Ioduptake der Schilddrüse ermittelt werden. Anhand dieser Daten wurden die maximale Iodaufnahme und die tatsächliche effektive Halbwertszeit während der Therapie

bestimmt und mit den im Rahmen des Radioiodtests ermittelten bzw. zugrunde gelegten Werten verglichen.

5.8 Nachuntersuchung und Erfolgsbeurteilung der Radioiodtherapie

Primäres Ziel der Radioiodbehandlung war die Beseitigung der vorbestehenden Hyperthyreose. Zur Prüfung des Therapieerfolgs dienten Nachuntersuchungen nach 3 und 12 Monaten. Fortbestehen der manifesten oder latenten Hyperthyreose wurde als Therapieversagen und Euthyreose ohne Medikation bzw. unter Substitution mit Schilddrüsenhormon als Therapieerfolg definiert.

Wenn bei der 3-Monatskontrolle eine Euthyreose unter Thyreostase vorlag, wurde das Behandlungsergebnis als unklar eingestuft und anhand der Ergebnisse nachfolgender Kontrolluntersuchungen nochmals geprüft.

Weitere Indikatoren des Therapieerfolgs waren der szintigraphische Kontrollbefund sowie der sonographische Nachweis einer Abnahme der Adenomgröße.

Bei allen eingeschlossenen Patienten lagen ausreichende Daten zur Beurteilung des Therapieerfolgs vor.

- Bei 24 Patienten erfolgten Nachuntersuchungen inklusive einer Szintigraphie nach 3 sowie nach 12 Monaten
- Bei 17 Patienten erfolgte eine Nachuntersuchung mit Szintigraphie nach 3 Monaten
- Bei 1 Patient erfolgten Nachuntersuchungen nach 3 und nach 6 Monaten inklusive Szintigraphie
- Bei 1 Patienten erfolgte eine Nachuntersuchung mit Szintigraphie nach 12 Monaten

6 Statistische Analyse

Alle Berechnungen wurden mit dem Statistikprogramm IBM SPSS Statistics® Version 26 (IBM Deutschland GmbH, Ehningen) durchgeführt.

Die errechneten Durchschnittswerte wurden als Mittelwert (MW) und Standardabweichung (SD) angegeben. Sofern für die Ergebnisbeurteilung erforderlich, wurden auch Median, Minimal- und Maximalwerte aufgeführt. Wo absolute Zahlen genannt werden, findet sich auch stets eine Angabe in Prozent.

Für den Vergleich von Parametern zweier Gruppen (z.B. männlich vs. weiblich) wurde der T-Test für unabhängige Stichproben angewandt, allerdings nur dann, wenn es sich um Intervall-skalierte Daten handelte und von einer Normalverteilung ausgegangen werden konnte. Sofern dies nicht der Fall war, kam ein Testverfahren für nicht parametrische Daten zum Einsatz (Mann-Whitney-U-Test).

Die Überprüfung auf das Vorliegen einer Normalverteilung erfolgte mittels Kolmogororov-Smirnov- und Shapiro-Wilk-Test. Bei p-Werten $< 0,05$ wurde eine Normalverteilung ausgeschlossen.

Für verbundene Variablen (Daten vor und nach Radioiodbehandlung) kam im Falle von normalverteilten Daten der T-Test für verbundene Stichproben und für nicht normalverteilte Daten der Wilcoxon-Test zur Anwendung.

Kategoriale Daten bzw. einfache Zahlenvergleiche wurden mit dem Chi-Quadrat-Test durchgeführt.

Korrelationen zwischen verschiedenen Parametern wurden nach Spearman berechnet (Spearman's rho), da es sich bei diesen Analysen um nicht normalverteilte Daten handelte. Das Signifikanz-Niveau wurde in allen Fällen auf $p < 0,05$ festgelegt (zweiseitig).

7 Ergebnisse

7.1 Patienten

Im Rahmen dieser Studie konnten die Daten von 43 Patienten ausgewertet werden.

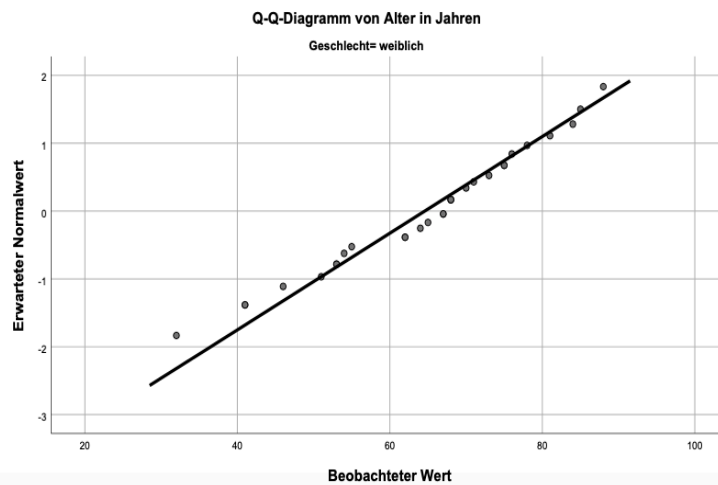


Abb. 8: Streudiagramm für die Altersverteilung weiblicher Patientinnen.

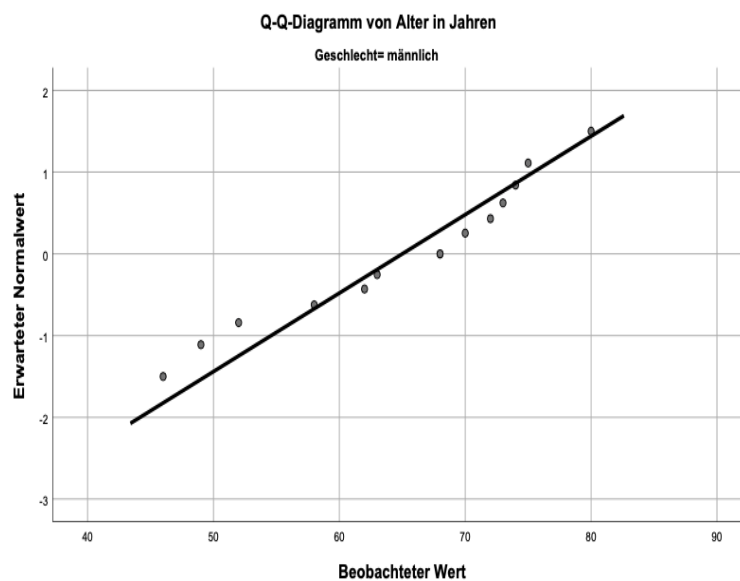


Abb. 9: Streudiagramm für die Altersverteilung männlicher Patienten.

Das Alter in der Gesamtgruppe lag zwischen 32 und 88 Jahren; Durchschnittsalter: $64,7 \pm 12,8$ Jahre; Median: 68,0 Jahre. Der Anteil männlicher Patienten betrug 32,6 % (Tab. 5).

Tab. 5: Mittleres Alter und Geschlechtsverteilung der Patienten.

Gender	n	%	Mittleres Alter
Männlich	14	32,6	65,0
Weiblich	29	67,4	64,6
Gesamt	43	100	$64,7 \pm 12,8$

In Abbildung 10 ist die Verteilung der Patienten auf die drei Altersgruppen bis 60 Jahre, 61-70 Jahre und über 70 Jahre dargestellt.

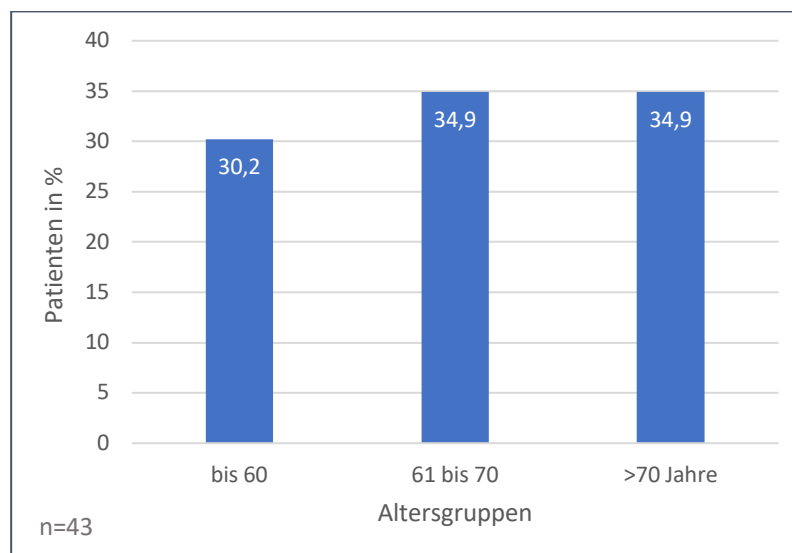


Abb. 10: Altersverteilung der eingeschlossenen Patienten.

7.2 Prätherapeutische Befunde

7.2.1 Konventionelle Sonographie

Bei allen 43 Patienten konnten die autonomen Adenome sonographisch eindeutig dargestellt werden. In den meisten Fällen (n=36; 83,7 %) lag ein einzelner Knoten vor, bei 6 Patienten fanden sich jeweils 2 Adenome (13,9 %) und bei einem der Patienten (2,3 %) drei Adenomknoten.

7.2.2 Echogenität und Struktur der Adenome

Die meisten Knoten (58,8 %) stellten sich isoechogen dar, ein gutes Drittel war hypoechogen (39,2 %). Eine Hyperechogenität lag nur in einem Fall vor. Im Hinblick auf ihre Struktur war die Hälfte der Knoten komplex aufgebaut (zystisch/solide), eine ausschließlich solide Struktur lag bei knapp einem Drittel vor (29,4 %), überwiegend zystische Adenome waren mit ca. 16 % eher selten (Tab. 6).

Tab. 6: Zusammenhang zwischen Echogenität und Struktur der Knoten.

Echogenität/Struktur	solide	zystisch	gemischt	Gesamt
hypoechogen	3	6	11	20 (=39,2%)
isoechogen	12	2	16	30 (=58,8%)
hyperechogen	0	0	1	1 (=2%)
Gesamt	15 (=29,4%)	8 (=15,7%)	28 (=54,9%)	51 (=100%)

7.2.3 Kalzifizierung, Halo-Sign, Begrenzung der Adenome und TPO-Antikörper

- Eine Mikrokalzifizierung der Knoten fand sich in der Hälfte der Fälle. Eine Makrokalzifizierung konnte bei 12 der 51 Knoten beobachtet werden.
- Bei über der Hälfte der 51 Knoten (n= 29, entsprechend 56,9 %) konnte kein Halo-Sign nachgewiesen werden, bei 10 der Knoten war ein Halo komplett abgrenzbar.
- 28 von 51 Knoten (54,9%) waren scharf begrenzt, 23 der 51 Knoten (45,1%) waren unscharf begrenzt.
- Bei 11 Patienten waren erhöhte Werte der Thyreoperoxidase-Antikörper messbar. (Normalbereich <80 U/l, Mittelwert 280, Standardabweichung 1265,23).

Tabelle 7 stellt den Zusammenhang zwischen den einzelnen sonographischen und laborchemischen Merkmalen und der Echogenität dar.

Tab. 7: Echogenität in Bezug zu weiteren sonographischen Merkmalen und

Weit. Befunde / Echogenität	Mikrokalk	Makrokalk	Halo komplett	Halo inkomplett	TPO-AK positiv
Hypoechogen (n=20)	8	5	3	4	5
Isoechogen (n=30)	16	7	7	7	6
Hyperéchogen (n=1)	1	0	0	1	0
Gesamt (n=51)	25 (=49%)	12 (=23,5%)	10 (=19,6%)	12 (=23,5%)	11 (=21,5%)

Antikörperstatus.

7.2.4 Adenomgröße vor Radioiodtherapie

Der maximale Durchmesser der zur Behandlung vorgesehenen autonomen Adenome betrug im Mittel $\bar{X} = 25,8 \pm 12,5$ mm, wobei der geringste Durchmesser bei 4 mm und der größte Durchmesser bei 47 mm lag. Das Volumen der Adenome betrug im Mittel $\bar{X} = 6,5 \pm 3,9$, kleinstes Adenom: 2,3 ml; größtes Adenom: 18,2 ml. Tabelle 8 gibt eine Übersicht über die Mittelwerte des maximalen Durchmessers und des Volumens bei Adenomen unterschiedlicher Echogenität.

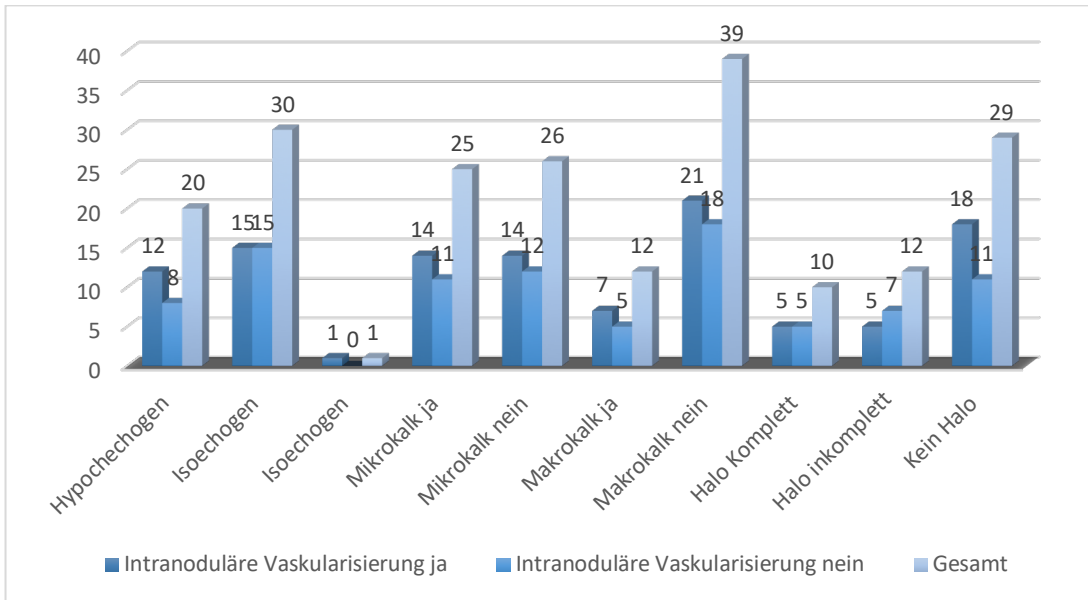
Tab. 8: Adenomdurchmesser und -volumen bei unterschiedlicher Echogenität.

Echogenität	Max. Durchmesser (mm)	Volumen (ml)
Hypoechoogen	Mittelwert: 23,3	Mittelwert: 6,1
Isoechoogen	Mittelwert: 24,5	Mittelwert: 6,5
Hyperechoogen	15,8	4,2

7.2.5 Doppler-Sonographie

Bei 28 der 51 der Knoten (54,9 %) ließ sich eine intranoduläre, bei allen 51 Knoten eine perinoduläre Vaskularisierung nachweisen. In Abbildung 11 sind die Vaskularisierungstypen den strukturellen Merkmalen der Knoten gegenübergestellt.

Abb. 11: Vaskularisierungstypen und strukturelle Merkmale der behandelten Adenome.



7.2.6 Elastographie

Die vor Radioiodtherapie erhobenen Elastographie-Scores der autonomen Adenome sind in Tabelle 9 dargestellt. Der aufgrund der quantitativen Daten ermittelte Score war mit $2,3 \pm 0,51$ höher als der visuell bestimmte mit $1,8 \pm 1,3$. Die Mediane lagen mit 2,0 jedoch auf demselben Niveau.

Tab. 9: Prätherapeutische Elastographie-Scores.

Score	Mittelwert	SD	Median	Minimum	Maximum
visuell	1,8	1,3	2,0	0	3
quantitativ	2,3	0,51	2,0	1	3

SD = Standardabweichung

In Tabelle 10 ist die Häufigkeitsverteilung der Scores dargestellt. Es wird deutlich, dass die Verteilung der visuellen und quantitativen Scores erhebliche Unterschiede aufweist, die vor allem die Grade 0 bis 2 betreffen.

Tab. 10: Häufigkeitsverteilung der visuellen und quantitativen Elastographie-Scores.

Score	Score visuell		Score quantitativ	
	Anzahl	%	Anzahl	%
0	14	27,5	0	0,0
1	5	9,8	1	2,0
2	8	15,7	33	64,7
3	24	47,1	17	33,3

Die Korrelationsanalyse ergab einen Koeffizienten von $\rho = 0,56$ ($p < 0,001$), so dass von einer mäßigen, aber hochsignifikanten Beziehung zwischen beiden Scores ausgegangen werden kann. Für die 51 Knoten gab es 21 übereinstimmende Bewertungen, die überwiegend den Score 3 betrafen (15 von 21). Die quantitative Bewertung ergab bei 29 der 30 übrigen Knoten den Score 2, während sich die visuelle Bewertung dieser Knoten auf alle 4 Scores verteilte. Um subjektive Einflüsse bei der Bewertung der Elastographie weitgehend auszuschließen, wurde für die nachfolgenden Analysen ausschließlich der quantitative Elastographie-Score verwendet.

7.2.7 Elastographie-Score und Adenomgröße

Ein Zusammenhang zwischen dem Adenom-Durchmesser bzw. -Volumen und dem quantitativen Elastographie-Score ließ sich nicht nachweisen. Knoten, die in der Elastographie einen Score von 2 aufwiesen, waren geringgradig größer als Knoten mit einem Score von 3 (Abb. 12 und 13). Da der Score 1 nur bei einem Adenom vergeben wurde, ist dieser Knoten in den folgenden Analysen der Gruppe mit dem Score 2 zugeordnet worden.

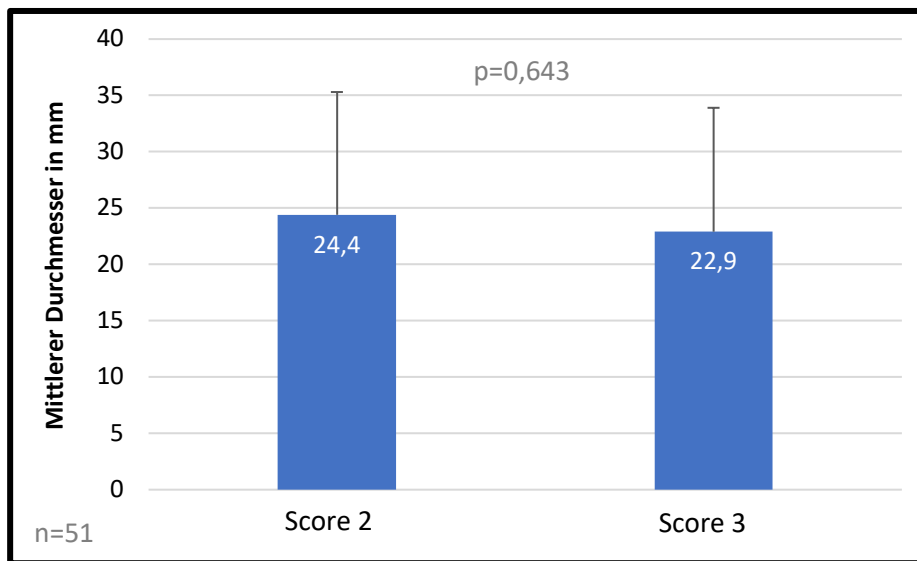


Abb. 12: Adenom-Durchmesser bei Knoten mit einem Elastographie-Score von 2 bzw. 3.

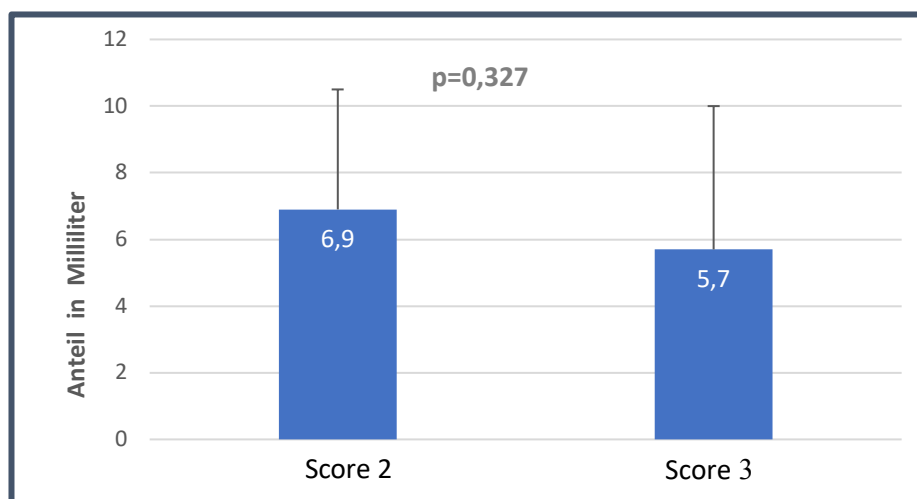


Abb. 13: Adenom-Volumen der Knoten eines Elastographie-Scores von 2 bzw. 3.

7.2.8 TPO-Antikörper und Elastographie-Score

Bei Patienten mit negativem bzw. nicht erhöhtem TPO-Antikörper Status fand sich doppelt so oft ein Elastographie-Score von 3 als bei den Patienten mit erhöhten Antikörpern (37,5 vs. 18,2 %). Der Unterschied erreichte jedoch keine statistische Signifikanz (Tab. 11).

Von den 11 Knoten bei 9 Patienten mit erhöhten Antikörper-Werten wiesen 2 einen Score von 3 und 9 einen Score von 2 auf. Bei den Patienten mit normalen TPO-Antikörpern fand sich bei 25 Knoten ein Scorewert von 2 und in 15 Fällen ein Score von 3.

Tab. 11: Zusammenhang zwischen der Konzentration der TPO-Antikörper und dem elastographischen Befund.

TPO-Antikörper	Elasto-Score 2		Elasto-Score 3		Signifikanz p-Wert *
	Anzahl	%	Anzahl	%	
normal (<80 U/l) (n=40)	25	62,5	15	37,5	0,291
erhöht (n=11)	9	81,8	2	18,2	

* Chi-Quadrat-Test

7.3 Vergleich der sonographischen und elastographischen Befunde

In den folgenden Abschnitten werden die verschiedenen sonographischen Knotenmerkmale mit den elastographischen Befunden verglichen. Auch hierbei wurde stets nur der quantitative Elastographie-Score berücksichtigt.

7.3.1 Sonographische Knotenmerkmale

Da nur bei einem Adenom ein Score von 1 vorlag, wurde dieser der Gruppe Elasto-Score 2 hinzugefügt. Das Merkmal „unscharfe“ bzw. „scharfe“ Begrenzung des Knotens zeigte keinen Zusammenhang mit dem Ergebnis der Elastographie (Tab. 12).

Tab. 12: Zusammenhang zwischen der Begrenzung des Adenoms und seiner Härte.

Knotenbegrenzung	Elasto-Score 2		Elasto-Score 3		Signifikanz
	Anzahl	%	Anzahl	%	p-Wert *
unscharf (n=23)	16	69,6	7	30,4	0,462
scharf (n=28)	18	64,3	10	35,7	

* Chi-Quadrat-Test

Auch zwischen der Struktur und Härte der Adenome konnte kein Zusammenhang festgestellt werden. Für alle drei Merkmale (zystisch, solide, gemischt) lag die Häufigkeit bei harten Knoten (Elastographie-Scores 3) im Bereich der Gesamtgruppe (ca. 35 %). Demgegenüber wiesen hypoechogene Knoten signifikant häufiger harte Elastographie-Scores auf (3) auf als isoechogene Knoten (Tab. 13).

Tab. 13: Echogenität und Struktur der Adenome in Abhängigkeit vom elastographischen Befund.

Knotenmerkmal	Elasto-Score 2		Elasto-Score 3	
	Anzahl	%	Anzahl	%
hypoechoogen (n=20)	10	29,4*	10	58,8*
isoechoogen (n=30)	23	67,7	7	41,2
hyperechoogen (n=1)	1	2,9	0	0
gesamt (n=51)	34	100	17	100
zystisch (n=8)	5	14,7	3	17,6
solide (n=15)	10	29,4	5	29,4
gemischt (n=28)	19	55,9	9	52,9

*p=0,05 (Chi-Quadrat-Test)

Bezüglich des Vorhandenseins von Mikrokalk ergab sich ein signifikanter Unterschied zwischen Adenomen eines Scores von 2 bzw. 3 (Tabelle 14). Typisch für weichere Adenome ist Mikrokalk, während bei den härteren Adenomen sowohl Mikro- als auch Makrokalk anzutreffen ist.

Tab. 14: Zusammenhang zwischen dem Vorhandensein von Mikro- bzw. Makrokalk und dem Elastographie-Score der Adenome.

Kalzifizierung	Elasto-Score 2		Elasto-Score 3	
	Anzahl	%	Anzahl	%
MIK ja	20	58,8	5	29,4 ¹
MIK nein	14	41,2	12	70,6 ¹
MAK ja	6	17,6	6	35,3 ²
MAK nein	28	82,4	11	64,7 ²

MIK = Mikrokalzifizierung MAK = Makrokalzifizierung

¹p=0,045; ²p=0,127 (Chi-Quadrat-Test)

Ein Zusammenhang zwischen dem Vorhandensein des Halo-Signs und dem Elastographie-Befund ließ sich nicht nachweisen ($p=0,551$), wengleich auffallend wenige Knoten (11,8 %) eines Elastographie-Scores von 3 einen kompletten Halo aufwiesen (Tab. 15).

Tab. 15: Zusammenhang zwischen Halo-Sign und Elastographie-Score.

Halo-Sign	Elasto-Score 2		Elasto-Score 3	
	Anzahl	%	Anzahl	%
komplett (n=10)	8	23,5	2	11,8
inkomplett (n=12)	7	20,6	5	29,4
fehlend (n=29)	19	55,9	10	58,8
Gesamt (n=51)	34	100	17	100

7.3.2 Vaskularisierung der Adenomknoten

Sechzehn von 34 Adenomen mit dem Score 2 (47,1 %) und 12 von 17 Adenomen mit dem Score 3 (70,6 %) wiesen eine intranoduläre Vaskularisierung auf. Bei der statistischen Analyse erreichte dieser Unterschied – bei allerdings kleiner Fallzahl - keine Signifikanz ($p = 0,097$).

7.4 Ergebnisse der Radioiodbehandlung

7.4.1 Beseitigung der Hyperthyreose

Bei insgesamt 41 der 43 Patienten wurde das Behandlungsziel erreicht, die Erfolgsrate der Radioiodtherapie betrug somit 95,4 %. Der Elastographie-Score der Adenome der beiden Therapieversager betrug jeweils 3. Tabelle 16 gibt einen Überblick über die Verteilung der Elastographie-Scores der 51 Adenome bei erfolgreicher bzw. nicht erfolgreicher Behandlung.

Tab. 16: Elastographie-Scores und Therapieergebnis.

Elastographie-Score	alle Adenome	Erfolg	Kein Erfolg
2	34	34	0
3	17	15	2
Gesamt	51	49	2

Bei beiden Therapieversagern lag jeweils eine unifokale Autonomie vor. Der Vergleich zwischen den dosimetrischen Daten des Radioiodtests und der anschließenden Therapie ergab in beiden Fällen, dass der maximale Radioiod-Uptake niedriger als erwartet, die effektive Halbwertszeit jedoch höher als erwartet ausfiel, so dass die erreichte Herddosis um 22 bzw. 29% über der geplanten lag. Eine unzureichende Herddosis kann somit als Ursache für das Therapieversagen ausgeschlossen werden.

7.4.2 Restautonomie

Bei 30 der 43 Patienten (69,8 %) hatte sich der szintigraphische Befund nach der Radioiodbehandlung normalisiert. Bei 5 Patienten lag ein Speicherdefekt im Bereich des ehemaligen Adenoms vor, und bei 7 Patienten fand sich eine geringe fokale Mehranreicherung im Sinne einer Restautonomie. Bei einem Patienten war der szintigraphische Befund nicht beurteilbar, da es in der Schilddrüse zu keiner Aufnahme des Radionuklids gekommen war und eine spätere szintigraphische Kontrolle nicht erfolgt war. Hinsichtlich des Therapieerfolgs ist die Unterscheidung zwischen Patienten „mit“ bzw. „ohne“ Restautonomie entscheidend. Daher wurden Patienten mit normalem szintigraphischen Befund oder Speicherdefekt als «ohne Restautonomie» gewertet. Somit hatte die Radioiodbehandlung bei 35 von 42 auswertbaren Patienten (83,3%) mit 42 Knoten nach szintigraphischen Kriterien zu einem vollständigen und bei 7 (16,7%) mit 8 Knoten zu einem Teilerfolg geführt. Tabelle 17 gibt einen Überblick über den Zusammenhang zwischen Restautonomie und dem quantitativen Elastographie-Score.

Tab. 17: Häufigkeit einer Restautonomie bei Adenomen eines Elasto-Scores von 2 oder 3.

Restautonomie*	Elasto-Score 2		Elasto-Score 3		Signifikanz
	Anzahl	%	Anzahl	%	p - Wert*
nicht vorhanden (n=42)	31	73,8	11	26,2	
vorhanden (n=8)	2	25	6	75	0,024

* 50 auswertbare Adenome

Bei den 35 Patienten ohne Restautonomie hatten 73,8% der Adenome den Elasto-Score 2 und 26,2% einen Score von 3. Demgegenüber wiesen 25% der Adenome bei Patienten mit Restautonomie einen Elasto-Score 2 und 75% einen Score von 3 auf.

Um zu untersuchen, ob dieser Unterschied signifikant ist, wurde der Chi-Quadrat-Unabhängigkeitstest durchgeführt. Er ergab einen p-Wert von $p=0,024$. Somit kommt eine Restautonomie bei Score 3 signifikant häufiger vor als bei Score 2.

7.4.3 Änderung des Adenomdurchmessers

Der maximale Durchmesser der Adenome nahm nach der Radioiodtherapie signifikant ab (Tab. 18). Tabelle 19 stellt die Änderung des Adenom-Durchmessers dem Elastographie-Score gegenüber. Es zeigt sich, dass es bei einem Score von 3 in 23,5% zu keiner Schrumpfung des Adenoms kam, während sich dies bei Adenomen des Scores von 2 nur in 11,8% der Fälle nachweisen ließ. Im Chi-Quadrat-Unabhängigkeitstest war dieser Unterschied bei einem p-Wert von $p=0,496$ nicht signifikant.

Tab. 18: Abnahme des Adenom-Durchmessers in Relation zum Elastographie-Score.

Elastographie-Score	Anzahl	Adenom Ø vor RIT (mm)	Adenom Ø nach RIT (mm)	Differenz (mm)	Differenz (%)	p-Wert**
2	34	24,4±10,9	18,1±8,9	6,3±6,3	25,5±18,9*	<0,001
3	17	22,9±11,0	17,6±8,4	5,3±4,8	24,3±22,0*	<0,001
Gesamt	51	23,9±10,8	18,0±8,7	5,9±5,8	25,1±19,8*	<0,001

Adenom Ø vor RIT: Adenomdurchmesser vor Radioiodtherapie *T-Test

Tab. 19: Änderung des Adenom-Durchmessers in Abhängigkeit vom Elastographie-Score.

Änderung des Adenom-Durchmessers	Elasto-Score 2		Elasto-Score 3	
	Anzahl	%	Anzahl	%
keine Abnahme (n=8)	4	11,8	4	23,5
signifikante Abnahme (n=43)	30	88,2	13	76,5

7.4.4 Änderung des Adenomvolumens

Das Volumen der behandelten Adenome nahm nach der Radioiodbehandlung um 30-40 % ab (Tabelle 20). Dabei zeigten Adenome eines Scores von 2 eine größere Abnahme als Adenome eines Scores von 3 ($p=0,179$). Lediglich bei 3 Knoten ließ sich keine Volumenabnahme feststellen. Zwei dieser Knoten wiesen einen Score von 3 auf.

Tab. 20: Abnahme des Adenomvolumens in Relation zum Elastographie-Score.

Elastographie-Score	n	Adenomvolumen vor RIT (ml)	Adenomvolumen nach RIT (ml)	Differenz (%)	p-Wert*
2	34	6,9±3,6	3,9±2,5	40,7±25,6	<0,001
3	17	5,7±4,3	4,1±4,1	29,3±32,4	0,002
Gesamt	51	6,5±3,9	4,0±3,1	36,8±28,2	<0,001

*T-Test für paarige Stichproben

7.4.5 Änderung des Schilddrüsenvolumens

Das Schilddrüsenvolumen verminderte sich im Zuge der Radioiodtherapie in der Gesamtgruppe um durchschnittlich 8,7±7,1 ml bzw. 25,1±18,9 %. Die Differenz zwischen Ausgangs- und Kontrollbefund war hochsignifikant ($p<0,001$). Die Abnahme war bei Vorhandensein von Knoten eines Elastographie-Scores von 2 signifikant größer als bei Patienten mit Knoten eines Scores von 3 (Tab. 21).

Bei 6 der 43 Patienten konnte keine Veränderung des Schilddrüsenvolumens festgestellt werden. Ein Zusammenhang mit dem Elastographie-Score konnte hier jedoch nicht festgestellt werden ($n=3$ mit Score 2 und $n=3$ mit Score 3).

Tab. 21: Abnahme des Schilddrüsenvolumens in Relation zum Elastographie-Score.

Elastographie-Score (quantitativ)	Anzahl	Volumen vor RIT (ml)	Volumen nach RIT (ml)	Differenz (%)	p-Wert *
2	34	36,8±25,1	26,7±21,0	29,3±18,8*	<0,001
3	17	34,4±15,4	28,6±14,9	16,4±16,3*	0,006
Gesamt	51	36,0±22,2	27,3±19,1	25,1±18,9	<0,001

*T-Test

7.4.6 Prüfung der Hypothesen

1. Die Elastizität des bzw. der Adenom-Knoten hat einen signifikanten Einfluss auf die Beseitigung der vorbestehenden Hyperthyreose:

Da beide Therapieversager einen Elastographie-Score von 3 hatten, kann ein Einfluss der Adenomhärte auf den Erfolg der Radioiodbehandlung nicht ausgeschlossen werden. Die sehr geringe Anzahl an Therapieversagern im analysierten Kollektiv erlaubt jedoch keine statistisch belastbare Aussage.

2. Die Elastizität des bzw. der Adenom-Knoten hat einen signifikanten Einfluss auf die Beseitigung der szintigraphisch nachgewiesenen Überaktivität der Knoten:

Die erhobenen Daten stützen die Hypothese, da Patienten mit Restautonomie deutlich häufiger einen Elastographie-Score von 3 aufwiesen ($p=0,024$).

3. Die Elastizität des bzw. der Adenom-Knoten hat einen signifikanten Einfluss auf die posttherapeutische Volumenabnahme des bzw. der Adenom-Knoten:

Auch diese Hypothese kann zwar nicht bestätigt, jedoch gestützt werden. Aufgrund der tendenziell größeren Volumenabnahme der weicheren Adenome (Score 1 oder 2) kann ein Einfluss der Gewebehärte auf die Schrumpfung der Adenome nicht ausgeschlossen werden.

Nebenfragenstellungen:

Welches elastographische Befundmuster wird bei autonomen Adenomen beobachtet?

Mittlere bis höhergradige Härte (98 % mit Score 2 oder 3).

Gibt es einen Zusammenhang zwischen den sonomorphologischen, den dopplersonographischen und den elastographischen Befunden?

Der Elastographie-Score 3 ist assoziiert mit Hypoechogenität (58,8 vs. 29,4 % bei Score von 1/2), intranodulärer Vaskularisierung (70,6 vs. 47,1 %) und makroskopischen Kalzifizierungen (35,3 vs. 17,6 %).

8 Diskussion

8.1 Konventionelle Sonographie der Schilddrüse

Die Sonographie hat sich in der Diagnostik von Schilddrüsenerkrankungen fest etabliert und ist hier unverzichtbar geworden. Wichtigster Anwendungsbereich ist die Erkennung von Schilddrüsenknoten und die Einschätzung ihrer Dignität. Mit aktueller Technik können bereits Läsionen eines Durchmessers von 2 bis 3 mm nachgewiesen werden, bei denen sich die Frage nach ihrer klinischen Relevanz stellt. Aktuelle sonographische Studien (Grani et al., 2020; Lamartina et al., 2020) untersuchen daher mehrheitlich die Eignung der Sonographie zur Differenzierung zwischen benignen und malignen Knoten. Thema der vorgelegten Studie Arbeit war demgegenüber der prognostische Wert der Sonographie, insbesondere der Elastographie, vor Durchführung einer Radioiodbehandlung. Zu dieser Thematik liegen bislang nur einzelne Untersuchungen vor.

Bei allen eingeschlossenen Patienten waren ein oder mehrere autonome Adenome bekannt, die aufgrund eines typischen szintigraphischen Befundes gesichert waren und die zu einer Hyperthyreose geführt hatten. Bei allen war eine Behandlung mit Radioiod vorgesehen. Der mittlere Durchmesser der Adenome betrug 25,8 mm, und sie wiesen vorwiegend ein isoechogenes (58,8 %) oder hypoechogenes Reflexmuster (39,2 %) auf. Der Aufbau der Adenome war überwiegend gemischt, d.h. teils solide und teils zystisch (55 %), seltener ausschließlich solide (30 %) und lediglich bei 15 % rein zystisch. Mehr als 70% der Adenome zeigten eine Kalzifizierung (Mikrokalzifizierung: 49%, Makrokalzifizierung: 23,5%). Ein komplettes Halozeichen war bei 19,6 % und ein inkomplettes Halozeichen in 23,5 % der Fälle vorhanden, eine scharfe bzw. unscharfe Randbegrenzung der Adenome trat gleich häufig auf. Eine intranoduläre Vaskularisierung fand sich bei 54,9 %, eine perinoduläre Vaskularisierung war bei allen Knoten vorhanden.

Auch Schenke et al. (2020) analysierten Patienten mit autonomen Schilddrüsenadenomen vor geplanter Radioiodbehandlung. Der mediane Durchmesser war in ihrer Kohorte mit 33 mm größer und der Anteil zystischer bzw. solider Knoten mit jeweils 50 % deutlich höher, wobei hier möglicherweise

Mischformen je nach Überwiegen des zystischen oder soliden Anteils den jeweiligen Gruppen zugeordnet wurden. Die Rate an Kalzifizierungen war mit 22 % deutlich geringer als in der eigenen Studie (72,5 %). Hinsichtlich der Echogenität ergab sich dagegen eine weitgehende Übereinstimmung (Schenke: hypoechogen 31 %; isoechogen 69 %; eigene Ergebnisse: hypoechogen 39 %; isoechogen 59 %). Auch Dirikoc et al. (2015) untersuchten autonome Schilddrüsenknoten. Im Vergleich zum eigenen Kollektiv war bei ihnen der mittlere Durchmesser der Adenome größer (34,7 vs. 25,8 mm), das mittlere Volumen ebenso (15,5 vs. $6,5 \pm 3,9$ ml). Echogenität, Begrenzung der Adenome, Halo-Bildung und das Verhältnis von Makro- und Mikrokalzifizierungen zeigten keine größeren Unterschiede.

Auch unter Berücksichtigung älterer Studien (Fritzsche et al., 1985, Becker et al., 1986) zeigen autonome Schilddrüsenknoten in der konventionellen Sonographie ein relativ charakteristisches Befundmuster. Die im eigenen Kollektiv festgestellte Verteilung der Knotenmerkmale entsprach weitgehend den Ergebnissen früherer Studien, so dass eine Vergleichbarkeit angenommen werden kann.

8.2 Real-Time Elastographie

Die bisherigen Anwendungen der Elastographie bezogen sich überwiegend auf den Malignitätsnachweis von Schilddrüsenknoten. Hierbei wurde eine Sensitivität von 82 bis 97 % und eine Spezifität von 96 bis 100 % beschrieben (Rago et al., 2007; Bojunga et al., 2010). Beeinträchtigt war die Aussagekraft bei Knoten mit verkalktem Rand, größeren zystischen Anteilen und bei Multinodularität (Rago und Vitti, 2008). Im eigenen Kollektiv war der Anteil überwiegend zystischer Knoten mit 15,7 % relativ gering, 55 % hatten einen gemischten Aufbau mit zystischen Anteilen variabler Ausdehnung. Bei 16,2 % der Patienten lagen gleichzeitig 2 oder mehr autonome Adenome vor. Diese stellten bei guter Darstellbarkeit jedoch kein grundsätzliches Problem für die Anwendbarkeit der Elastographie dar. Anders verhält es sich mit der schwer kalkulierbaren Interobserver-Variabilität (Bojunga, 2016). Sie ist von der Fertigkeit und Ausbildung des Untersuchers, aber auch von den verwendeten Geräten abhängig, die in den letzten Jahren kontinuierlich verbessert wurden (Cantisani et al., 2014; Friedrich-Rust et al., 2013). Vergleiche mit den Ergebnissen anderer Arbeitsgruppen sind u.a. auch deshalb nur bedingt möglich, da unterschiedliche Scoring-Systeme für den elastographischen Knotenbefund zur Anwendung kommen. Während der Score nach Asteria et al. (2008) aus vier Stufen von 1 (vollständig weicher Knoten) bis 4 (vollständig harter Knoten) besteht, wurden auch Scores mit bis zu 6 Stufen publiziert. Welches Scoring-System sich für welche Fragestellung am besten eignet, bedarf noch systematischer Untersuchungen (Sun et al., 2014).

Eine quantitative Auswertung der Elastographie wurde erstmals 2005 von Lyschchik et al. angewendet, indem eine Strain-Ratio als Quotient aus Schilddrüsenparenchym und Adenom bestimmt wurde. In der Folgezeit wurde in zahlreichen Studien ein Vergleich zwischen der qualitativen und quantitativen Elastographie bei der Dignitätsbeurteilung von Schilddrüsenknoten vorgenommen (Kagoya et al. 2010; Ding et al. 2011; Cakir et al. 2011). Die eingesetzten Methoden unterschieden sich sowohl im Hinblick auf die Scores als auch auf die cut-off Werte für die Strain-Ratio. Ding et al. beschrieben in Ihrer Arbeit 2 unterschiedliche Ansätze für eine Quantifizierung. Der erste Ansatz stellt die absolute Quantifizierung des gemessenen Signals und Bildung eines Verhältnisses zu einem Referenzgewebe wie bei der Strain-Ratio dar. Hierzu kann der Strain Index (SI) oder der Strain Value (SV) verwendet werden. Beim Strain Index

wird die Härte des Parenchyms (B) durch die Härte des Knotens (A) dividiert, das heisst: der Strain Index ist als B/A definiert. Die Strain Value berechnet demgegenüber das Verhältnis A/B . Cakir et al. (2011) erreichten mit einem sehr hoch angesetzten cut-off Wert von 16,709 für den Strain Index eine Sensitivität und Spezifität für die Malignitätsbeurteilung von 73,4% bzw. 70%. Die qualitative Elastographie erzielte demgegenüber nur eine Sensitivität bzw. Spezifität von 58,4% bzw. 71%. Weitere Studien evaluierten cut-off-Werte zwischen 3,79 und 4,225, mit denen eine Sensitivität von 80,77 – 97,8% und eine Spezifität von 83 – 91,38% beschrieben wurde (Xing et al. 2011; Ning et al. 2012; Wang et al. 2013). Die erheblich voneinander abweichenden Ergebnisse lassen eine abschließende Bewertung dieser Technik zum gegenwärtigen Zeitpunkt problematisch erscheinen.

Der zweite in der Arbeit von Ding et al. beschriebene Ansatz zur Quantifizierung ist die Evaluierung der Elastogramme anhand quantitativer Farbskalen. Dabei wird die Farbskala Rot Grün Blau in eine Skalierung mit Farbsättigungswerten umgewandelt. Die einzelnen Elemente der Farbskala sind jeweils mit der entsprechenden elastographischen Information (weich, mittel, hart) hinterlegt und können dann Farbsättigungswerten zugeordnet werden. Mit dieser Technik gelingt eine Objektivierung der Farbverteilung im elastographischen Bild.

Ding et al. verglichen dieses Vorgehen mit der visuellen Beurteilung der Elastogramme durch 3 sehr erfahrene Untersucher. Hierzu klassifizierten sie die Knoten in entweder 1: leicht grün, 2: rot und blau peripher, 3: grün und rot, oder 4: blau. Die quantitative bzw. visuelle Bewertung führte zu signifikant unterschiedlichen Scores, wobei der quantitative Ansatz mit einer diagnostischen Genauigkeit von 95,2% der ausschließlich visuellen Analyse (Genauigkeit: 83,2%) überlegen war (Ding et al. 2011).

Die Anwendung quantitativer Scores birgt jedoch auch Fehlerquellen. Diese betreffen nach Ding et al. ähnlich wie bei der konventionellen Sonographie vor allem zystische Knoten. Kagoya et al. schlossen in Ihrer Studie von 2010 zystische Knoten von der Bewertung aus und begründeten dies damit, dass nur das randständige Gewebe der Zyste elastographisch beurteilt werden kann und somit eine vollständige Bewertung nicht möglich ist (Kagoya et al., 2010).

Das in der vorgelegten Arbeit verwendete quantitative Scoring-System lehnt sich an das von Trimboli et al. 2012 beschriebene Vorgehen an. Das von Trimboli et al. 2017 veröffentlichte System ähnelt der eigenen Vorgehensweise, verwendet jedoch eine einfachere Unterteilung mit 3 Scores, die überwiegend die Ausdehnung harter Gewebeanteile („blau“) berücksichtigt (Tabelle 22). Unter Verwendung eines qualitativen Scoring-Systems mit 4 Härtegraden in Anlehnung an Lippolis et al. (2011) ergaben sich für das eigene Kollektiv deutliche Unterschiede zwischen der visuellen (mittlerer Score: $1,8 \pm 1,3$) und der quantitativen Beurteilung der Elastogramme (mittlerer Score: $2,3 \pm 0,51$). Im direkten Vergleich zeigten sich vor allem für die Grade 0-2 nur wenig Übereinstimmungen. Dies dürfte u.a. auf den Farbübergängen beruhen, die nur in den Original-Elastogrammen erkennbar sind und damit bei der visuellen Beurteilung zu einem differenzierteren Farbeindruck geführt haben, so dass alle 4 Scores verwendet wurden. Bei der Quantifizierung mithilfe des MATLAB Skripts wurden die Farbnuancen der Original-Elastogramme dagegen auf wenige Grundfarben zurückgeführt (Rot, Grün, Blau). Dies veränderte den Farbeindruck und erlaubte eine klarere Einteilung, so dass für 50 der 51 Knoten nur 2 der 4 möglichen Scores gewählt wurden (Score 2 bzw. 3). Alle behandelten autonomen Adenome wiesen somit eine zumindest mittlere Härte auf. Hierzu passt das häufige Auftreten von Kalzifizierungen und die nicht unerhebliche durchschnittliche Adenomgröße.

Tabelle 22 gibt einen Überblick über die am häufigsten angewendeten Scoring Systeme. Es wird deutlich, dass der Score 0 nur im eigenen System vorkommt. Dies könnte mit der verwendeten Farbtafel und Farbauflösung zusammenhängen, da bei der quantitativen Auswertung der bearbeiteten Elastogramme der eigenen Studie der Score 0 nicht vergeben wurde. Für die klinische Anwendung dürfte dies keine Bedeutung haben, da bei der Dignitätsbeurteilung lediglich zwischen „hart“ bzw. „nicht hart“ unterschieden wird.

Tab. 22: Vergleich der elastographischen Scoring Systeme für Schilddrüsenknoten.

Asteria et al. 2008 qualitativ	1	homogen grün
	2	überwiegend grün, peripher blau
	3	überwiegend blau mit etwas grün und etwas rot
	4	überwiegend blau
Rago et al. 2010 qualitativ	1	überwiegend grün
	2	gemischt grün und blau
	3	überwiegend blau
Lippolis et al. 2011 qualitativ	1	homogen grün
	2	leicht grün mit peripher und/oder zentral blauen Bereichen
	3	überwiegend blau mit wenig grün und rot
	4	gesamter Knoten dunkelblau
Ding et al. 2011 qualitativ	1	homogen grün
	2	zentral grün und peripher blau
	3	gemischt grün und rot
	4	überwiegend blau
eigener visueller Score	0	rot
	1	gelborange
	2	grün
	3	blau
Trimboli et al. 2012 quantitativ	1	rot und grün gemischt
	2	> 50% grün
	3	> 50% blau
	4	> 75% blau
Trimboli et al. 2017 quantitativ	1	blau bis 25%, sonst rot und grün
	2	25-75% blau
	3	> 75% blau
eigener quantitativer Score	0	>60% rot
	1	>30% rot
	2	>50% grün
	3	>60% blau

8.3 Elastographische Befunde bei autonomen Adenomen

In der vorgelegten Arbeit wurden im Gegensatz zu den o.g. Studien nicht Knoten unklarer Dignität, sondern szintigraphisch gesicherte autonome Adenome elastographisch untersucht. Auch Trimboli et al. führten 2017 elastographische Untersuchungen bei autonomen Adenomen durch. Sie verwendeten dabei ebenfalls ein quantitatives Scoring-System 3 Kategorien (Tab. 22). In ihrem Kollektiv erwiesen sich 44,7% der autonomen Adenome als hart, 29,8% waren von mittlerer Härte und 25,5% weich (Trimboli et al., 2017). Ruhlmann et al. untersuchten 2014 elastographisch 135 hyperfunktionelle Schilddrüsenknoten und nutzten dabei die Score Einteilung von Rago und Asteria (Rago et al., 2007; Asteria et al.; 2008). Insgesamt 70% der untersuchten Knoten erwiesen sich als hart und 30% als weich (Ruhlmann et al., 2014). Diese Ergebnisse decken sich weitgehend mit den eigenen Daten (harte Knoten: 33,3%, mittelharte Knoten: 64,7%), so dass sich für autonome Adenome der ein relativ einheitliches elastographisches Bild ergibt.

Hauptursache für die im Vergleich zur Umgebung meist ausgeprägtere Härte der Knoten dürften die auch im eigenen Kollektiv häufig nachweisbaren Kalzifizierungen sein. Dies entspricht auch den Ergebnissen einer Studie von Rus et al., die zeigen konnten, dass es zwei Komponenten des Gewebes gibt, die einen Einfluss auf das Ergebnis der Elastographie haben: Zum einen die extrazelluläre Matrix, die aus Kollagenfasern und Elastin besteht, und zum anderen die Zellen (Fibroblasten, Muskelzellen etc.). Je kompakter die Kollagenfasern oder aber die Kalzifizierungen angeordnet sind, umso mehr widerstehen Sie dem Druck, der bei der elastographischen Untersuchung ausgeübt wird (Rus et al., 2020). Ein Zusammenhang zwischen dem Elastographie-Score und dem Vorhandensein von TPO-Antikörpern, d.h. Hinweisen auf das Vorliegen einer Autoimmunthyreoiditis, ließ sich im eigenen Datenmaterial nicht nachweisen, Literaturergebnisse zu dieser Thematik fanden sich nicht.

Aus den zitierten Studien geht hervor, dass der elastographische Befund autonomer Adenome dem maligner Schilddrüsenknoten ähnelt, für die Rago et al. 2014 unter Benutzung eines Scoring-Systems mit 5 Kategorien ebenfalls eine hochsignifikante Assoziation mit der Gewebehärte (Score 4 und 5) nachweisen konnte (Rago et al., 2014). In der bereits erwähnten Studie von Ruhlmann wurden 70% der hyperfunktionellen Knoten aufgrund ihres Härtegrads als malignomverdächtig eingestuft. Durch die Kombination aus Elastographie und TIRADS Klassifikation verbesserte sich die Dignitätsbeurteilung. Dennoch wurden weiterhin 33% der Knoten fälschlicherweise als malignomsuspekt bewertet. Erst durch die Szintigraphie konnte die Diagnose autonomes Adenom gestellt werden.

Die aus der Literatur bekannten variablen Ergebnisse der Elastographie bei der Dignitätsbeurteilung von Schilddrüsenknoten (Sensitivität: 16-94% (Moon et al., 2012; Asteria et al., 2008); Spezifität: 58-95%) dürften u.a. auf die erfolgte Patientenselektion zurückzuführen sein. Durch Ausschluss hyperthyreoter Patienten, deren Knoten überwiegend durch eine funktionelle Autonomie der Schilddrüse bedingt sind, kann die Mehrzahl der falsch positiven Befunde vermieden werden. Falsch negative Befunde dürften demgegenüber eher methodisch bedingt sein (z.B. Scoring-System, Bildbearbeitung).

8.4 Ergebnisse der Radioiodtherapie

Primäres Ziel der Radioiodtherapie war bei allen Patienten die Beseitigung der vorbestehenden Hyperthyreose. Drei Monate nach der Behandlung lag bei 39 der 43 Patienten eine Euthyreose vor, nach 12 Monate war bei 41 Patienten (95,4 %) das Therapieziel erreicht. Hinsichtlich des Elastographie-Scores besaßen bei beiden Therapieversagern die Adenome einen Score von 3. Bezieht man die Persistenz autonomer Gewebeareale oder die Schrumpfung der behandelten Adenome in die Beurteilung des Therapieerfolges mit ein, so ergibt sich auch bei diesen Merkmalen der Hinweis auf ein ungünstigeres Ansprechen bei Adenomen mit einem Score von 3. Dies deutet auf eine prognostische Bedeutung der Härte des Adenoms für den Erfolg der Radioiodbehandlung.

Wie oben erwähnt, wiesen Knoten mit einem Härtescore von 3 vermehrt Hypogenität und Kalzifizierungen auf. Letztere könnten mit einer verminderten Perfusion und damit eventuell auch regional verminderten Iodaufnahme oder Strahlenempfindlichkeit assoziiert sein. Auch Markovic et al. stellten 2007 fest, dass die Echogenität des Schilddrüsengewebes eine Bedeutung für den Erfolg einer Radioiodtherapie hat (Markovic et al., 2007). Haase et al. publizierten, dass hypoechogenes Gewebe mehr auf ionisierende Strahlung anspricht als isoechogenes Gewebe, da Isoechogenität mit mehr Kolloid – also einer Bindegewebsvermehrung - assoziiert ist, die den Effekt der ionisierenden Strahlung schwächt (Haase et al., 2000). Dies ließe eine geringere Wirkung der Therapie und damit ein höheres Risiko eines Therapieversagens erwarten. Die eigenen Ergebnisse stützen diese Vorstellung jedoch nicht, da ungenügende Therapieeffekte überwiegend bei hypoechogenen Knoten beobachtet wurden.

Die Frage, warum manche Knoten besser auf eine Radioiodtherapie ansprechen als andere, stellten sich bereits 2016 Ruhlmann et al.. Ähnlich der eigenen Arbeit untersuchten sie die elastographischen Befunde von Patienten mit autonomen Adenomen, die für eine Radioiodtherapie vorgesehen waren, wobei Knoten mit Makrokalk sowie zystische Knoten ausgeschlossen wurden. Im Gegensatz zur vorliegenden Arbeit wurde der elastographische Befund nur visuell durch Konsens von 2 erfahrenen Untersuchern anhand der Kriterien von Rago et al. (Tab. 22) beurteilt. So wurden 31 Knoten als weich, 14 als mittel und 48 als hart eingeschätzt. Unter den

Therapieversagern waren 5 weiche und 3 harte Knoten. Der Vergleich zwischen den Patienten mit erfolgreicher bzw. nicht erfolgreicher Therapie ergab keinen statistisch signifikanten Unterschied bezüglich der Härte der Adenome. Die erreichte Herddosis lag bei den 8 Therapieversagern zwischen 220 und 510 Gy, so dass zumindest bei einzelnen Patienten eine geringe Herddosis für den fehlenden Therapieerfolg verantwortlich gewesen sein könnte. Einen signifikanten Dosisunterschied zwischen den erfolgreich bzw. nicht erfolgreich behandelten Patienten konnten die Autoren jedoch nicht nachweisen (Ruhmann et al., 2016). Diese Ergebnisse unterscheiden sich von den eigenen in mehrfacher Hinsicht: So war die Anzahl der Therapieversager im eigenen Kollektiv niedriger (2 von 43 vs. 8 von 93), die geplante Herddosis (400 Gy) wurde bei ihnen stets erreicht und sie wurden als hart klassifiziert. Die unterschiedlichen Ergebnisse der Studie von Ruhmann et al. widerlegen daher nicht den vermuteten Zusammenhang zwischen Gewebehärte und ungünstigem Ansprechen auf die Radioiodtherapie, machen jedoch deutlich, dass weitere detaillierte Analysen aller möglichen Einflussfaktoren auf das Therapieergebnis zur Klärung dieser Frage notwendig sind.

Ein weiterer Effekt der Radioiodbehandlung besteht in der posttherapeutischen Schrumpfung der Adenome. Diesbezüglich zeigten Knoten mit einem Elastographie-Score von 1 oder 2 im Vergleich zu Knoten mit einem Score von 3 eine stärkere Abnahme des Adenomvolumens. Sie könnte auf einer höheren lokalen Dosis, andererseits jedoch auch auf einer verminderten Schrumpfungsfähigkeit des kalzifizierten Gewebes der härteren Knoten (Score 3) oder der dort zu erwartenden inhomogeneren Dosisverteilung beruhen.

Die prätherapeutische Adenomgröße ist ein bekannter Prädiktor für den Erfolg einer Radioiodtherapie. Şakı et al. untersuchten 2015 diesen Zusammenhang bei 233 Patienten mit toxischen Adenomen. Bei 6 % der Patienten lag 6 Monate nach Therapie noch eine Hyperthyreose vor, bei Adenomen eines Durchmessers über 2 cm sogar bei 8 %, obwohl die Radioioddosierung bei dieser Gruppe erhöht worden war (Şakı et al., 2015). Auch in der Studie von Ruhmann et al. hatten die Therapieversager ein signifikant höheres Schilddrüsenvolumen als die erfolgreich behandelten Patienten. Bei den beiden Therapieversagern des eigenen Kollektivs betrug das prätherapeutische Volumen der Adenome 7 ml bzw. 2,48 ml. Das Durchschnittsvolumen der Adenome

mit dem Score 3 lag bei 5,7 ml, bei den Adenomen mit dem Score 1 / 2 bei 6,9 ml. Somit ist ein untypisch großes Adenomvolumen als Ursache des ungenügenden Therapieansprechens in beiden Fällen nicht als wahrscheinlich anzusehen.

Einzelne Autoren beschreiben auch einen Zusammenhang zwischen hohen fT3- oder fT4- Werten und der Wahrscheinlichkeit eines Misserfolgs der Radioiodbehandlung (Alexander et al., 2002, Andrade et al. 2001). So zeigte sich in der Studie von Alexander et al. 2002 ein höheres Risiko für eine persistente Hyperthyreose bei Vorliegen höherer fT4 Konzentrationen. Die fT4 Werte der beiden Therapieversager der eigenen Studie lagen im Normbereich, so dass ein diesbezüglicher Einfluss ausgeschlossen werden kann.

Bezüglich einer verbliebenen Restautonomie nach Radioiodtherapie berichteten Heinze und Bohn 1987 über 217 Patienten, die wegen eines autonomen Adenoms eine Radioiodtherapie erhalten hatten und nach 7 Jahren nachuntersucht wurden. Bei 9 Patienten (4,1%) zeigte sich eine Restautonomie, wobei bei 4 dieser Patienten eine Euthyreose vorlag. Als Ursache der Restautonomie wurde eine Unterdosierung um 15 und 40% aufgrund einer falschen Größenbestimmung, eine unerwartet kurze effektive Halbwertszeit unter Therapie und eine zu niedrig angesetzte Herddosis angegeben (Heinze und Bohn, 1987). Im eigenen Kollektiv wiesen 7 Patienten (16,7%) eine Restautonomie auf, die bei weicheren Knoten (Score 1 und 2) signifikant seltener auftrat als bei harten Knoten (Score 3; $p=0,024$).

Neben biologischen Faktoren, die einen Einfluss auf den Erfolg der Radioiodbehandlung haben, können auch methodische Aspekte eine Rolle spielen. So ist die angestrebte Zieldosis für die Behandlung autonomer Adenome noch immer Gegenstand von Diskussionen (Mariani et al., 2021). Die aktuellen Leitlinien gehen aufgrund von empirisch gewonnenen Daten von Zieldosen von 300 - 400 Gy für die Beseitigung einer unifokalen Autonomie aus (Dietlein et al., 2015). Bei einem Wirkungseintritt nach 2 - 3 Monaten gelingt die Beseitigung der Autonomie in ca. 90 % der Fälle (Dunkelmann et al., 1999; Kahraman et al., 2012). Dies war auch im eigenen Patientenkollektiv der Fall. Die Betrachtung der beiden Therapieversager ergab wie oben erwähnt keinen Hinweis auf eine Unterschreitung der geplanten Zieldosis als Ursache der persistierenden Hyperthyreose.

Ein erheblicher Unsicherheitsfaktor besteht bei der Therapieplanung in der Bestimmung des Zielvolumens. Mit steigendem Volumen nimmt die Ungenauigkeit der Volumetrie zu und kann zu Unterdosierungen führen, selbst wenn formal die geplante Dosis erreicht wurde. Ein schlechteres Abschneiden von Patienten mit grossen Schilddrüsenvolumina konnte in den Studien von Le Moli festgestellt werden (Le Moli et al., 1999). Le Moli empfiehlt daher, die Therapie der autonomen Adenome in einem möglichst frühen Stadium durchzuführen, um bei einer noch geringen Schilddrüsengröße besonders günstige Ergebnisse zu erzielen. Da die Größe der erfolglos behandelten Patienten sich im eigenen Kollektiv nicht von den übrigen Patienten unterschied, besteht kein Grund zur Annahme, dass bei ihnen die Volumenbestimmung eine größere Ungenauigkeit aufwies als im übrigen Kollektiv.

Eine weitere mögliche Einflussgröße auf den Therapieerfolg ist eine begleitende Thyreostatika-Medikation. Ahmad et al. (2018) analysierten das Ergebnis einer Radioiodtherapie bei 89 Patienten, die bis 5 Tage vor Therapie eine thyreostatische Therapie mit Carbimazol eingenommen hatten. Bei 24,7% zeigte sich 6 Monate nach Therapie eine persistierende Hyperthyreose. Dieser hohe Anteil an Therapieversagern kann möglicherweise auf die bis kurz vor Therapie eingenommenen Thyreostase zurückgeführt werden. Unter den 2 Therapieversagern der vorgelegten Studie nahm ein Patient keinerlei thyreostatische Medikation ein, der andere hatte die Medikation mit Carbimazol 3 Wochen vor der Therapie bereits abgesetzt. Somit kann das ungenügende Therapieergebnis nicht auf eine Vormedikation zurückgeführt werden.

8.5 Methodenkritik

Die Aussagekraft der Studie ist durch die geringe Anzahl an Therapieversagern (n=2) limitiert, so dass eine valide Abschätzung des prognostischen Potentials der Elastographie nicht möglich ist. Eine weitere Limitation ist durch den Umstand gegeben, dass es sich um eine retrospektive Analyse handelt. Die Auswertung der Daten beruht ausschließlich auf einem selbst entwickelten quantitativen Score, der zuvor nicht validiert wurde. Strain-Ratios wurden wegen der nur eingeschränkten Verfügbarkeit nicht in die Auswertung einbezogen.

9 Schlussfolgerungen

Aufgrund der erhobenen Daten kann eine prognostische Relevanz der Gewebehärte für das Ansprechen der Radioiodbehandlung nicht ausgeschlossen werden, so dass weitere Untersuchungen zur Überprüfung der Ergebnisse und der dabei angewendeten Methodik sinnvoll erscheinen. Sollten diese die vorgelegten Daten bestätigen, wäre eine Einbeziehung der Elastographie in die Planung der Radioiodtherapie funktionell autonomer Adenome zu empfehlen. Da der elastographische Befund der untersuchten autonomen Adenome weitgehend den bekannten Befunden bei Schilddrüsenmalignomen entspricht, erscheint die Eignung der Elastographie zur Differenzierung zwischen autonomen Adenomen und Schilddrüsenmalignomen zweifelhaft, so dass die Anfertigung einer Schilddrüsenszintigraphie bei suspekten Knoten weiterhin anzuraten ist.

10 Zusammenfassung

In der vorgelegten Arbeit wurde die prognostische Bedeutung der elastographisch bestimmten Härte von autonomen Adenomen der Schilddrüse für den Erfolg einer späteren Radioiodtherapie untersucht. Dabei wurde geprüft, ob die Elastizität der Knoten einen signifikanten Einfluss auf die Beseitigung der Hyperthyreose, die Normalisierung des szintigraphischen Befundes und die posttherapeutische Volumenabnahme der Knoten hat. Überdies wurden auch das elastographische Befundmuster autonomer Adenome und sein Zusammenhang mit den sonomorphologischen und dopplersonographischen Befunden analysiert.

Eingeschlossen in die retrospektive Auswertung wurden die Daten von 51 autonomen Adenomen bei 43 Patienten. Die Elastogramme wurden qualitativ und quantitativ anhand eines selbst entwickelten Scoring-Systems beurteilt. Für die Bewertung ihrer prognostischen Bedeutung wurden aufgrund ihres objektiven Charakters ausschließlich die quantitativen Scores verwendet. Der Erfolg der Radioiodbehandlung wurde anhand der Ergebnisse von Nachuntersuchungen 3 bzw. 12 Monate nach Therapie bestimmt. Erfolgskriterium war die Beseitigung der vorbestehenden Hyperthyreose.

Nur bei 2 Behandlungen kam es zu einem ungenügenden Therapieeffekt. Die Adenome wiesen jeweils den härtesten Score (3) auf. Patienten mit dem Score 3 (n=17) zeigten gegenüber Patienten mit dem Score 1 (n=1) bzw. 2 (n=33) auch häufiger eine Restautonomie und eine geringere Abnahme des Adenomvolumens. In der konventionellen Sonographie fanden sich bei ihnen häufiger eine Hypoechogenität, Makrokalzifizierungen und eine intranoduläre Vaskularisierung.

Ein ungünstiger Einfluss erhöhter Gewebehärte auf die Wirkung der Radioiodbehandlung kann somit nicht ausgeschlossen werden. Zwar sind Therapieversager selten, dennoch erscheinen weitergehende Untersuchungen zur Bestätigung der erhobenen Befunde und Klärung der dabei wirksamen Mechanismen wünschenswert, um etwaige, bislang noch nicht berücksichtigte Effekte zur Therapieoptimierung nutzen zu können.

11 Literaturverzeichnis

1. Ahmad T, Khoja A, Rashid NH and Ashfaq MA (2018) Outcome of radioactive iodine therapy in Toxic Nodular Goiter in Pakistan. *Pak J Med Sci* 34:1146-51.
2. Alexander EK and Larsen PR (2002) High dose of (131) I therapy for the treatment of hyperthyroidism caused by Graves' disease. *J Clin Endocrinol Metab* 87(3):1073-7.
3. Andermann P, Schlögl S, Mäder U, Luster M, Lassmann M and Reiners C (2007) Intra- and interobserver variability of thyroid volume measurements in healthy adults by 2D versus 3D ultrasound. *Nuklearmedizin* 46:1-7.
4. Andrade VA, Gross JL and Maia AL (2001) The effect of methimazole pretreatment on the efficacy of radioactive iodine therapy in Graves' hyperthyroidism: one-year follow-up of a prospective, randomized study. *J Clin Endocrinol Metab.*;86(8):3488-3493.
5. Asteria C, Giovanardi A, Pizzocaro A, Cozzaglio L, Morabito A, Somalvico F and Zoppo A (2008) US-elastography in the differential diagnosis of benign and malignant thyroid nodules. *Thyroid* 18:523-31.
6. Bachmann J, Kobe C, Bor S, Rahlff I, Dietlein M, Schicha H and Schmidt M (2009) Radioiodine therapy for thyroid volume reduction of large goitres. *Nucl Med Commun* 30:466-71.
7. Bartsch DK, Luster M, Buhr HJ, Germer CT and Goretzki PE (2018) Operationsindikation bei der benignen Struma des Erwachsenen. *Dtsch Ärztebl Int* 115:1-7.
8. Becker W, Börner W and Gruber G (1986) Scintigraphy and sonography in the diagnosis of thyroid autonomy. A retrospective study of 526 patients. *Dtsch Med Wochenschr* 111:1630-35.
9. Beischer W, Hasche G, Olbricht CJ, Reinold H-M and Rütter U (2001) Autonomes Adenom. 35-44 In: Jipp P, *Erkrankungen endokriner Organe*, Thieme-Verlag: Stuttgart.
10. Bojunga J (2016) Schilddrüsen-Elastografie. *Der Nuklearmediziner* 39:172-77.
11. Bojunga J, Herrmann E, Meyer G, Weber S, Zeuzem S and Friedrich-Rust M (2010) Real-time elastography for the differentiation of benign and malignant thyroid nodules: a meta-analysis. *Thyroid* 20:1145-50.
12. Bonnema SJ and Hegedüs L (2012) Radioiodine therapy in benign thyroid diseases: effects, side effects, and factors affecting therapeutic outcome. *Endocr Rev* 33:920-80.

13. Brauer VF, Eder P, Miehle K, Wiesner TD, Hasenclever H and Paschke R (2005) Interobserver variation for ultrasound determination of thyroid nodule volumes. *Thyroid* 15:1169-75.
14. Brunese L, Romeo A, Iorio S, Napolitano G, Fucili S, Zeppa P, Vallone G, Lombardi G, Bellastella A, Biondi B and Sodano A (2008) Thyroid B-flow twinkling sign: a new feature of papillary cancer. *Eur J Endocrinol* 159:447-51.
15. Brunn J, Block U, Ruf G, Bos I, Kunze WP and Scriba PC (1981) Volumetrie des Schilddrüsenlappens mittels Real-time-Sonographie. *Dtsch Med Wochenschr* 106:1338-340.
16. Cakir B, Aydin C, Korukluoğlu B, Ozdemir D, Sisman IC, Tüzün D, Oguz A, Güler G, Güney G, Kuşdemir A, Sanisoglu SY, Ersoy R (2011) Diagnostic value of elastosonographically determined strain index in the differential diagnosis of benign and malignant thyroid nodules. *Endocrine* 39:89-98.
17. Cantisani V, Lodise P, Grazhdani H, Mancuso E, Maggini E, Di Rocco G, D'Ámbrosio F, Calliada F, Redler A, Ricci P and Catalano C (2014) Ultrasound elastography in the evaluation of thyroid pathology. Current status. *Eur J Radiol* 83:420-28.
18. De Nicola H, Szejnfeld J, Logullo AF, Wolosker AMB, Souza LRMF and Chiferi V (2005) Flow pattern and vascular resistive index as predictors of malignancy risk in thyroid follicular neoplasms. *J Ultrasound Med* 24: 897-904.
19. Dietlein M, Grünwald F, Schmidt M, Schneider P, Verburg FA and Luster M (2015) Radiotherapie bei benignen Schilddrüsenerkrankungen. AWMF-Registriernummer: 031-003; Stand: 10/2015 (S1-Leitlinie) https://www.awmf.org/uploads/tx_szleitlinien/031-0031_S1_Radioiodtherapie_benigne_Schilddruesenerkrankungen_2015-10-abgelaufen.pdf (Letzter Zugriff: 19. 03. 2021).
20. Ding J, Cheng H, Ning C, Huang J, Zhang Y. (2011) Quantitative measurement for thyroid cancer characterization based on elastography. *J Ultrasound Med* 30:1259-66.
21. Dirikoc A, Polat SB, Kandemir Z, Aydin C, Ozdemir D, Dellal FD, Ersoy R and Cakir B (2015) Comparison of ultrasonography features and malignancy rate of toxic and nontoxic autonomous nodules: a preliminary study. *Ann Nuclear Med* 29:883-89.
22. Dunkelmann S, Endlicher D, Prillwitz A, Rudolph F, Groth P and Schümichen C (1999) Ergebnisse der TcTUs-optimierten Nuklearmedizin bei multifokaler und disseminierter Autonomie. *Radioiodtherapie* 38:131-39.

23. Dussik KT (1942) Über die Möglichkeit, hochfrequente mechanische Schwingungen als diagnostisches Hilfsmittel zu verwerten. *Z Neurol Psychiat* 174:153-68.
24. Feroci F, Rettori M, Borrelli A, Coppola A, Castagnoli A, Perigli G, Cianchi F and Scatizzi M (2014) A systematic review and meta-analysis of total thyroidectomy versus bilateral subtotal thyroidectomy for Graves' disease. *Surgery* 155:529-40.
25. Ferrailo G, Tinelli C, Dal Bello B, Zicchetti M, Filice G and Filice C (2012) Liver Fibrosis Study Group. Accuracy of real-time shear wave elastography for assessing liver fibrosis in chronic hepatitis C: a pilot study. *Hepatology*. 2012 Dec;56(6):2125-33. doi: 10.1002/hep.25936. Epub 2012 Aug 31. PMID: 22767302.
26. Frates MC, Benson CB, Charboneau JW, Cibas ES, Clark OH, Coleman BG, Cronan JJ, Doubilet PM, Evans DB, Goellner JR, Hay ID, Hertzberg BS, Intenzo CM, Jeffrey RB, Langer JE, Larsen PR, Mandel SJ, Middleton WD, Reading CC, Sherman SI and Tessler FN (2006) Society of Radiologists in Ultrasound. Management of thyroid nodules detected at US: Society of Radiologists in Ultrasound consensus conference statement. *Radiology*. 2005 Dec;237(3):794-800. doi: 10.1148/radiol.2373050220. PMID: 16304103.
27. Friedman NB and Catz B (1996) The reactions of euthyroid and hyperthyroid glands to radioactive iodine. *Arch Pathol Lab Med* 120:660-661.
28. Friedrich-Rust M, Klopffleisch T, Nierhoff J, Herrmann E, Vermehren J, Schneider MD, Zeuzem S and Bojunga J (2013) Contrast-Enhanced Ultrasound for the differentiation of benign and malignant focal liver lesions: a meta-analysis. *Liver Int*. 2013 May;33(5):739-55. doi: 10.1111/liv.12115. Epub 2013 Feb 22. PMID: 23432804.
29. Fritzsche H, Brändle J und Dirschmid K (1985) Der sonographische Befund beim autonomen Adenom der Schilddrüse im Strumaendemiegebiet. *Acta Med Austriaca*. 1985;12(2):39-44. German. PMID: 3898697.
30. Gharib H, Papini E, Garber JR, Duick DS, Harrell RM, Hegedüs L, Paschke R, Valcavi R and Vitti P (2016) American Association of clinical Endocrinologists, American College of Endocrinology and Associazione Medici Endocrinologi Medical guidelines for clinical practice for the diagnosis and management of thyroid nodules - 2016 update. *Endocr Pract* 22:622-39.
31. Gotthardt M, Nowack M, Béhé MP et al (2003) Negative correlation between therapeutic success in radioiodine therapy and TcTUs: are TcTUs-adapted dose concepts the only possible answer? *Eur J Nucl*

- Med Mol Imaging 30, 1165-1168. <https://doi.org/10.1007/s00259-003-1226-x>.
32. Görgülü O, Görgülü FF and Koç AS (2020) Can the unnecessary operations for suspected thyroid nodules be avoided by the combined use of the strain ratio and elastography score? *Braz J Otorhinolaryngol*. 2021 May-Jun;87(3):338-345. doi: 10.1016/j.bjorl.2020.05.017. Epub 2020 Jun 25. PMID: 32653346.
 33. Grani G, Sponziello M, Pecce V, Ramundo V, Durante C (2020) Contemporary Thyroid Nodule Evaluation and Management. *J Clin Endocrinol Metab* 105:2869-883.
 34. Haase A, Bähre M, Lauer I (2000) Radioiodine therapy in Graves' hyper thyroidism: determination of individual optimum target dose. *Exp Clin Endocrinol Diabetes* 108:133-37.
 35. Hegedüs L, Bonnema SJ and Bennedbaek FN (2003) Management of simple nodular goiter: current status and future perspectives. *Endocr Rev* 24:102-32.
 36. Heinze HG und Bohn U (1987) ¹³¹Jod-Therapie des autonomen Adenoms der Schilddrüse: Ergebnisse aus 7 Jahren. *Dtsch. Med. Wschrft.* 112 (1987), 1073-1079.
 37. Hong HS, Lee EH, Jeong SH, Park J and Lee H (2015) Ultrasonography of Various Thyroid Diseases in Children and Adolescents: A Pictorial Essay. *Korean J Radiol* 16:419-29.
 38. Itoh A, Ueno E, Tohno E, Kamma H, Takahashi H, Shiina T, Yamakawa M and Matsumura T (2006) Breast disease: clinical application of US elastography for diagnosis. *Radiology* 239:341-50.
 39. Ji Y, Ruan L, Ren W, Dun G, Liu J, Zhang Y and Wan Q (2019) Stiffness of prostate gland measured by transrectal real-time shear wave elastography for detection of prostate cancer: a feasibility study. *Br J Radiol*. 2019 May;92(1097): 20180970. doi: 10.1259/bjr.20180970. Epub 2019 Mar 26. PMID: 30875242; PMCID: PMC6580922.
 40. Kagoya R, Monobe H, Tojima H. (2010) Utility of elastography for differential diagnosis of benign and malignant thyroid nodules. *Otolaryngol Head Neck Surg* 143:230-34.
 41. Kahraman, D, Keller C, Schneider C, Eschner W, Sudbrock F, Schmidt M, Schicha H, Dietlein M and Kobe C (2012) Development of hypothyroidism in long-term follow-up in patients with toxic goiter after radioiodine therapy. *Clin Endocrinol* 76:297-303.
 42. Kitahara CM, Farkas DKR, Jørgensen JO, Cronin-Fenton D and Sørensen HT (2018) Benign Thyroid Diseases and Risk of Thyroid Cancer: A Nationwide Cohort Study. *J Clin Endocrinol Metab* 103:2216-24.

43. Krouskop TA, Wheeler TM, Kallel F, Garra BS and Hall T (1998) Elastic moduli of breast and prostate tissues under compression. *Ultrason Imaging* 20:260-74.
44. Lamartina L, Grani G, Durante C, Filetti S, Cooper DS (2020) Screening for differentiated thyroid cancer in selected populations. *Lancet Diabetes Endocrinol* 8:81-88.
45. Le Moli R, Wesche MF, Tiel-Van Buul MM and Wiersinga WM (1999) Determinants of longterm outcome of radioiodine therapy of sporadic non-toxic goitre. *Clin Endocrinol (Oxf)*;50(6):783-789.
46. Lippolis P, Tognini S, Materazzi G and Polini A (2011) Is Elastography Actually Useful in the Presurgical Selection of Thyroid Nodules with Indeterminate Cytology? *J Clin Endocr Metab* 96: E1826-30.
47. Lucas KJ (2000) Use of thyroid ultrasound volume in calculating radioactive iodine dose in hyperthyroidism. *Thyroid* 10:151-55.
48. Lyshchik A, Higashi T, Asato R, Tanaka S, Ito J, Mai JJ, Pellot-Barakat C, Insana MF, Brill AB, Saga T, Hiraoka M and Togashi K (2005) Thyroid gland tumor diagnosis at US elastography. *Radiology* 237:202-211.
49. Machens A, Elwerr M, Schneider R, Lorenz K and Dralle H (2018) Disease impacts more than age on operative morbidity in children with Graves' disease after total thyroidectomy. *Surgery* 164:993-97.
50. Mariani G, Tonacchera M, Grosso M, Orsolini F, Vitti P and Strauss HW (2021) The Role of Nuclear Medicine in the Clinical Management of Benign Thyroid Disorders, Part 1: Hyperthyroidism. *J Nucl Med* 62:304-312.
51. Markovic V and Eterovic D (2007) Thyroid echogenicity predicts outcome of radioiodine therapy. *J Clin Endocrinol Metab* 21:3547-52.
52. Marinelli LD (1949) Dosage determination in the use of radioactive isotopes. *The Journal of clinical investigation*, 28(6 Pt 1), 1271-1280.
53. Meyn RE, Milas L and Ang KK (2009) The role of apoptosis in radiation oncology. *Int J Radiat Biol* 85:107-15.
54. Moon HJ, Sung JM, Kim E-K et al. (2012) Diagnostic performance of gray-scale US and elastography in solid thyroid nodules. *Radiology* 2012; 262:1002-1013.
55. Nagele W, Nagele J (2009) Aktueller Stand der B-Bild-Schilddrüsen-sonographie. *J Klin Endokrinol Stoffw* 2:7-14.
56. Ning CP, Jiang SQ, Zhang T, Sun LT, Liu YJ, Tian JW. (2012) The value of strain ratio in differential diagnosis of thyroid solid nodules. *Eur J Radiol* 81:286-91.
57. O'Neill P and Wardman P (2009) Radiation chemistry comes before radiation biology. *Int J Radiat Biol* 85:9-25.

58. Ophir J, Cespedes I, Ponnekanti H, Yazdi Y and Li X (1991) Elastography: a quantitative method for imaging the elasticity of biological tissues. *Ultrason Imaging* 13:111-34.
59. Palaniappan MK, Aiyappan SK and Ranga U (2016) Role of Gray Scale, Color Doppler and Spectral Doppler in Differentiation Between Malignant and Benign Thyroid Nodules. *J Clin Diagn Res* 10:1-6.
60. Papini E, Monpeyssen H, Frasoldati A and Hegedüs L (2020) 2020 European Thyroid Association Clinical Practice Guideline for the Use of Image-Guided Ablation in Benign Thyroid Nodules. *Eur Thyroid J* 9:172-85.
61. Radl I, Hudelist S and Kresnik E (2012) Doppler-Ultraschall in der Schilddrüsenabklärung: Eine Übersicht. *J Klin Endocrinol Stoffw* 5:7-10.
62. Rago T, Santini F and Scutari M (2007) Elastography: new developments in ultrasound for predicting malignancy in thyroid nodules. *J Clin Endocrinol Metab* 92(8):2917-22.
63. Rago T, Scutari M, Santini F et al. (2010) Real-time elastosonography: Useful tool for refining the presurgical diagnosis in thyroid nodules with indeterminate or nondiagnostic cytology. *J Clin Endocrinol Metab* 2010; 95: 5274-5280.
64. Rago T, Vitti P (2008) Role of thyroid ultrasound in the diagnostic evaluation of thyroid nodules. *Best Pract Res Clin Endocrinol Metab* 22:913-28.
65. Rago T, Vitti P (2014) Diagnostic Role of Ultrasound and elastosonography in nodular goiter. *Best Practice & Research Clinical Endocrinology & Metabolism* 28: 519–529.
66. Razavi SA, Hadduck TA, Sadigh G, Dwamena BA (2013) Comparative effectiveness of elastographic and B-mode ultrasound criteria for diagnostic discrimination of thyroid nodules: meta-analysis. *AJR Am J Roentgenol* 200:1317-26.
67. Reiners C and Schneider P (2002) Radioiodine therapy of thyroid autonomy. *Eur J Nucl Med Molecular Imaging* 29 (Suppl 2) 471-78.
68. Reiners C, Wegscheider K, Schicha H, Theissen P, Vaupel R, Wrbitzky R and Schumm-Draeger PM (2004) Prevalence of thyroid disorders in the working population in Germany: ultrasonography screening in 96,278 unselected employees. *Thyroid* 14:926-32.
69. Ruhlmann M, Stebner V, Görges R, Bockisch A, Rosenbaum-Krumme SJ and Nagaraiah J (2016) Ultrasound-Elastography for Predicting Response of Hyperfunctional Thyroid Nodules to Radioiodine Therapy: Initial Results. *Austin J Nucl Med Radiother.* 2016; 3(2):1019.

70. Ruhlmann M, Stebner V, G6rges R, Farahati J, Simon D, Bockisch A, Rosenbaum-Krumme S and Nagarajah J (2014) Diagnosis of hyperfunctional thyroid nodules: Impact of US-elastography. *Nuklearmedizin* 2014; 53(05): 173-177; doi: 10.3413/Nukmed-0660-14-04.
71. Rus G, Faris IH, Torres J, Callejas A, Melchor J. (2020) Why Are Viscosity and Nonlinearity Bound to Make an Impact in Clinical Elastographic Diagnosis? *Sensors (Basel)* doi:10.3390/s20082379.
72. Şakı H, Cengiz A and Y6rekli Y (2015) Effectiveness of Radioiodine Treatment for Toxic Nodular Goiter. *Mol Imaging Radionucl Ther* 24:100-4.
73. Sasaki MS (2009) Advances in the biophysical and molecular bases of radiation cytogenetics. *Int J Radiat Biol* 85:26-47.
74. Schenke SA, Wuestemann J, Zimny M and Kreissl MC (2020) Ultrasound Assessment of Autonomous Thyroid Nodules before and after Radioiodine Therapy Using Thyroid Imaging Reporting and Data System (TIRADS). *Diagnostics* 10: 1038-49.
75. Schl6gl S, Andermann P, Luster M, Reiners C and Lassmann M (2006) A novel thyroidphantom for ultrasound volumetry: determination of intraobserver and interobserver variability. *Thyroid* 16:41-46.
76. Schumm-Dr6ger PM and Feldkamp J (2007) Schilddr6senkrankheiten in Deutschland-Ausma6, Entwicklung, Auswirkungen auf das Gesundheitswesen und Pr6ventionsfolge. *Pr6v Gesundheitsf* 2:153-58.
77. Seidlin SM, Marinelli LD and Oshry E (1946) Radioactive iodine therapy; effect on functioning metastases of adenocarcinoma of the thyroid. *J Am Med Assoc* 132:838-47.
78. Staubitz JI, Bode J, Poplawski, A, Watzka F, Pohlenz J, Lang H and Musholt TJ (2020) Thyroid surgery in children and young adults: potential overtreatment and complications. *Langenbecks Arch Surg* 405:451-60.
79. Steiner H, Zimmermann G (1975) Beitrag zur Problematik des sogenannten autonomen Adenoms der Schilddr6se im Struma-Endemiegebiet- Bericht der Naturwissenschaftlich-Medizinischen Vereinigung in Salzburg. 1:7-12.
80. Sun J, Cai J, Wang X (2014) Real-time ultrasound elastography for differentiation of benign and malignant thyroid nodules: a meta-analysis. *J Ultrasound Med* 33:495-502.
81. T6njes and Paschke (2005) Diagnostik und Therapie des Schilddr6senknotens. *Der Internist* 46:565-74.
82. Trimboli P, Guglielmi R, Monti S, Misische I, Graziano F, Nasrollah N, Amendola S, Morgante SN, Deiana MG, Valabrega A, Toscano V and Papini E (2012) Ultrasound sensitivity for thyroid malignancy is

- increased by real-time elastography: a prospective multicenter study. *J Clin Endocrinol Metab*, 97(12):4524-5430.
83. Trimboli P, Paone G, and Zatelli MC (2017) Real-time elastography in autonomously functioning thyroid nodules: relationship with TSH levels, scintigraphy and ultrasound patterns. *Endocrine* 58, 488-494. <https://doi.org/10.1007/212020-017-1277-6>.
 84. Wang HL, Zhang S, Xin XJ, Zhao LH, Li CX, Mu JL and Wei XQ (2012) Application of Real-time Ultrasound Elastography in Diagnosing Benign and Malignant Thyroid Solid Nodules. *Cancer Biol Med* 9:124-27.
 85. Wang HL, Brylka D, Sun LN, Lin YQ, Sui GQ, Gao J (2013) Comparison of strain ratio with elastography score system in differentiating malignant from benign thyroid nodules. *Clin Imaging* 37:50-55.
 86. Wienhold, R, Scholz M, Adler J-B, Günster C and Paschke R (2013) Versorgung bei Schilddrüsenknoten. *Dtsch Arztebl Int* 110:827-34.
 87. Wu HH, Jones JN and Osman J (2006) Fine-needle aspiration cytology of the thyroid: Ten years experiences in a community teaching hospital. *Diagn Cytopathol* 34:93-96.
 88. Xing P, Wu L, Zhang C, Li S, Liu C, Wu C (2011) Differentiation of benign from malignant thyroid lesions: calculation of the strain ratio on thyroid sonoelastography. *J Ultrasound Med* 30:663-69.
 89. Yang J, Schnadig V, Logrono R and Wasserman PG (2007) Fine-needle aspiration of thyroid nodules: A study of 4703 patients with histologic and clinical correlations. *Cancer* 25:306-15.
 90. Zaleska-Dorobisz U, Kaczorowski K, Pawluś A, Puchalska A and Ingot M (2014) Ultrasound elastography - review of techniques and its clinical applications. *Adv Clin Exp Med* 23:645-55.
 91. Zhao CK and Xu HX (2019) Ultrasound elastography of the thyroid: principles and current status. *Ultrasonography* 38:106-124.
 92. Zhuang Y, Li C, Hua Z, Chen K and Lin JL (2018) A novel TIRADS of US classification. *Biomed Eng* 17:82-98.

12 Erklärung zum Eigenanteil

Die Arbeit wurde in der Abteilung für Nuklearmedizin und klinische molekulare Bildgebung der radiologischen Universitätsklinik Tübingen unter Betreuung von Prof. Dr. med. Roland Bares durchgeführt.

Die Idee zur Erstellung dieser Arbeit basiert auf den Überlegungen von Herrn Prof. Dr. med. Roland Bares. Bei der Konzipierung der Studie wurde ich von Herrn Prof. Dr. med. Roland Bares unterstützt, welcher zudem für Rückfragen in regelmäßigen Treffen zur Verfügung stand und Korrekturen und Verbesserungsvorschläge zum Manuskript der Arbeit beisteuerte.

Die Datenerhebung erfolgte eigenständig auf Basis der in der Datenbank der nuklearmedizinischen Abteilung der Universitätsklinik Tübingen zur Verfügung stehenden Patientendaten.

Die statistische Auswertung wurde nach Beratung durch das Institut für Klinische Epidemiologie und angewandte Biometrie der Universität Tübingen von mir selbst durchgeführt.

Ich, Sara Vanessa Straub, versichere, diese Doktorarbeit selbstständig verfasst und alle wörtlich oder inhaltlich übernommenen Stellen als solche gekennzeichnet zu haben.

München, 14.11.2021

Sara Vanessa Straub

13 Danksagung

Ich möchte mich von ganzem Herzen bei allen Menschen bedanken, die mich bei der Fertigstellung meiner Doktorarbeit unterstützt und begleitet haben.

Mein besonderer Dank gilt Herrn Prof. Dr. med. Roland Bares, der wesentlich zum Erfolg dieser Doktorarbeit beigetragen hat. Zahlreiche Ideen, eine außergewöhnliche Hilfsbereitschaft sowie große Geduld zeichnen ihn aus und ich bin stolz bei ihm Doktorandin gewesen zu sein. Ebenso bedanken möchte ich mich bei Herrn Jürgen Kupferschläger, der mit der Erstellung des passenden Programms wesentlich zum Erfolg dieser Arbeit beigetragen hat.

Danken möchte ich auch Herrn Prof. Dr. med. Christian la Fougère für das Ermöglichen der Fertigstellung dieser Arbeit in seiner Abteilung.

Meine beiden Schwestern Julia und Laura gehen mit mir gemeinsam durch das Leben und ich bin stolz zwei so wundervolle Schwestern zu haben. Vielen Dank für eure Unterstützung und euer stets offenes Ohr in allen Lebenslagen.

Mein allergrößter Dank gilt meiner Mutter, die bedingungslos immer für mich da ist! Ich bin stolz eine so großartige Mutter zu haben, die mir immer liebevoll, herzlich, lustig, intelligent und mit Rat und Tat zur Seite steht.

Die Doktorarbeit widme ich meinem verstorbenen Vater Dr. Dieter Michael Wolfgang Straub, der mir ein Leben lang ein großes Vorbild ist und den ich unendlich vermisse.

