

Aus der  
Radiologischen Universitätsklinik Tübingen  
Abteilung Diagnostische und Interventionelle Radiologie

**CT Bildgebung von Knochen und Knochenmarkinfiltration bei  
malignem Melanom – Herausforderungen und Grenzen für  
klinisches Staging im Vergleich zu <sup>18</sup>F-FDG-PET/CT**

**Inaugural-Dissertation  
zur Erlangung des Doktorgrades  
der Zahnheilkunde**

**der Medizinischen Fakultät  
der Eberhard Karls Universität  
zu Tübingen**

**Vorgelegt von  
Hoffmann, Vera**

**2023**

CT Bildgebung von Knochen und Knochenmarkinfiltration bei malignem Melanom –  
Herausforderungen und Grenzen für klinisches Staging im Vergleich zu <sup>18</sup>F-FDG-PET/CT

Dekan: Professor Dr. B. Pichler

1. Berichterstatter: Prof. Dr. G. Bier

2. Berichterstatter: Privatdozentin Dr. A. Forschner

Tag der Disputation: 11.09.2023

## INHALTSVERZEICHNIS

TABELLENVERZEICHNIS .....	II
ABBILDUNGSVERZEICHNIS .....	III
ABKÜRZUNGSVERZEICHNIS .....	V
1 EINLEITUNG .....	1
1.1 Das maligne Melanom .....	2
1.1.1 <i>Epidemiologie</i> .....	2
1.1.2 <i>Klassifikation</i> .....	7
1.1.3 <i>Klinische und histologische Diagnostik</i> .....	13
1.1.4 <i>Tumormarker</i> .....	18
1.2 Metastasierung .....	20
1.2.1 <i>Metastatischer Befall von Knochen und Knochenmark</i> .....	25
1.3 Historie, Vor- und Nachteile unterschiedlicher bildgebender Verfahren, sowie Bedeutung in der Onkologie .....	28
1.3.1 <i>Historie</i> .....	28
1.3.2 <i>Projektionsradiographie</i> .....	30
1.3.3 <i>Kontrastmittel</i> .....	34
1.3.4 <i>Computertomographie</i> .....	35
1.3.5 <i>Magnetresonanztomographie</i> .....	38
1.3.6 <i>Positronenemissionstomographie</i> .....	40
1.4 Diagnostikleitlinien des malignen Melanoms .....	42
1.5 Zielsetzung .....	46
2 MATERIAL UND METHODEN .....	47
3 ERGEBNISSE .....	52
4 DISKUSSION .....	60
4.1 Limitationen und Ausblick .....	72
5 ZUSAMMENFASSUNG .....	74
6 LITERATURVERZEICHNIS .....	IV
7 ERKLÄRUNG ZUM EIGENANTEIL DER DISSERTATIONSSCHRIFT .....	XX
8 VERÖFFENTLICHUNGEN .....	XXII

## **TABELLENVERZEICHNIS**

Tabelle 1: N-Klassifikation der regionären Lymphknoten beim malignen Melanom nach AJCC 2016. Tabelle modifiziert nach Leitlinienprogramm Onkologie | Diagnostik, Therapie und Nachsorge des Melanoms | Version 3.3 | Juli 2020.

Tabelle 2: Stadieneinteilung des malignen Melanoms nach klinischer und pathologischer Diagnostik. Tabelle modifiziert nach Leitlinienprogramm Onkologie | Diagnostik, Therapie und Nachsorge des Melanoms | Version 3.3 | Juli 2020.

Tabelle 3: Empfehlung bezüglich des lateralen Sicherheitsabstandes in Abhängigkeit der Tumordicke und des Stadiums. Modifiziert nach Leitlinienprogramm Onkologie | Diagnostik, Therapie und Nachsorge des Melanoms | Version 3.3 | Juli 2020.

Tabelle 4: Empfehlungen zu Untersuchungsmethoden in der Ausbreitungsdiagnostik für Melanompatienten bis einschließlich Stadium IIB verglichen mit den Stadien IIC-III und Stadium IV. Modifiziert nach Leitlinienprogramm Onkologie | Diagnostik, Therapie und Nachsorge des Melanoms | Version 3.3 | Juli 2020 | S. 53, 78, 119.

Tabelle 5: Gesamtverteilung der Metastasen der untersuchten Patienten. Tabelle übersetzt aus Bier et al., 2016.

Tabelle 6: Diagnostische Genauigkeit der Ergebnisse aus CT-Analyse in Bezug auf Sensitivität, Spezifität, PPV, NPV und Genauigkeit. Tabelle übersetzt aus Bier et al., 2016.

Tabelle 7: Verteilung der Läsionen. Tabelle übersetzt aus Bier et al., 2016.

## ABBILDUNGSVERZEICHNIS

Abbildung 1: Altersstandardisierte Erkrankungs- und Sterberaten nach Geschlecht, Deutschland 1999-2016/2017, Prognose (Inzidenz) bis 2020 je 100. [https://www.krebsdaten.de/Krebs/DE/Content/Krebsarten/Melanom/melanom\\_inhalt.html](https://www.krebsdaten.de/Krebs/DE/Content/Krebsarten/Melanom/melanom_inhalt.html)

Abbildung 2: Die von der Sonne ausgehende UVA- und UVB-Strahlung mit der jeweiligen Eindringtiefe in die menschlichen Hautschichten nach dem Vorbild <https://www.alamy.de/konzept-der-sonneneinstrahlung-uva-und-uvb-strahlen-dringen-in-die-dermis-und-die-epidermis-ein-schaden-durch-ultraviolettes-licht-schadliche-auswirkungen-von-sonnenlicht-auf-die-hautschichten-image430713717.html>

Abbildung 3: Osteolytische Metastasen einer 42-jährigen mit kutanem malignem Melanom, dargestellt im transversalen Schnitt von CT (A) und PET/CT (B). Im Abbildungsbereich A zeigt der Pfeil auf einen scharf konturierten osteolytischen Bereich eines thorakalen Wirbels. Im Fusionsbild ist ein deutlich erhöhter FDG-Uptake erkennbar [Bier et al., 2016].

Abbildung 4: Disseminierte Knochenmarkinvolvierung einer 48-jährigen Patientin mit kutanem malignem Melanom. Die Buchstaben A, B und C zeigen den PET-Scan (A), den transversalen CT-Schnitt an der oberen Thoraxapertur (B) sowie das PET/CT-Fusionsbild (C) [Bier et al., 2016].

Abbildung 5: Box-plot Diagramm zur Darstellung des Zusammenhangs zwischen der Ab- und Anwesenheit einer disseminierten Beteiligung des Knochenmarks und serologischem Hb-Wert. Bei disseminierter Beteiligung des Knochenmarks ist der Hb-Serumspiegel signifikant erniedrigt ist ( $p=0,0075$ ) [Bier et al., 2016].

Abbildung 6: Box-plot Diagramm zur Darstellung des Zusammenhangs zwischen der Ab- und Anwesenheit disseminierter Beteiligung des Knochenmarks und S100-Serumspiegel. Bei disseminierter Beteiligung des Knochenmarks ist der S100-Serumspiegel signifikant erhöht ( $p=0,0004$ ) [Bier et al., 2016].

Abbildung 7: Kaplan-Meier-Überlebenskurve von Patienten mit und ohne disseminiertem Knochenmarkbefall. Die Kaplan-Meier-Kurve zeigt die Überlebenszeit von Patienten ohne (n=39; durchgezogene Linie) und mit (n=11; gestrichelte Linie) disseminiertem Knochenmarkbefall. Der Unterschied zwischen beiden Gruppen war statistisch signifikant ( $p < 0,001$ ) [Bier et al., 2016].

## **ABKÜRZUNGSVERZEICHNIS**

<sup>18</sup>F-FDG – <sup>18</sup>F-Fluordeoxyglycose

AJCC – American Joint Committee on Cancer

AEC – automatic exposure control

AWMF – Arbeitsgemeinschaft der wissenschaftlichen medizinischen  
Fachgesellschaften

CT – Computertomographie

CTLA-4 – zytotoxisches T-Lymphozyten-assoziiertes Protein 4

FoV – Field of View

Hb – Hämoglobin

HMB – human melanoma black

HU – Hounsfield Unit

LDH – Laktatdehydrogenase

LK – Lymphknoten

MBq – Megabecquerel

MEK – mitogen-activated protein kinase

MIA – Melanoma inhibitory activity

MPR – multiplanare Reformation

MRT – Magnetresonanztomographie

N – Stickstoff

NPV – negativer prädiktiver Wert

O – Sauerstoff

OPN – Osteopontin

PET – Positronenemissionstomographie

PD-1 – programmed cell death protein 1

PPV – positiv prädiktiver Wert

PSMA – radionuklidmarkiertes prostataspezifisches Membranantigen

RANKL – Receptor Activator of NF-KB Ligand

ROI – region of interest / Region von Interesse

SDD – sequenzielle digitale Dermatoskopie

TNM – Tumor, Nodus, Metastasen

UV – ultraviolett



Aus Gründen der besseren Lesbarkeit wird bei Personenbezeichnungen in dieser Arbeit die männliche Form verwendet. Entsprechende Begriffe gelten im Sinne der Gleichbehandlung grundsätzlich für alle Geschlechter. Die verkürzte Sprachform beinhaltet keine Wertung.

## **1 EINLEITUNG**

Ziel der vorliegenden Arbeit ist es, die Computertomographie (CT) hinsichtlich der diagnostischen Werte im klinischen Staging des malignen Melanoms mit dem kombinierten Verfahren aus Positronenemissionstomographie und CT (PET/CT) zu vergleichen. Diese Studie richtet den Fokus auf die jeweiligen Herausforderungen und Grenzen im klinischen Staging bei am malignen Melanom erkrankten Patienten mit metastatischer Knochen- und Knochenmarkinfiltration.

Die vorliegende Arbeit beruht auf folgender Publikation:

Georg Bier, Vera Hoffmann, Christopher Kloth, Ahmed E. Othman, Thomas Eigentler, Claus Garbe, Christian La Fougère, Christina Pfannenbergl, Konstantin Nikolaou, Bernhard Klumpp – CT imaging of bone and bone marrow infiltration in malignant melanoma – Challenges and limitations for clinical staging in comparison to <sup>18</sup>F-FDG-PET/CT – European Journal of Radiology – 2016 – Band 85 – Seiten 732-738.

## 1.1 Das maligne Melanom

### 1.1.1 Epidemiologie

Das maligne Melanom wird auch als schwarzer Hautkrebs bezeichnet und ist ein bösartiger, frühzeitig metastasierender Hauttumor. Nach dem Basalzell- und Plattenepithelkarzinom ist das maligne Melanom der dritthäufigste maligne Hauttumor [Rassner, 2009]. Es zeichnet sich durch aggressives Wachstum, eine enorm steigende Inzidenz, eine ausgeprägte Therapieresistenz bei eingetretener Metastasierung sowie durch eine hohe Letalität im Vergleich zu anderen Karzinomarten aus [Tsao et al., 2004]. Eine Geschlechtsdisposition liegt nicht vor [Rassner, 2009]. Es besteht eine hohe Metastasierungsrate: bereits bei sehr geringer Tumordicke (TD) können maligne Melanome sowohl lymphogen als auch hämatogen metastasieren [Röcken et al., 2010]. Das maligne Melanom entwickelt sich aus Melanin bildenden Zellen, welche in circa 90% der Fälle durch die maligne Transformation von Melanozyten oder melanozytären Nävuszellen der Haut entstehen. Aufgrund der Lokalisation der Melanozyten in der Basalzellreihe der Epidermis bildet sich das maligne Melanom vorwiegend an der Haut. Generell können aber auch andere Pigmentzellen enthaltende Areale maligne Melanome aufweisen [Rassner, 2009].

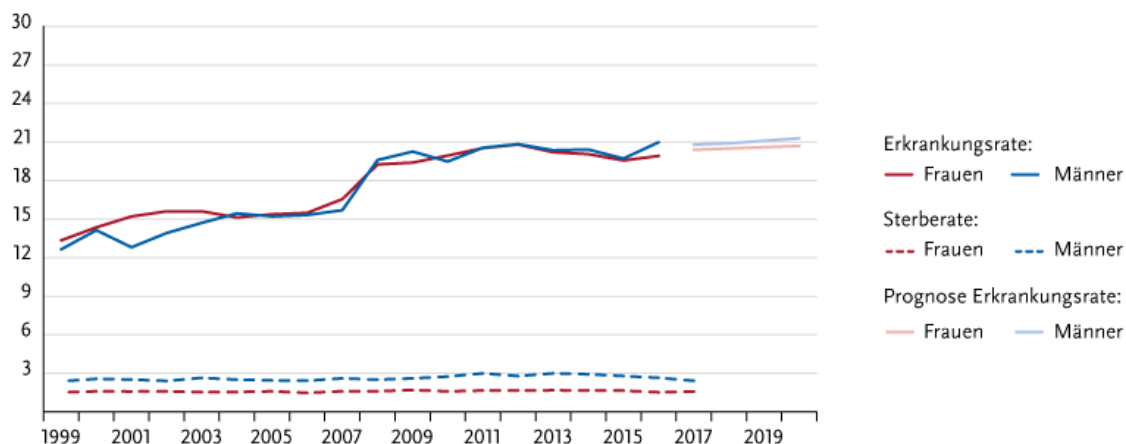
Zum Zeitpunkt der Diagnosestellung liegt der Altersgipfel zwischen 50 und 60 Lebensjahren [Berking, 2005]. Bei Betrachtung des Zehnjahres-Zeitraums von 1999 bis 2008 stieg die Inzidenzrate bei Männern von 13,8 auf 22,1 Fälle pro 100.000 Einwohner und Jahr, bei Frauen von 16,5 auf 21,2 Fälle pro 100.000 Einwohner und Jahr. Für diese Dekade wurde eine jährliche Steigung der Inzidenz bei Männern von 6,1% und bei Frauen von 2,8% errechnet. Die Zahl der Todesfälle lag 2008 laut Angaben des Robert Koch-Instituts (RKI) bei 2.500, die Anzahl der Neuerkrankungen im Jahr 2008 wurde auf 17.800 geschätzt [Leitlinienprogramm Onkologie: Diagnostik, Therapie und Nachsorge des Melanoms, 2020]. Im Jahr 2016 betrug laut Robert Koch-Institut die Zahl der Neuerkrankungen in Deutschland 23.200 und die Zahl der Todesfälle 2.900. Eine Aussage bezüglich stagnierender Inzidenzraten in der Zukunft kann zum jetzigen Zeitpunkt noch nicht getroffen werden. Deshalb wird bei Männern in 20 Jahren

und bei Frauen in 30 Jahren mit einer Verdopplung der Inzidenzrate gerechnet [Leitlinienprogramm Onkologie: Diagnostik, Therapie und Nachsorge des Melanoms, 2020].

Bei der Mortalitätsrate zeichnet sich aufgrund eines nur geringen Anstiegs eine relative Stabilisierung ab. In der aktuellen S3-Leitlinie wird die Hypothese aufgestellt, dass der wichtigste Grund für diese „relative Stabilisierung der Mortalitätsraten bei nach wie vor stark steigenden Inzidenzraten [...] in der verbesserten Frühdiagnose von prognostisch günstigeren Tumoren liegen“ dürfte [Breitbart et al., 2012].

Es kann die Tendaussage getroffen werden, dass die relative Anzahl der Melanome mit hoher Eindringtiefe und damit einhergehender schlechterer Prognose gesunken ist und im Gegenzug häufiger Melanome mit geringer Tumordicke diagnostiziert werden [Leitlinienprogramm Onkologie: Diagnostik, Therapie und Nachsorge des Melanoms, 2020; Berking, 2005]. Die folgende Grafik zeigt um 2008 einen sprunghaften Anstieg der Erkrankungsrate, was sich durch das zu dieser Zeit eingeführte Hautkrebs-Screening erklären lässt. Des Weiteren verdeutlicht sie die relative Stabilisierung der Mortalitätsrate im Gegensatz zur stetig ansteigenden Inzidenzrate.

**Abbildung 1: Altersstandardisierte Erkrankungs- und Sterberaten nach Geschlecht, Deutschland 1999-2016/2017, Prognose (Inzidenz) bis 2020 je 100.000 [Vgl. Internetquelle 1].**



© Zentrum für Krebsregisterdaten im Robert Koch-Institut

Abgesehen von epithelialen Hauttumoren zeigt sich bei keinem anderen soliden Tumor ein ähnlich hoher Anstieg der Inzidenzraten wie beim malignen Melanom. Die enorme Zunahme dieser Tumorentität ist vor allem auf die Umstellung der Freizeit- und Urlaubsgewohnheiten, bei denen es zu vermehrter UV-Exposition kommt, zurückzuführen. Hervorzuheben ist hierbei die akut-intermittierende UV-Exposition, wie sie typischerweise bei Sonnenurlaube n vorkommt [Leitlinienprogramm Onkologie: Diagnostik, Therapie und Nachsorge des Melanoms, 2020; Gilchrest et al., 1999]. Sonnenbrände in der Kindheit steigern das Risiko am malignen Melanom zu erkranken und werden als Prädispositionsfaktor angesehen [Herlyn, 2000].

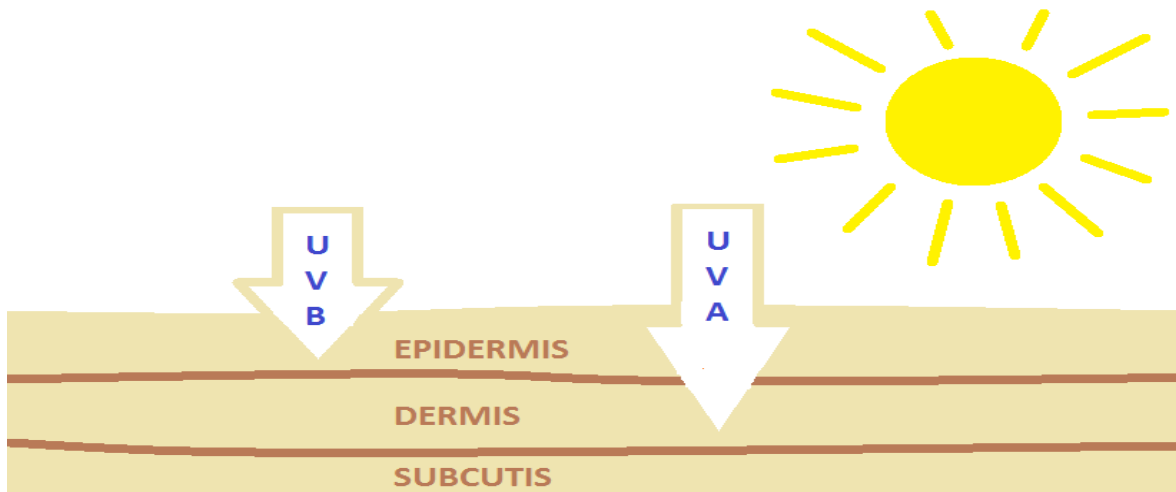
Sowohl Erb- als auch Umweltfaktoren beeinflussen das individuelle Risiko am malignen Melanom zu erkranken. Der Hauttyp ist als signifikanter konstitutioneller Risikofaktor zu nennen: Je heller die Haut, desto höher ist das Melanomrisiko. Personen mit UV-protektiver, dunkler oder schwarzer Haut erkranken nahezu nicht an Hautkrebs. Hier sind als Ausnahme Melanome der Schleimhäute und an den Hand- und Fußflächen zu nennen. Basierend auf der Haarfarbe und der melanozytären Nävi lässt sich eine Aussage über das Melanomrisiko treffen: Rothaarige haben gegenüber Schwarzhaarigen ein fünffach höheres Risiko, bei >50 Nävi ist das Risiko fünffach höher als bei zehn oder weniger Nävi. Von einem erhöhten Melanomrisiko ist außerdem bei mehr

als fünf dysplastischen Nävi sowie Melanomen in der Familien- oder Eigenanamnese auszugehen. Vor allem das superfiziell spreitende Melanom entsteht häufig in Assoziation mit dysplastischen Nävuszellnävi. Somit sind melanozytäre Nävi nicht ausschließlich als Risikofaktoren, sondern ebenfalls als direkte Vorläufer des malignen Melanoms zu betrachten [Röcken et al., 2010; Berking, 2005].

Die die Erde erreichende ultraviolette (UV) Strahlung setzt sich aus UVA- und UVB- Strahlung zusammen und spielt eine signifikante Rolle in der Tumorpromotion und -progression des malignen Melanoms. Als besonders kanzerogen ist die UVB-Strahlung, welche durch Wellenlängen von 280-320 nm definiert wird, anzusehen [Bachelor und Bowden, 2004]. UVB-Strahlung macht circa ein bis zehn Prozent der auf der Erdoberfläche auftretenden, in der Haut biologisch wirksamen Strahlen aus. Ihre effektive Wirkung ist vorwiegend in der suprabasalen Epidermis lokalisiert [Wang et al., 2001]. Durch Einwirkung von solarer UVB-Strahlung auf die ungeschützte Haut kann es akut zu Erythem mit Überwärmung und Blasenbildung, kurzum zu Sonnenbrand, kommen. Zudem führt es zu einer Aktivierung der Melanozyten, was eine vermehrte Pigmentbildung und langfristig eine Bräunung mit sich bringt. Epidermal erfolgt eine Hyperplasie, indem durch die Verdickung des Stratum corneum, eine sogenannte Lichtschwiele entsteht. Diese kann die Penetration der UV-Strahlung in die Tiefen der Haut verringern [Garland et al., 2003]. Zudem wird die Entwicklung von Sommersprossen und Nävuszellnävi durch UVB-Strahlung gesteigert [Berking, 2005]. Durch hohe Dosen an UVB-Strahlung können außerdem charakteristische, UV-spezifische Genmutationen entstehen. Die betroffenen epidermalen Zellen weisen direkte Schäden in der Desoxyribonukleinsäure (DNS) auf, welche durch unzureichende Reparatur zu sogenannten UVB-fingerprint-Mutationen führen können [Berking, 2005]. Allerdings können auch an völlig lichtgeschützten Arealen Genmutationen, ohne UV-fingerprint, auftreten. Hierbei wird von einer UV-unabhängigen Genmutationen gesprochen [Berking, 2005; Polsky und Cordon-Cardo, 2003]. Die langwelligere UVA-Strahlung ist tief in der Dermis wirksam. Das wirkt sich

indirekt schädigend, beispielsweise über reaktive Sauerstoffspezies, aus und führt zu einen charakteristischen UVA-fingerprint [Berking, 2005].

**Abbildung 2: Die eigens erstellte Schemazeichnung zeigt die von der Sonne ausgehende UVA- und UVB-Strahlung mit der jeweiligen Eindringtiefe in die menschlichen Hautschichten.**



Die kurzwellige UVB-Strahlung penetriert die Haut hauptsächlich in der suprabasalen Epidermis, während die Wirkung der langwelligeren UVA-Strahlung bis tief in die Dermis gelangt.

Typische UV-strahlungsassoziierte Mutationen im Tumorsuppressorgen TP53 und im Protoonkogen NRAS treten beim malignen Melanom mit einer Häufigkeit von nur 10-20% auf [Chudnovsy et al., 2005; Polsky und Cordon-Cardo, 2003]. Es wird daher diskutiert, ob UV-Strahlung seine Wirkung auf indirektem Weg, wie zum Beispiel über Immunsuppression oder Stimulation von Wachstumsfaktoren, in der Haut entfaltet [Berking, 2005]. Durch UV-Einwirkung kann es zur Störung des homöostatischen Gleichgewichtes zwischen Melanozyten, Keratinozyten und Fibroblasten kommen, was wiederum eine unkontrollierte Proliferation von Melanozyten begünstigen kann [Herlyn, 2000]. Des Weiteren führt eine häufig beim malignen Melanom gefundene Mutation zur kontinuierlichen Aktivierung eines Signaltransduktionsweges, welcher die Zellproliferation positiv reguliert. Hierbei handelt es sich um eine Mutation im BRAF-Gen (V600E) ohne UV-fingerprint [Berking, 2005]. Ab einer bisher undefinierten Progressionsstufe ist das maligne Melanom, unter anderem durch den autokrinen Wachstumsfaktor

bFGF, in der Lage sein Wachstum autonom zu regulieren [Berking, 2005]. Zusammenfassend lässt sich hinsichtlich der Ätiologie des malignen Melanoms sagen, dass verschiedene Pathomechanismen eine deregulierte Produktion und maligne Transformation von Melanozyten induzieren können. Diese können sowohl unabhängig als auch aufgrund von indirekter oder direkter Einwirkung von UV-Strahlung entstehen.

### *1.1.2 Klassifikation*

Aufgrund der hohen Variabilität der morphologischen, biologischen und histologischen Eigenschaften vom malignen Melanom, erfolgt eine Klassifizierung in verschiedene Melanomtypen. Durch unterschiedliches Wachstumsverhalten kann zwischen horizontal-intraepidermal, superfiziell-dermal, vertikal- exo-/endophytisch und horizontal-lentiginös differenziert werden [Rassner, 2009]. Da de-novo Melanome im Stratum basale entstehen, allerdings maligne Melanome sich auch aus melanozytären Nävi bilden, ist folglich eine Differenzierung anhand des Entstehungswegs möglich. Als dritte Möglichkeit zur Klassifizierung ist neben dem Entstehungsweg und Wachstumsverhalten auch die Lokalisation zu nennen. So können maligne Melanome auch als Schleimhautmelanom oder im Sinne extrakutaner Melanome außerhalb der Epidermis auftreten, wie zum Beispiel in den Leptomeningen, dem Gastrointestinaltrakt, der Uvea und Retina im Auge, der Cochlea und im vestibulären Labyrinth im Innenohr [Rassner, 2009]. Generell werden folgende vier verschiedene Typen des malignen Melanoms genannt: das superfiziell spreitende Melanom, das nodulär-maligne Melanom, das lentigo-maligna-Melanom und das akrolentiginöse Melanom [Röcken et al., 2010]. Das superfiziell spreitende Melanom ist mit 57% der häufigste der genannten malignen Melanomtypen [Rassner, 2009] und tritt besonders früh bei Patienten mit dysplastischem Nävusyndrom auf. Mit einer Häufigkeit von ungefähr 30% entsteht das superfiziell spreitende Melanom aus einem vorbestehenden Nävus [Berking, 2005; Röcken et al., 2010]. Bei Männern ist es meist am Rücken, bei Frauen an den Unterschenkeln lokalisiert. Optisch imponiert es als braun-blau-schwarzer Herd mit weißlichen beziehungsweise rötlichen Aufhellungen

[Rassner, 2009]. Das nodulär-maligne Melanom kann sich auch als weitgehend amelanotisch präsentieren. Ansonsten ist es scharf begrenzt, braunschwarz pigmentiert und zeigt meist eine erosive beziehungsweise ulzerierte Oberfläche. Bezüglich der Größe variiert es zwischen Millimetern bis Zentimeter [Rassner, 2009]. Eine Lentigo Maligna, ein Melanoma in situ, kann sich über Jahre hinweg zu einem lentigo-maligna-Melanom entwickeln [Röcken et al., 2010]. Typisch für das lentigo-maligna-Melanom sind aufgehellte Zonen der Regression, umschriebene Knotenbildung und eine Lokalisation an chronisch stark sonnenexponierten Stellen. Häufig ist diese Form des malignen Melanoms im Gesicht zu finden [Rassner, 2009; Berking, 2005]. Das akrolentiginöse Melanom ist mit 4% die am seltensten auftretende maligne Melanomform der hellhäutigen Bevölkerung und ist an den Akren lokalisiert. Da das akrolentiginöse Melanom allerdings gleich häufig bei Menschen mit heller und dunkler Hautfarbe auftritt, stellt es den häufigsten Melanomtyp von Dunkelhäutigen dar [Röcken et al., 2010]. Als Sonderform ist hier das Nagelbettmelanom zu nennen, bei welchem eine longitudinale Nagelpigmentierung mit periungualer Pigmentierung auftritt. Dies wird als Hutchinson-Zeichen bezeichnet. Bei der Diagnosestellung ist es wichtig, dass differenzialdiagnostisch Tinea oder Trauma ausgeschlossen werden [Rassner, 2009; Röcken et al., 2010].

Der Krankheitsverlauf bei nicht therapierten malignen Melanomen kann grundsätzlich als chronisch-progredient beschrieben werden [Rassner, 2009]. Deutliche Unterschiede im Verlauf sind zum einen patientenindividuell und zum anderen auf die unterschiedlichen Tumortypen zurück zu führen. So ist zum Beispiel das superfiziell spreitende Melanom in der Lage, jahrelang lokal begrenzt zu wachsen, wohingegen das nodulär-maligne Melanom ein sehr schnelles Wachstum aufweisen und bereits nach drei Monaten eine Tumordicke von 2 mm überschreiten kann [Röcken et al., 2010]. Letzteres geht folglich mit einem deutlich erhöhten Metastasierungsrisiko einher.

Durch die Diagnostik soll zunächst die Krankheitsdiagnose mit dem jeweiligen Melanomtyp gesichert werden. Mittels histopathologischer Unterstützung soll sie sowohl Auskunft über den lokalen Invasionsgrad als auch über die bisherige



Ausbreitung liefern. Daraufhin kann das jeweilige Krankheitsstadium ermittelt werden [Rassner, 2009]. Die Stadieneinteilung maligner Erkrankungen erfolgt mittels der sogenannten TNM-Klassifikation, die sich aus Angaben über den Primärtumor (T), die regionäre Lymphknotenbeteiligung (N) und dem Vorhandensein einer Fernmetastasierung (M) zusammensetzt. Nach durchgeführtem Staging werden den jeweiligen Buchstaben Ziffern hinzugefügt, welche Aufschluss über die Tumorkomplexität und –dignität liefern und als Entscheidungsgrundlage hinsichtlich der Therapieauswahl herangezogen werden [Edge, 2010].

Die S3-Leitlinie zur Diagnostik, Therapie und Nachsorge des Melanoms erteilt die konsensbasierte Empfehlung, wonach das American Joint Committee on Cancer (AJCC)-Klassifikation 2016 als Standard für die histopathologische Befundung des malignen Melanoms gesehen werden soll. Um die prognostisch wichtige Invasionsstiefe zu beschreiben, gibt es zwei unterschiedliche Wege. Zum einen kann das Tiefenwachstum des Primärtumors absolut in Millimetern und somit nach Breslow oder weniger aussagekräftig relativ in Bezug auf die Hautschichten in Clark-Level beschrieben werden. Um die maximale Tumordicke nach Breslow zu bestimmen, wird von der Oberseite des Stratum granulosum bis hin zur am tiefsten im Gewebe liegenden Tumorzelle gemessen. In der TNM-Klassifikation wird das vertikale Tumorwachstum des Primärtumors in folgende vier Invasionsgrade eingeteilt: pT1  $\leq$  1,0 mm, pT2 > 1,0-2,0 mm, pT3 > 2,0-4,0 mm und pT4 > 4,0 mm. Durch die Kleinbuchstaben a und b wird zusätzlich die An- oder Abwesenheit einer Ulzeration des Primärtumors beschrieben. Als Besonderheit ist die Unterteilung von T1a und T1b hervorzuheben. Während T1a für Tumore < 0,8 mm ohne Ulzeration steht, beinhaltet T1b sowohl Tumore < 0,8 mm mit Ulzeration als auch Tumore mit oder ohne Ulzeration von 0,8-1,0 mm [Leitlinienprogramm Onkologie: Diagnostik, Therapie und Nachsorge des Melanoms, 2020]. Bei einer Ulzeration entsteht eine, durch das Tumorwachstum bedingte, Unterbrechung der Epidermis. Neben der Tumordicke und der Ulzeration, wird in der Tumorklassifikation von 2009 auch die Mitoserate bei Primärtumoren des Stadiums pT1 mit einbezogen. Diese hat einen signifikanten Aussagewert bezüglich der Prognose bei Melanomen  $\leq$  1mm und korreliert mit

den Zehnjahresüberlebensraten [Azzola et al., 2003]. Gemäß der achten Edition der AJCC-Klassifikation muss die Mitoserate aktuell nicht mehr angegeben werden [Keung und Gershenwald, 2018].

Die N-Klassifikation der regionären Lymphknoten (LK) umfasst neben N0 ohne Lymphknotenmetastasen die Level N1-3. Hierbei beruht die Einteilung auf der Anzahl der metastatisch befallenen Lymphknoten sowie der An- oder Abwesenheit von Intransit-, Satelliten und / oder Mikrosatellitenmetastasen, siehe Tabelle 1. Durch die jeweilige weitere Unterteilung der Level N1-3 in a, b und c wird bezüglich der klinischen Diagnostizierbarkeit und dem Zusammenhang mit verwachsenen Lymphknoten, Intransit-, Satelliten-, und/oder Mikrosatelliten-Metastasen differenziert. Die metastatisch befallenen Lymphknoten können klinisch okkult (a) oder klinisch diagnostizierbar (b) sein. Des Weiteren können Intransit-, Satelliten-, und/oder Mikrosatelliten-Metastasen ohne (N1c) oder mit einem (N2c) beziehungsweise zwei oder mehreren (N3c) metastatisch befallenen Lymphknoten auftreten. Zu N3c zählt außerdem das Vorhandensein eines verwachsenen Lymphknotenkonglomerats [Leitlinienprogramm Onkologie: Diagnostik, Therapie und Nachsorge des Melanoms, 2020].

N-Klassifikation		Anzahl metastatisch befallener Lymphknoten	Intransit-, Satelliten und / oder Mikrosatellitenmetastasen
<b>N 0</b>		Keine regionalen Lymphknotenmetastasen nachweisbar	-
<b>N 1</b>	a	1, klinisch „okkult“	-
	b	1, klinisch diagnostizierbar	-
	c	0	+
<b>N 2</b>	a	2-3, klinisch „okkult“	-
	b	2-3, davon mindestens 1 klinisch diagnostizierbar	-
	c	1, klinisch „okkult“ oder diagnostizierbar	+
<b>N 3</b>	a	≥ 4, klinisch „okkult“	-
	b	≥ 4, davon mindestens 1 klinisch diagnostizierbar	-
	c	≥ 2, klinisch „okkult“ oder klinisch diagnostizierbar und / oder „verbackenes“ Lymphknotenkonglomerat	+

**Tabelle 1: N-Klassifikation der regionären Lymphknoten beim malignen Melanom nach AJCC 2016 Tabelle modifiziert nach Leitlinienprogramm Onkologie: Diagnostik, Therapie und Nachsorge des Melanoms | Version 3.3 | Juli 2020.**

Durch die M-Klassifikation wird die Art der Fernmetastasierung beschrieben. Hierbei steht M0 für keine Fernmetastasen. Des Weiteren reicht die Klassifizierung von M1a mit Hautmetastasen oder Lymphknotenmetastasen jenseits der regionären Lymphknoten über M1b mit Lungenmetastasen bis M1c mit Fernmetastasen anderer viszeraler Lokalisation ohne Beteiligung des zentralen Nervensystems. Mit M1d werden Fernmetastasen mit Befall des zentralen Nervensystems beschrieben. Durch die Ziffern 0 und 1 wird zusätzlich gekennzeichnet, ob die Serumwerte der Lactatdehydrogenase (LDH) normal oder erhöht sind [TNM Classification of Malignant Tumors, 2018].

Unter Berücksichtigung der TMN-Klassifikation erfolgt eine zusammenfassende Einteilung in die Stadien I bis IV, welche der Tabelle 2 zu entnehmen sind. Dieses

Staging gilt als Beurteilung der Tumorkomplexität und –dignität und geht mit jeder Diagnosestellung einher.

Stadium	Größe des Primärtumors	Regionäre Lymphknotenmetastasen (N)	Fernmetastasen (M)
0	Tis	N0	M0
IA	T1a	N0	M0
	T1b	N0	M0
IB	T2a	N0	M0
IIA	T2b	N0	M0
	T3a	N0	M0
IIB	T3b	N0	M0
	T4a	N0	M0
IIC	T4b	N0	M0
IIIA	T1a/b-T2a	N1a, N2a	M0
IIIB	T0	N1b, N1c	M0
	T1a/b-T2a	N1b/c, N2b	M0
	T2b, T3a	N1a-N2b	M0
IIIC	T0	N2b, N2c, N3b, N3c	M0
	T1a-T3a	N2c, N3a/b/c	M0
	T3b, T4a	Jedes N $\geq$ N1	M0
	T4b	N1a-N2c	M0
IIID	T4b	N3a/b/c	M0
IV	Jedes T	Jedes N	M1

**Tabelle 2: Stadieneinteilung des malignen Melanoms nach klinischer und pathologischer Diagnostik. Tabelle modifiziert nach Leitlinienprogramm Onkologie | Diagnostik, Therapie und Nachsorge des Melanoms | Version 3.3 | Juli 2020 und Gershenwald et al., 2017.**

### *1.1.3 Klinische und histologische Diagnostik*

Für die Erstdiagnostik maligner Melanome wird vermehrt die ABCDE Regel angewendet. Diese beruht auf wichtigen Malignitätszeichen wie **A**symmetrie, eine unregelmäßige **B**egrenzung, inhomogenes **C**olorit, ein **D**urchmesser größer als 5 mm und die **E**rhabenheit. Des Weiteren ist das „ugly duckling“-Zeichen zu nennen, dessen Bezeichnung von dem Phänomen herrührt, dass die meisten Nävi ähnlich aussehen und Melanome vergleichend hierzu durch ein differentes Erscheinungsbild auffallen und so identifiziert werden können [Röcken et al., 2010]. Dennoch können Frühmelanome uncharakteristisch imponieren, sogar Benignitätsmerkmale aufweisen und sich somit als „Wolf im Schafspelz“ zwischen anderen melanozytären Nävi verstecken. Erst mit zunehmender Entwicklung werden dann die malignen Eigenschaften des malignen Melanoms erkennbar. Wie bereits erwähnt, deutet ein inhomogenes Colorit auf maligne Charaktereigenschaften hin. Diese Unterschiede in der Farbe entstehen durch die physiologische melaninbedingte Braunfärbung neben malignitätsverdächtigen Blau-Grau-Schwarz-Tönen, wodurch sich auch der Name „schwarzer Hautkrebs“ etabliert hat. Hinzu können hell-rötliche Zonen kommen, welche durch eine zusätzliche Entzündung des betroffenen Gewebes und Tumorregression bedingt sind [Rassner, 2009].

Zur weiteren strukturierten Klassifikation der Tumorausdehnung können die Buchstaben V und L- herangezogen werden. Sie beschreiben, ob eine etwaige Invasion des Primärtumors in Venen (V) oder ein Lymphgefäß (L) vorliegt [Kashani-Sabet et al., 2001; Leitlinienprogramm Onkologie: Diagnostik, Therapie und Nachsorge des Melanoms, 2020].

Im Rahmen des Hautkrebsscreenings ist die Erhebung einer ausführlichen Familien- und Eigenanamnese unabdingbar. Wichtig für die Früherkennung von Hautkrebs ist eine Ganzkörperuntersuchung einschließlich Inspektion des kompletten Integuments mitsamt den benachbarten Schleimhäuten und Palpation der Lymphabflussgebiete sowie der Lymphknotenstationen. Über das klinische Bild lässt sich eine klinische Verdachtsdiagnose stellen und ein Nävusstatus bestimmen. Durch die Dermatoskopie ist eine Differenzierung

zwischen einem melanozytärem und nicht melanozytärem Herd möglich [Rassner, 2009], zudem wird die diagnostische Genauigkeit bei der Erkennung von Melanomen erhöht. Die sequenzielle digitale Dermatoskopie (SDD) ist außerdem in der Lage das Bildmaterial zu speichern und digital zu analysieren. Mit Hilfe von diagnostischen Skalen und Algorithmen kann bei melanozytären Herden, anhand von Atypien in Farbe, Gefäßmuster und Pigmentierung, eine Dignitätsbeurteilung erfolgen. Die SDD kann sowohl für die Detektion von kurzfristigen Veränderungen als auch für ein mittel- bis langfristiges Screening eingesetzt werden. So können Pigmentherde, welche einer dynamischen Veränderung unterliegen, durch Verlaufsaufzeichnung der Veränderungen in Colorit und Dynamik, kontrolliert werden. Vor allem bei Risikopatienten, wie zum Beispiel bei am Familiären atypischen multiplen Muttermal- und Melanomsyndrom erkrankten Patienten, wird zur Früherkennung von Melanomen zusätzlich die Ganzkörperphotographie eingesetzt [Leitlinienprogramm Onkologie: Diagnostik, Therapie und Nachsorge des Melanoms, 2020].

Weitere noninvasive Untersuchungsmethoden der Haut stellen die konfokale Laserscanningmikroskopie, die Multiphotonenlasertomographie und die optische Kohärenztomographie dar, deren Bedeutung in der dermatologischen in vivo Diagnostik in den letzten Jahren enorm gestiegen ist [Leitlinienprogramm Onkologie: Diagnostik, Therapie und Nachsorge des Melanoms, 2020]. Beispielsweise können pathologische und physiologische Hautveränderungen bis zu einer optischen Biopsietiefe von 200µm mittels einer Multiphotonenlasertomographie diagnostiziert werden [Zieger et al., 2015].

Bei klinischem Verdacht auf ein malignes Melanom besteht die konsensbasierte Empfehlung, dieses primär mit kleinem Sicherheitsabstand in toto zu exzidieren. So können eine Beurteilung des Gesamttumors sowie dessen laterale Begrenzung und eine histologische Diagnosesicherung erfolgen. In Ausnahmefällen, wie bei großflächigen Tumoren im Gesicht oder an Palmae und Plantae, kann vorerst eine Probiopsie oder Teilexzision durchgeführt werden. Bei Probiopsien sollte dem Histopathologen durch das behandelnde ärztliche

Fachpersonal mitgeteilt werden, wie die Entnahmestelle der Probe in Bezug zur Gesamtläsion lokalisiert ist [Ng et al., 2010].

Als einzige kurative Behandlungsmöglichkeit steht die chirurgische Exzision zur Verfügung. Dabei ist entscheidend, dass der Primärtumor vollständig entfernt wird. Als Begrenzung in der Tiefe ist die Faszie anzusehen. Hierbei ist durch eine operative Entfernung der Faszie keine verminderte Rezidivrate oder verbesserte Überlebenschance zu erwarten [Hunger et al., 2014]. Bei adipösen Patienten und bei Abwesenheit einer kontinuierlichen Muskelfaszienstruktur im Gesichts- oder Halsbereich muss der vertikale Sicherheitsabstand an die vorliegende Situation angepasst werden [Leitlinienprogramm Onkologie: Diagnostik, Therapie und Nachsorge des Melanoms, 2020]. Es wird davon ausgegangen, dass der laterale Sicherheitsabstand weniger mit dem Auftreten von Fernmetastasen und der damit verbundenen Gesamtüberlebensrate, sondern mit dem Auftreten von lokoregionalen Rezidiven korreliert [Veronesi und Cascinelli, 1991]. Je nach Stadium und Tumordicke nach Breslow werden derzeit radikale Exzisionen mit in den in Tabelle 3 angegebenen Sicherheitsabständen evidenzbasiert empfohlen [Sladden et al., 2009]. Trotz der vorliegenden Evidenz sind die Empfehlungen zum optimalen Resektionsabstand laut Wheatley nicht als definitiv anzusehen [Wheatley et al., 2016]. Durch einen zu großen Sicherheitsabstand kann möglicherweise der Lymphabfluss gestört und dadurch das Auffinden eines Wächterlymphknotens in der weiterführenden Diagnostik erschwert werden [Tran et al., 2008]. Nur bei klinisch sehr sicherer Diagnose des malignen Melanoms ist bereits primär eine Operation mit definitivem Sicherheitsabstand indiziert [Leitlinienprogramm Onkologie: Diagnostik, Therapie und Nachsorge des Melanoms, 2020].

Sobald eine Entfernung des Tumors mit Abweichung vom empfohlenen Sicherheitsabstand vom Chirurgen durchgeführt werden soll, sollte die endgültige Entscheidung im Einverständnis mit dem aufgeklärten Patienten getroffen werden.

Stadium	Tumordicke nach Breslow	Lateraler Sicherheitsabstand
In-situ-Melanome	In situ	0-1 cm
pT1, pT2	≤ 1-2 mm	1 cm
pT3, pT4	2,01-> 4,0 mm	2 cm

**Tabelle 3: Empfehlung bezüglich des lateralen Sicherheitsabstandes in Abhängigkeit der Tumordicke und des Stadiums. Modifiziert nach Leitlinienprogramm Onkologie | Diagnostik, Therapie und Nachsorge des Melanoms | Version 3.3 | Juli 2020.**

Durch die komplette Exzision eines In-situ-Melanoms oder einer Lentigo maligna soll primär ein Fortschreiten des Wachstums und eine invasive maligne Transformation verhindert werden. Hierbei ist es vertretbar, dass bei gut abgrenzbaren Tumoren auf einen zusätzlichen Sicherheitsabstand verzichtet wird [McLeod, et al., 2011; Möhrle et al., 2003; Stevenson und Ahmed, 2005]. Bei Exzisionen mit reduziertem Sicherheitsabstand empfiehlt sich die Durchführung einer mikroskopisch kontrollierten Chirurgie. Bei diskontinuierlichem Wachstum oder unklarer Begrenzung können Sicherheitsabstände bis 10 mm indiziert sein. Bei Melanomlokalisierung ohne anatomische Problematik hat sich ein Sicherheitsabstand von 5 mm etabliert. Retrospektive Studien zeigen, dass bei mikrographisch kontrollierter Chirurgie und 3-D-Histologie weder eine erhöhte Anzahl von Lokalrezidiven noch ein verringertes Gesamtüberleben detektiert werden kann [Leitlinienprogramm Onkologie: Diagnostik, Therapie und Nachsorge des Melanoms, 2020].

Erst durch histologische Betrachtung des Gesamttumors, dessen Symmetrie und lateraler Begrenzung, kann eine abschließende Diagnosesicherung mit klinisch-pathologischer Korrelation erfolgen [Tronnier et al., 1997]. Als typische histologische Malignitätszeichen werden zum Beispiel atypische melanozytäre Mitosen und Zonen der Pro- und Regression gedeutet. Als weitere histopathologische Besonderheiten sind eine Assoziation zu einem melanozytären Nävus, desmoplastische Melanomanteile und Gefäßseinbrüche zu nennen [Leitlinienprogramm Onkologie: Diagnostik, Therapie und Nachsorge des Melanoms, 2020]. Über Human melanomablack (HMB)-45-, Melan A- und Anti-S100B-Färbung wird eine immunhistologische Diagnose gestellt, welche auch



zur Diagnostik von amelanotischen Melanomen oder Metastasen herangezogen werden können. Aufgrund der absoluten Spezifität des monoklonalen Antikörper HMB-45 zu melanozytären Tumoren wird eine histopathologische Unterscheidung von schlecht differenzierten Tumoren ermöglicht [Gown et al., 1986].

Postoperativ wird histologisch die jeweilige Invasionstiefe, welche einen überaus wichtigen prognostischen Faktor darstellt, diagnostiziert. Die Beschreibung des vertikalen Wachstums des Primärtumors kann, wie bereits erwähnt, entweder als Tumordicke in Millimetern oder seltener als Einteilung in Level bezogen auf die Hautschichten erfolgen. Ab einer diagnostizierten Tumordicke von 1 mm ist eine Wächterlymphknotendiagnostik indiziert. Außerdem wurde die evidenzbasierte Empfehlung ausgesprochen, dass auch bei zusätzlichen Risikofaktoren eine sentinel-node-Biopsie durchgeführt werden soll. So ist bei dünneren Primärtumoren ab 0,75 mm die Wahrscheinlichkeit eines positiven Wächterlymphknotens erhöht, sobald dieser mindestens eine der folgenden Eigenschaften aufweist: vermehrte Mitoserate, Ulzeration und/oder ein jüngeres Lebensalter als 40 Jahre des Patienten sowie das Bestehen einer Lymphangiosis melanoblastomatosa, wobei Tumorzellen in peritumoralen Lymphgefäßbahnen auffindbar sind. Die sentinel-node-Biopsie erfolgt nach einer intrakutanen Technetium99-Injektion. Durch die erfolgte Isotopenmarkierung können die Wächterlymphknoten intraoperativ mittels einer manuell gelenkten Gammasonde ermittelt, selektiv exzidiert und wiederum histologisch und immunhistologisch auf mögliche Mikrometastasen untersucht werden [Leitlinienprogramm Onkologie: Diagnostik, Therapie und Nachsorge des Melanoms, 2020]. Die sentinel-node-Biopsie kann zur weiteren Stadieneinteilung und somit zur Prognosestellung und Indikation für mögliche adjuvante Therapieoptionen von Nutzen sein. Bei nachgewiesenen Mikrometastasen im Wächterlymphknoten ist von einer signifikanten Verschlechterung der Prognose auszugehen. Da es sich um einen invasiven Eingriff handelt, muss das damit einhergehende Risiko gegen den Erkenntnisgewinn sorgfältig abgewogen werden.

#### 1.1.4 Tumormarker

Neben klinischer, histologischer und radiologischer Diagnostik besteht außerdem die Möglichkeit einer serologischen Blutuntersuchung auf zirkulierende Makromoleküle, welche auch Tumormarker genannt werden. Durch zusätzliche, den Patienten nur geringfügig belastende Laboruntersuchungen erhofft man, frühzeitig eine Lymphknoten- und Organbeteiligung zu erkennen, um anschließend eine adäquate metastasenorientierte Therapie einleiten zu können [Hein et al., 2006]. Im Labor wird eine Basislaboruntersuchung einschließlich LDH, klinisch-chemischer Organdiagnostik und dem Melanommarker S-100 durchgeführt [Leitlinienprogramm Onkologie: Diagnostik, Therapie und Nachsorge des Melanoms, 2020]. Der etablierteste Verlaufsmarker für Fernmetastasen stellt die Konzentration des Serumproteins S-100, insbesondere S-100b, dar [Röcken et al., 2010].

Tumormarker können entweder von Krebszellen selbst oder von gesunden körpereigenen Zellen als Antwort auf das Tumorwachstum, insbesondere im Stadium IV, gebildet werden. Hierbei kann es sich sowohl um Proteine, Antikörper, als auch Hormone handeln, deren Messung im Blut, im Urin oder im Gewebe erfolgen kann. Durch die Untersuchung des Organismus auf spezielle Tumormarker können möglicherweise weitere Aufschlüsse über die Präsenz und eventuell auch über das Stadium oder die Malignität eines Tumors gewonnen werden. Tumormarker allein können jedoch nicht zum Tumorscreening herangezogen werden. Vielmehr sollten die Tumormarker als supportive Diagnostik, wie zum Beispiel zur Diagnosesicherung oder zum Erstellen einer Prognose, gesehen werden. Auch zum Monitoring des Therapieerfolgs von Patienten in Remission, zur Verlaufskontrolle nach oder während Tumorresektion und Radio- oder Chemotherapie kann die Betrachtung der Tumormarker zielführend sein. Einzelwerte von Tumormarkern dürfen nicht als aussagekräftig angesehen werden, da immer die Tumorkinetik und der Verlauf im Gesamten beurteilt werden muss. Aufgrund dessen ist es sinnvoll, bereits im Rahmen der Primärdiagnostik eine Serumbestimmung durchzuführen um die dabei erhaltenen Werte als Referenzwert nutzen zu können. So können

Konzentrationsänderungen auf eine veränderte Tumorlast hindeuten, entweder im Rahmen eines Therapieerfolgs mit daraus resultierender Tumorregression oder auch mit fortschreitendem Tumorwachstum, Metastasierung oder Rezidivierung. Bei tumorspezifischen Markern kann davon ausgegangen werden, dass das Überschreiten eines oberen Grenzwertes mit einem Tumorwachstum einhergeht [Harpio und Einarsson, 2004].

Als unspezifische Parameter sind beispielsweise Lebertransaminasen, LDH und Albumin zu nennen. Diese weisen erst in weit fortgeschrittenen Stadien Auffälligkeiten bezüglich ihrer Konzentration auf. Das Enzym LDH, welches physiologisch im Extrazellularraum vorkommt, kann aufgrund zerstörter Zellen mit beschädigter Zellmembran in der Blutbahn auffindbar sein. Diagnostisch relevante Tumormarker des malignen Melanoms stellen die Proteine S100b und Melanomainhibitoryactivity (MIA) dar.

Bei S100b handelt es sich um ein calciumbindendes Protein, welches teils von Schwann-Zellen, Astrozyten und Gliazellen, teils von Melanozyten, Adipozyten und Chondrozyten sezerniert wird und somit nicht melanomspezifisch ist. S100 Proteine wirken regulatorisch und binden Kalzium. Die S100-Freisetzung ins Serum erfolgt stadienabhängig, was wiederum impliziert, dass ein signifikanter S100-Konzentrationsabfall aufgrund einer erfolgreichen Therapie möglich ist und auf einen Therapieerfolg schließen lässt. Des Weiteren ist der Krankheitsverlauf von Patienten mit unauffälliger, gegenüber denen mit erhöhter S100b-Konzentration, als prognostisch günstiger einzustufen [Harpio und Einarsson, 2004].

MIA wird von Melanomzellen exprimiert und in den Extrazellularraum sezerniert [Blesch et al., 1994]. Im gesunden Gewebe tritt es weder in Melanozyten, Fibroblasten oder Keratinozyten auf. Das einzige, nicht pathologische Vorkommen ist im Normalgewebe von differenzierten Knorpelzellen nachgewiesen [Dietz und Sandell, 1996]. Durch MIA kann es zur Inhibition des spezifischen Anheftens von Melanomzellen an Fibronectin und Laminin kommen, was möglicherweise das Ablösen von Melanomzellen aus einem festen

Zellverbund bedingt. Somit ist das von Melanomzellen sezernierte Protein in der Lage die Zelladhäsion negativ zu beeinflussen. Das Ablösen maligner Zellen stellt einen signifikanten Schritt in der Metastasierungskaskade dar [Bosserhoff et al., 1998].

Im Rahmen der serologischen Blutuntersuchungen werden auch Werte des kleinen Blutbilds wie die Hämoglobinkonzentration und die Thrombozytenanzahl bestimmt. Diese gelten zwar nicht als spezifische Tumormarker, können bei einer Veränderung jedoch ebenfalls Auskunft über die Tumorkinetik geben. Bei entsprechenden Auffälligkeiten in der Labordiagnostik hinsichtlich des Hämoglobinwerts als auch des S100 Spiegels muss eine Korrelation mit Knochenmarkmetastasen in Betracht gezogen werden. Der Normalwert der Hämoglobinkonzentration ist abhängig vom Alter und Geschlecht des untersuchten Patienten, so liegt er bei Männern zwischen 13,6 und 18 g/dl, wohingegen sich der Normalwert bei Frauen deutlich niedriger, zwischen 12 und 16 g/dl, befindet [Lohmann, 2021].

## **1.2 Metastasierung**

Das Auftreten von Fernmetastasen wird in der TNM-Klassifikation mit M1 und den Untergruppen a, b, c und d (je nach Organbefall) wie folgt beschrieben: M1a steht für Metastasen in Haut, Subkutis oder Lymphknoten jenseits der regionären Lymphknoten, M1b für das Vorhandensein von Lungenmetastase(n), M1c für Fernmetastase(n) anderer viszeraler Lokalisation ohne Beteiligung des zentralen Nervensystems. In der im Januar 2017 publizierten achten Fassung der AJCC Klassifikation wird zusätzlich das Stadium M1d mit Fernmetastasen im Bereich des zentralen Nervensystems definiert. Zusätzlich zu den Stadien M1a-d kann durch (0) zwischen normalem oder (1) erhöhtem LDH-Wert differenziert werden. Bei M0 besteht kein Anhalt auf Fernmetastasierung [Leitlinienprogramm Onkologie: Diagnostik, Therapie und Nachsorge des Melanoms, 2020]. Eine Metastasierung in die regionären Lymphknoten wird in der Nomenklatur je nach Art und Zahl der LK-Metastasen mittels N0-3 beschrieben (Tabelle 1).

Metastasen entstehen durch lymphogene oder hämatogene Verschleppung von lebensfähigen Tumorzellen. Die Metastasierung von malignen Melanomen kann über beide Metastasierungswege erfolgen. Metastasen sind von ihrem Primarius räumlich getrennt und weisen die gleiche Gewebeart auf. Die Manifestation der Erstmetastasen erfolgt mit einer Häufigkeit von 70% in den regionären Lymphknoten [Röcken et al., 2010].

Bei ungefähr 20% der am malignen Melanom erkrankten Patienten in Deutschland tritt im Laufe der Erkrankung eine regionäre Lymphknotenmetastasierung auf. Das Metastasierungsrisiko hängt, wie bereits erwähnt, vor allem vom Breslow-Level des Primärtumors ab. In 50% der Melanome mit einer Tumordicke von weniger als 1,5 mm kommt es während den ersten 26 Monaten zu Erstmetastasen, bei Tumoren mit einer Dicke von mehr als 4 mm bereits in den ersten zehn Monaten [Rassner, 2009; Röcken et al., 2010].

Wie in Tabelle 1 abgebildet werden verschiedene Arten von lymphogenen Metastasen unterschieden: Als Satellitenmetastasen bezeichnet man Hautmetastasen, welche sich innerhalb eines Umkreises von zwei Zentimetern zum Primärtumor befinden. In-Transit-Metastasen sind ebenfalls Hautmetastasen. Sie sind mehr als zwei Zentimeter vom Primärtumor entfernt lokalisiert und treten zwischen Primärtumor und den jeweiligen regionären Lymphknoten auf. Sobald ein fortgeschrittenes Stadium erreicht ist, können generalisiert Knoten in der Kutis und Subkutis auftreten [Röcken et al., 2010].

Kommt es zu einer Fernmetastasierung, so metastasiert das maligne Melanom bevorzugt in Leber, Lunge, zentrales Nervensystem, Knochen, nicht regionäre Lymphknoten und bei weiterer Progression kann es zur Multiorganmetastasierung kommen [Rassner, 2009; Röcken et al., 2010]. Das Vorkommen von Knochenmetastasen ist seltener als von Leber- oder Hirnmetastasen und gilt als verhältnismäßig späte Form der Metastasierung. So geht eine ossäre Metastasierung häufig mit weiteren, weit verbreiteten Metastasen einher – eine isolierte Knochenmetastasierung ist selten [Lee, 1980; Gómez-León et al., 2018]. Als Sonderfall ist das anorektale Melanom zu nennen, welches bereits sehr früh über beide Metastasierungswege metastasiert. Hierbei

erfolgt die lymphogene Metastasierung über iliakale und oberflächlich inguinale Lymphknoten, die hämatogene über die Arteria mesenterica inferior [Vasen et al., 2013].

Aufgrund der Tatsache, dass das maligne Melanom bereits bei relativ geringer Tumordicke Metastasen bilden und in multiple Organe, das Unterhautgewebe und lymphogen metastasieren kann, ist ihm eine hohe Aggressivität zuzuweisen [Braeuer et al., 2014; Henson, 1981]. Das jeweilige Vorhandensein oder Stadium der Metastasierung wirkt sich auf die Prognose aus. So wird bereits durch Lymphknotenmetastasen die Heilungschance als erheblich gemindert eingestuft. Je nach Anzahl der metastatischen Lymphknoten und des nachgewiesenen Tumolvolumens ist die Fünfjahresüberlebensrate auf 30-60% reduziert [Schadendorf, 2016]. Vergleichsweise ist die Fünfjahresüberlebensrate bei Melanopatienten mit geringer Tumordicke und ohne Metastasierung bei über 90% [Braun-Falco et al., 1986]. Bis zum Jahre 2010 war die Prognose für Melanopatienten im Stadium IV mit einer Überlebenszeit von sechs bis zwölf Monaten nach Diagnosestellung einer Fernmetastasierung infaust. Sobald multiple Metastasen detektiert wurden, erfolgte eine ausschließlich palliative Therapie [Barth et al., 1995; Jhappan et al., 2003]. Die Entwicklung neuer Medikamente mit dem Hintergrund neuer molekularpathologischer und tumorimmunologischer Erkenntnisse führte in Kombination mit individualisierter Melanomtherapie zu einer besseren Versorgung von Melanopatienten. Zur Individualisierung der Therapie wurden der Metastasierungsstatus, die –dynamik und der Mutationsstatus miteinbezogen, was zu einem Anstieg der Fünfjahresüberlebensraten führte [Schadendorf, 2016]. Um zwischen Mutationen des BRAF-Onkogens, der Tyrosinkinase CKIT und unbekanntem Mutationsstatus unterscheiden zu können, muss das metastatische Gewebe molekularbiologisch analysiert werden. Eine molekularbiologische Untersuchung des Primärtumors ist aufgrund möglicher genetischer Variabilität zwischen Primärtumor und Metastase nicht optimal und nur zu empfehlen, falls kein Metastasengewebe zur Verfügung steht [Australia and Australian Cancer Network, 2008].

Nach erfolgter Gensequenzierung des metastatischen Gewebes kann aus einem Pool von Immun-Checkpoint-Inhibitoren und Inhibitoren des BRAF-Gens oder Inhibitoren der mitogen-aktivierten Proteinkinase (MEK), eine individualisierte Therapie zusammengestellt werden. Zur Gruppe der Checkpoint Inhibitoren gehören beispielsweise Ipilimumab, Nivolumab, Pembrolizumab und Atezolizumab. Durch Inhibition des zytotoxischen T-Lymphozyten assoziierten Proteins 4 (CTLA-4), des „programmed cell death protein 1“ (PD-1) oder dessen Liganden PD-L1 wird eine reduzierte immunologische Eigentoleranz gegenüber metastatischen Zellen erzielt [Leitlinienprogramm Onkologie: Diagnostik, Therapie und Nachsorge des Melanoms, 2020]. Eine Langzeitstabilisierung über vier bis fünf Jahre durch Therapie mit monoklonalen Antikörpern, wie dem 2011 zugelassenen anti-CTLA-4 Antikörper Ipilimumab, wird allerdings nur bei zehn bis 20% der entsprechend therapierten Patienten erzielt [Röcken et al., 2010]. In der Checkmate 238 Studie konnte ein signifikant verbessertes rezidivfreies Überleben von mit Nivolumab behandelten gegenüber mit Ipilimumab behandelten Patienten nachgewiesen werden [Weber et al., 2017]. Eine der Monotherapie mit Ipilimumab überlegene kombinierte Therapieform setzt sich aus CTLA-4 Inhibitor Ipilimumab und PD-1 Inhibitor Nivolumab zusammen [Wolchok et al., 2013; Leitlinienprogramm Onkologie: Diagnostik, Therapie und Nachsorge des Melanoms, 2020].

Bei mehr als 50 Prozent der metastasierenden Melanome kann mittels Gensequenzierung eine Mutation des Proto-Onkogens BRAF detektiert werden [Davies et al., 2002]. Um bei BRAF mutierten Melanomen eine individuelle Therapie zu ermöglichen, stehen beispielsweise die zwischen 2012 und 2015 zugelassenen Medikamente Vemurafenib, Dabrafenib, Trametinib und Cobimetinib zur Verfügung [Cameron et al., 2011, Röcken et al., 2010]. Während Dabrafenib und Vemurafenib zu den BRAF-Inhibitoren zählen, erzielen Trametinib und Cobimetinib ihre inhibitorische Wirkung an der mitogen-aktivierten Proteinkinase-Kinase MEK. Kombinationstherapien aus BRAF- und MEK-Inhibitoren überzeugen gegenüber einer Monotherapie hinsichtlich einer verbesserten Ansprechrate, verlängertem medianen progressionsfreien Überleben sowie erhöhter Gesamtüberlebensrate bei vergleichbaren

Nebenwirkungen [Ascierto et al., 2015; Leitlinienprogramm Onkologie: Diagnostik, Therapie und Nachsorge des Melanoms, 2020]. Eine im Jahr 2018 in Europa zugelassene Kombinationstherapie setzt sich aus dem BRAF-Inhibitor Encorafenib und dem MEK-Inhibitor Binimetinib zusammen [Vgl. Internetquelle 6].

Weshalb das maligne Melanom solch einen malignen Phänotyp aufweist, ist durch einzigartige molekulare und genetische Merkmale bedingt. Die metastatischen Zellen der malignen Melanome sind im Vergleich mit anderen soliden Tumoren stammzellähnlicher und die damit einhergehende Potenz wirkt sich positiv auf das Metastasierungsvermögen aus. Das maligne Melanom verfügt über alle notwendigen Eigenschaften, um die Metastasierungskaskade innerhalb eines metastatischen Prozesses zu realisieren. Es herrscht ein Zusammenspiel zwischen zahlreichen, sich in ihrer Funktion überlappenden organischer Strukturen, Molekülen und Rezeptoren wie zum Beispiel Lamininen, Fibronectinen und Kadherinen. Zu Beginn müssen sich die Tumorzellen aus dem Zellverband des Primarius herauslösen, was möglicherweise auf eine verringerte Anzahl von Adhäsionsmolekülen auf der Zellmembran zurückzuführen ist [Röcken et al., 2010]. Aufgrund der per se stark antigenen Eigenschaften benötigen Melanomzellen einen extrem effizienten Mechanismus einerseits zur Umgehung der Immunantwort und andererseits zur Immunsuppression, um den vaskulären Transport unbeschadet zu überstehen. Die oberflächliche Molekülstruktur einer Melanomzelle ähnelt stark der der Gefäß-Endothelzellen, was als „vasculogenic mimicry“ bezeichnet wird [Vartanian, 2012]. Zusätzlich weisen die metastatischen Zellen modifizierte mechanische Eigenschaften, wie zum Beispiel eine hohe Plastizität, auf. Auf diese Weise gelingt ihnen nicht nur der unbeschadete vaskuläre Transport, sondern auch die Zelladhäsion und –invasion. Ein weiterer Schritt der Metastasierungskaskade erfordert die Fähigkeit, ins Parenchym zu gelangen und sich in einem neuen, intakten Gewebe anzusiedeln. Die Proliferation und das Überleben der Metastasen werden durch multiple proinflammatorisch wirkende Moleküle mit daraus resultierender Angiogenese ermöglicht. Um genauso invasiv und destruktiv wie der Primärtumor zu wachsen, muss von den Tumorzellen die Basalmembran des



gesunden Gewebes durchbrochen werden. Durch das spezielle Genexpressionsprofil unterscheidet sich das maligne Melanom von anderen Tumoren, was sich in Form von höherer Aggressivität manifestiert [Braeuer et al., 2014].

### *1.2.1 Metastatischer Befall von Knochen und Knochenmark*

Knochenmetastasen sind den tumorösen Knochenerkrankungen zuzuordnen. Es wird zwischen primären und sekundären Knochentumoren differenziert. Auf alle malignen Erkrankungen bezogen kommen primäre Knochentumoren insgesamt relativ selten vor (0,2%) [Franchi, 2012]. Den primären malignen Knochentumoren sind folgende Subtypen mit abnehmender Häufigkeit zugehörig: das Osteosarkom (45%), das Chondrosarkom (18%) sowie das Ewing-Sarkom (8%) [Hung et al., 2014]. Von den nicht knochen- oder knorpelbildenden Zellen gehen seltener Neoplasien aus. Das Multiple Myelom hat seinen Ursprung im Knochenmark und macht circa sieben Prozent aller primären Knochenläsionen aus, das Lymphom circa sechs Prozent [Baena-Ocampo et al., 2009]. Benigne Knochentumore stellen mit 70% den größeren Anteil der ossären Neoplasien dar. Anders als maligne Tumore sind sie jedoch durch ein nicht-invasives Wachstum charakterisiert und erfordern selten eine Therapie [Franchi, 2012].

Durch Metastasierung eines Primärtumors kommt es zu sekundären Knochenläsionen. Die Voraussetzung für eine Knochenmetastasierung ist eine hämatogene Streuung des Primärtumors. Wird bei einer Tumorerkrankung eine ossäre Metastasierung diagnostiziert, so hat dies meist zu bedeuten, dass von einer potentiell kurativen Therapie abzusehen und zu einer palliativen Therapie zu tendieren ist. Verallgemeinernd lässt sich sagen, dass Knochen- und Knochenmarkmetastasen eine sich als nachteilig auswirkende Komplikation während einer Krebserkrankung darstellen [Barth et al., 1995; Tas, 2012]. Diese können sich beispielsweise durch Destabilisierung des Achsenskelettes, Störungen der Blutbildung oder neurologischer Strukturen und Knochenschmerzen äußern [Vieth, 2019].

Die Knochenmetastasen des malignen Melanoms befinden sich vorwiegend (zu 80%) in Bereichen des axialen Skeletts, wie Schädel, Rippen, Wirbelsäule und Becken [Fon et al., 1981]. Bei Metastasierung in Knochen ist eine Destabilisierung des Achsenskeletts zu befürchten, vor allem, wenn sich Metastasen in der Wirbelsäule und im Becken befinden. Pathologische Frakturen in diesen Bereichen können zu Spinalkanalkompressionen und Querschnittssymptomatik führen [Carlin und Andriole, 2000; Oster et al. 2013], was eine unverzügliche chirurgische und/oder radiotherapeutische Versorgung indiziert [Althausen et al., 1997]. Besonders dringlich ist die radiologische Knochendiagnostik bei an Mammakarzinom erkrankten, jüngeren Patientinnen unter 50 Jahren, da es in diesem Kollektiv vermehrt zu Knochenmetastasen kommen kann [Manders et al., 2006].

Zusätzlich zur erhöhten Frakturgefahr ist auch die Beeinträchtigung der Blutbildung durch ossäre Knochenmetastasen zu nennen. 90% der zirkulierenden Tumorzellen siedeln sich im roten und somit blutbildenden Anteil des Knochenmarks an, wodurch die Knochenmarkfunktion gestört wird und eine reduzierte Blutzellbildung resultieren kann [Ben-Haim und Israel, 2009].

Abhängig vom jeweiligen Primärtumor können strukturelle Unterschiede der dazugehörigen metastatischen Knochenläsionen erkannt werden. So können Knochenläsionen zunächst in primär osteolytische oder osteoblastische / sklerotische Tumore unterteilt werden. Die jeweiligen Unterschiede lassen sich bildmorphologisch ermitteln und sind auf molekularbiologische Prozesse sowie teilweise genetische Determinierung zurückzuführen [Nguyen et al., 2009; Nguyen und Massague, 2007]. Derzeit wird die Mediation osteolytischer Prozesse einer Metastasierung dem Receptor Activator of NF- $\kappa$ B Ligand (RANKL)-System zugeordnet und ist somit durch eine gestörte Osteoklastenaktivität bedingt [Zhang et al., 2001]. Als Ursache für osteoblastische Vorgänge wird eine gestörte Funktion des Wachstumsfaktors Endothelin-1 genannt [Nelson et al., 1995]. Eine Mischform aus beiden Läsionstypen tritt häufig bei langsam wachsenden Tumoren auf, bei diesen kann vermehrt eine reaktive, randständige Mehrsklerosierung detektiert werden

[Stewart et al., 1982]. Als Beispiel für einen üblicherweise osteoblastische Metastasen bildenden Tumor ist das Prostatakarzinom zu nennen [Charhon et al., 1983]. Die Metastasen des Mammakarzinoms können je nach Karzinomtyp sowohl eine osteoblastische als auch osteolytische Manifestation aufweisen [Sasaki et al., 1995]. Außerdem ist hier das Multiple Myelom zu nennen, dessen ossäre Manifestationen typischerweise von osteolytischem Charakter sind, doch auch hier konnten in mehreren Fällen gemischte oder sklerotische Läsionen detektiert werden [Grover und Dhar, 2000; Witt et al., 1997]. Die Art der Knochenläsionen bei Knochenmetastasen des malignen Melanoms ist Großteils von osteolytischem Charakter [Potepan et al., 1994]. Es wird deutlich, dass sowohl die Ätiologie als auch die Pathogenese der metastatischen Knochenläsionen eine hohe Inhomogenität aufweist.

Durch den hohen Anteil von Adipozyten im Knochenmark stellen auch diese einen wichtigen Faktor in der Knochenmetastasierung dar. Sowohl mit fortschreitendem Alter [Justesen et al., 2001], als auch mit zunehmender Fettleibigkeit [Doucette et al., 2015], steigt die Anzahl der Adipozyten im Knochenmark. Auch wenn das genaue Verhalten der Adipozyten während der Knochenmetastasierung noch nicht vollständig erforscht ist, wurde in einer Studie eine Korrelation zwischen der Anzahl der Adipozyten und des Auftretens von Knochenmarkmetastasen detektiert [Wang et al., 2017]. So weisen beispielsweise ältere Patienten eine höhere Inzidenz bezüglich Knochenmetastasen auf [Scutellari et al., 2003]. In der zuvor genannten Studie von Juan Wang et. al. wurde beschrieben, dass die Zahl der Adipozyten des Knochenmarks in direktem Kontakt mit malignen Melanomzellen schnell zunahm. In adipogenen Nischen bilden die Adipozyten eine Stromapopulation aus. Die Autoren mutmaßen, dass dies den Prozess der Knochenmetastasierung beeinflussen kann [Wang et al., 2017] und dass durch Knochenmark-Adipozyten das Wachstum von Tumorzellen in Knochentumornischen gefördert werden kann [Chen et al., 2016; Herroon et al., 2013]. Zusätzlich wird durch Chemokine (C-X-C motiv) Ligand-1/-2 (CXCL-1/-2) und Osteopontin (OPN) die Genese von Osteoklasten protegiert [Chen et al., 2016; Hardaway et al., 2015]. Hinzu kommt, dass Adipozyten Cytokin ähnliche Proteine, sogenannte Adipokine,

synthetisieren. Zu diesen gehören Leptin, Interleukin 6 (IL-6), Insulin-like growth factor 1 (IGF-1) und CXCL-1/-2, welche möglicherweise an der Metastasierung beteiligt sein können [Nieman et al., 2011]. Ein weiterer Hinweis darauf, dass Knochenmark-Adipozyten die metastatischen Nischen bei osteolytischer Metastasierung beeinflussen, ist die Erkenntnis, dass Knochenmark-Adipozyten negative Auswirkungen auf den hämatopoetischen Stammzellpool haben können [Luo et al., 2015; Naveiras et al., 2009].

Des Weiteren besteht die Möglichkeit, dass Adipozyten des Knochenmarks nicht nur die Proliferation der metastatischen Melanomzellen begünstigt, sondern gleichzeitig die osteolytischen Prozesse im Knochenmark beeinflussen kann. Die erhöhte Anzahl von Adipozyten in einer metastatischen Knochenmarknische wirkt somit protegierend auf die Bildung und Entwicklung von Knochenmetastasen. Jedoch konnte bisher nur für andere Tumorarten, wie beispielsweise Brustkrebs [Wang et al., 2015], akute myeloische Leukämie [Hanoun et al., 2014] oder Prostatakrebs [Shiozawa et al., 2011] belegt werden, dass Osteoklasten für die Bildung von Nischen, welche von Tumorzellen besiedelt werden, verantwortlich sind. Für das metastasierende Melanom konnte bisher der Prozess der Nischenbildung durch Osteoklasten und deren Besiedelung durch Melanomzellen nicht nachgewiesen werden. Nichtsdestotrotz sind abnormal aktivierte Osteoklasten sowohl maßgeblich an der Knochenzerstörung als auch an der Interaktion mit Tumorzellen beteiligt und als hierfür wichtige zelluläre Komponente zu nennen [Wang et al., 2017].

### **1.3 Historie, Vor- und Nachteile unterschiedlicher bildgebender Verfahren, sowie Bedeutung in der Onkologie**

#### *1.3.1 Historie*

Nachdem Wilhelm Conrad Röntgen im November 1895 während seinen Forschungen an Induktionsspulen und Vakuumröhren durch Zufall die von ihm so genannten „X-Strahlen“ entdeckte, wurde kurz darauf die erste Aufnahme „lebender Knochen“ erstellt [Glasser, 1995]. Röntgen verzichtete auf die

Patentierung seiner Entdeckung. Die „X-Strahlen“ wurden im deutschsprachigen Raum zu Ehren ihres Entdeckers als Röntgenstrahlen betitelt und Röntgen erhielt 1901 als Erster den Nobelpreis für Physik [Vgl. Internetquelle 2]. Die neu entdeckten Strahlen wurden für medizinische Zwecke herangezogen und fanden bereits im Jahre nach ihrer Entdeckung erste therapeutische Anwendung. Dies stellte etwa zur gleichen Zeit in den USA, Deutschland, Österreich, England sowie Frankreich den Beginn der Skelettdiagnostik dar [Kauffmann et al., 2011]. Der englische Physiker Godfrey Newbold Hounsfield entwickelte 1967 die Computertomografie (CT), wofür er zwei Jahre später den Nobelpreis für Medizin erhielt. Aufgrund einer Darstellung durch Querschnittbilder kann in der CT die untersuchte Materie erstmals überlagerungsfrei abgebildet werden. Ebenfalls im Jahr 1969 entwickelte Paul Christian Lauterbur die Magnetresonanztomografie (MRT). 1975 wurde unter anderen von Michel Ter-Pogossian die Positronenemissionstomografie (PET) entwickelt [Kauffmann et al., 2011].

Die 1967 entwickelte CT durchlief mehrere Generationen, mit dem stetigen Ziel die Bildqualität verbessern und die Untersuchungszeit verkürzen zu können. Während die CT-Geräte der ersten Generation aus einer Strahlenquelle und einem sich direkt gegenüber befindlichem Detektor bestanden [Hounsfield, 1980], wurde in der zweiten Generation die Anzahl der Detektoren erhöht und das Röntgenstrahlbündel aufgefächert. Dieser Entwicklungsschritt gilt als Geburtsstunde der Mehrzeilen-Multidetektor-CT, da bereits hier die Detektoren in ein bis zwei Zeilen in der z-Achse angeordnet waren. Durch stetige Erhöhung der Detektorelemente pro Zeile sowie der Detektorreihen gelang es in der dritten Generation bei verkürzter Untersuchungszeit ein immer größeres Untersuchungsvolumen aufzuzeichnen. Die ersten drei Generationen bestanden alle sowohl aus einer um den Körper rotierenden Röntgenröhre als auch aus einem rotierenden Detektor innerhalb einer sogenannten Gantry [Kauffmann et al., 2011]. 1977 wurde erstmals eine CT der vierten Generation etabliert, wobei ein zirkulär fest im Gerät montierter 360° Detektorkranz die bisher rotierenden Detektoren ersetzte und somit ausschließlich die Röntgenröhre rotiert [Curry et al., 1990; Dendy und Heaton, 1999; Li et al., 2012; Prokop et al., 2007]. Durch Entwicklung der Spiral-CT konnte eine weitere Steigerung des

Untersuchungsvolumens und eine Verkürzung der Untersuchungszeit realisiert werden. Erstmals wurde die Untersuchungsfläche unter kontinuierlichem Vorschub durch die Gantry bewegt, wodurch ein lückenloser, spiralförmiger Rohdatensatz gewonnen wurde. Aus diesem Rohdatensatz können nun wiederum sich überlappende axiale CT-Schichten ohne atembedingte Bewegungsartefakte berechnet werden [Blohm, 2003]. Dies bringt deutliche Vorteile bei in ihrer Untersuchungszeit begrenzten Indikationen wie zum Beispiel CT-Angiographie oder der Untersuchung von beweglichen Strukturen wie Herz und Lunge [Prokop et al., 2007]. Neben einer erhöhten Anzahl von Detektoren und vergrößerten Detektorfeldern, wurde im Jahre 2005 durch Aufstockung der Strahlenquellen auf zwei Röntgenröhren, die Untersuchungsdauer zusätzlich verkürzt [Lell et al., 2015]. Für die kontinuierliche Weiterentwicklung der CT sind auch eine stetige Leistungssteigerung der Computer zur Berechnung der Bilddatensätze und die Optimierung der Rekonstruktionsalgorithmen unabdingbar.

Eine nicht von der Entdeckung der Röntgenstrahlen abhängige Entwicklung stellt die MRT dar. Hierbei handelt es sich um eine bildgebende Methode, die ohne ionisierende Strahlung arbeitet und deren grundlegende Technik bereits vor ihrem Einzug in die medizinische Diagnostik im Jahr 1973 von Physikern und Chemikern unter anderem zur Analyse von chemischen Strukturen genutzt wurde. Die ersten MRT-Bilder wurden von C. Lauterbur erzeugt und durch Sir Peter Mansfield etablierte sich die MRT ab dem Jahre 1976. Sie erhielten beide dafür 2003 den Nobelpreis für Physiologie oder Medizin [Kauffmann et al., 2011].

Im Jahr 1943 erhielt George de Hevesy den Nobelpreis für Chemie, da er die molekulare Bildgebung mittels Tracerprinzip erforschte [Kauffmann et al., 2011]. Es folgte die Kombination der PET sowohl mit der CT als auch mit der MRT [Seith et al., 2016].

### *1.3.2 Projektionsradiographie*

Eine konventionelle Röntgenuntersuchung spielt, wenn überhaupt, nur noch in der Primärdiagnostik onkologischer Erkrankungen eine Rolle. Nichtsdestotrotz ist

das Verständnis der zugrundeliegenden Röntgentechnik unabdingbar, da diese die Grundlage der CT darstellt. Bei der Projektionsradiographie handelt es sich um ein Verfahren zur Erstellung zweidimensionaler Bilder. Die von einer Röntgenröhre erzeugten Röntgenstrahlen durchdringen das zu untersuchende Körperteil des Patienten und belichten anschließend einen Film beziehungsweise ein Messmedium [Vgl. Internetquelle 3].

Hierbei macht man sich die unterschiedliche, gewebeabhängige Schwächung der Röntgenstrahlen zunutze, die zu einer unterschiedlich starken Belichtung eines Röntgenfilms oder Detektors führt. Je dichter das durchstrahlte Gewebe, desto weniger Belichtung erfolgt. Die jeweilige Absorption von Röntgenstrahlen korreliert mit der Ordnungszahl der Atome des durchstrahlten Gewebes. So ist der Absorptionskoeffizient von organischen Substanzen mit hohem Wasserstoff- und Kohlenstoffanteil (Ordnungszahlen 1 und 6) verhältnismäßig niedrig, wohingegen das in großen Mengen in Knochenstrukturen befindliche Kalzium mit der Ordnungszahl 20 bereits einen deutlich höheren Absorptionskoeffizienten aufweist. Noch höhere Ordnungszahlen (53 und 56) weisen die in röntgenologisch genutztem Kontrastmittel verwendeten Elemente Iod und Barium auf, erhöhen somit die Schwächung der Röntgenstrahlen und können den Kontrast dadurch verstärken [Boone und Chavez, 1996].

In der konventionellen Projektionsradiographie wird meist ohne Kontrastmittel gearbeitet und zwischen vier verschiedenen Dichtegruppen differenziert: Luft, Fett, Wasser und Knochen. Da Luft keinerlei Röntgenstrahlen absorbiert, führt sie zur Bildschwärzung. Trifft Röntgenstrahlung auf Fett, wird von diesem so wenig absorbiert, dass dabei - ähnlich wie bei der Luft - eine Bildschwärzung auftritt. Die Abbildungsmerkmale von Wasser hingegen unterscheiden sich von denen der Luft und des Fettes, was eine deutliche Abgrenzung von Wasser gegenüber gashaltigen Strukturen und Fett ermöglicht. Andererseits werden Strukturen, die eine unterschiedliche Wasserdichte aufweisen, relativ kontrastarm dargestellt und sind dadurch schwer voneinander abzugrenzen. Die höchste Dichte der vier Gruppen weist der Knochen auf. Dies ist, wie bereits oben genannt, durch die hohe Ordnungszahl von Kalzium bedingt. Knochen zeigt sich

sowohl gegenüber Wasser als auch Fett und Luft kontrasthaltig mit geringer Bildschwärzung [Kauffmann et al., 2011; Blohm, 2003]. Auf die Verstärkung des Kontrasts zwischen schlecht voneinander abgrenzbaren Geweben wird später eingegangen.

Da es sich hierbei um ein Summationsbild aller im Strahlengang befindlichen Strukturen handelt, kommt es zur Überlagerung dieser. Alle durchleuchteten Gewebe werden, unabhängig von ihrer Lage im Raum, auf eine Ebene projiziert. Diese Ebene entspricht der des Röntgenfilms/-detektors. Dadurch kann die Interpretation der Bilder erschwert werden und häufig ist zur Beurteilung eine zweite Aufnahme in einer anderen Ebene erforderlich.

Durch die Modulation der Röhrenspannung (in kV) und der Ladungsmenge kann Einfluss auf die Bildqualität und den Bildkontrast ausgeübt werden. Hierbei bildet das Produkt aus der angelegten Anodenstromstärke (in mA) und der Expositionszeit (in sec) die Ladungsmenge (in mAs). Diese beiden Parameter können in modernen Röntgen- und CT-Apparaturen modifiziert werden und je nach Indikation zur besseren Gewebsdifferenzierung und/oder Dosisreduktion herangezogen werden. Durch Erhöhung der Röhrenspannung kann ein höherenergetisches Röntgenspektrum erzeugt werden, wodurch weniger Strahlenabsorption im Gewebe stattfindet als bei niederenergetischer Röntgenstrahlung [Dendy und Heaton, 1999]. Man spricht hierbei, abhängig von der emittierten Photonenenergie, von „weicher“ und „harter“ Röntgenstrahlung. Schlussendlich kann die Verwendung härterer Strahlung zu einer Reduktion der applizierten Strahlendosis führen, da bei erhöhter Röhrenspannung meist eine geringere Expositionszeit notwendig ist. Der bereits genannte Absorptionskoeffizient ist folglich nicht nur von der durchstrahlten Materie abhängig, sondern kann durch Modulation der Röhrenspannung modifiziert werden. Werden nun zwei Materien, deren Ordnungszahlen nah beieinanderliegen durchstrahlt, zeigen diese sich je nach applizierter Photonenenergie unterschiedlich kontrastgebend. Bei niedriger Röhrenspannung ist das relative Absorptionsvermögen der beiden Strukturen stark different, was zu guter Kontrastierung führt und vorwiegend bei geringem röntgenologischem



Objektumfang genutzt wird. Je stärker die applizierte Photonenenergie erhöht wird, desto weiter nähert sich das jeweilige relative Absorptionsvermögen der einzelnen Atome an und wirkt somit weniger kontrastgebend [Boone und Chavez, 1996; Dendy und Heaton, 1999]. Folglich können auch Strukturen, welche einen großen röntgenologischen Objektumfang aufweisen, simultan dargestellt werden. Je nach Indikation und Beschaffenheit des zu untersuchenden Körperteils finden entweder weiche oder harte Röntgenstrahlungen ihre Anwendung. So wird zur Weichteildiagnostik, zum Beispiel zur Mammographie, eine vorwiegend niederere Photonenenergie mit einer Röhrenspannung von circa 30kV verwendet, damit der komplette Objektumfang des Fett- und Drüsengewebes erfasst werden kann. Soll jedoch Knochen gegenüber Weichteilgewebe oder luftgefüllten Räumen abgegrenzt werden, kommt harte Röntgenstrahlung mit einer Röhrenspannung von 100-150kV zum Einsatz. Beispielsweise ist hier die Thoraxdiagnostik zu nennen [Dendy und Heaton, 1999].

Natürlich dürfen auch physikalische Eigenschaften der im Röntgenapparat verbauter Materialien oder elektrotechnischer Bauteile nicht außer Acht gelassen werden. Es wird hierbei nicht auf alle Parameter eingegangen. Beispielsweise kann durch das „Aufhärten“ der Strahlung mit Härtingsfiltern die Belastung des Patienten durch unnötige, energiearme Strahlung beseitigt werden. Unter Berücksichtigung der Halbwertsschichtdicke kann individuell auf die körperliche Konstitution der Patienten reagiert werden. Da sich bei einer Zentralprojektion die Röntgenstrahlen linear vom Brennfleck ausgehend ausbreiten und dabei divergieren, lässt sich durch die Verkleinerung der Brennfleckgröße beziehungsweise des virtuellen Fokus, die Optimierung der Abstände zwischen Fokus, Objekt und Detektor eine reduzierte Strahlenbelastung und erhöhte Abbildungsqualität erreichen. Es werden ein möglichst großer Fokus-Objekt-Abstand, welcher die Divergenz des Strahlenbündels verringern soll, und ein möglichst geringer Objekt-Detektor-Abstand angestrebt [Blohm, 2003]. Möglichst dicht vor dem Detektor sind Streustrahlenraster angebracht um Strahlung, welche durch den Compton-Effekt eine Richtungsänderung erfahren hat, herauszufiltern und an dem Auftreffen auf dem Detektor zu hindern.

Streustrahlenraster dienen einer verbesserten Abbildungsschärfe und erhöhen den Kontrast der Röntgenaufnahme, nicht jedoch zur reduzierten Strahlenbelastung. Im Gegenteil, sie vermindern die Intensität der Strahlung am Detektor, was über erhöhte Energiefluenz kompensiert werden muss [Kauffmann et al., 2011].

### *1.3.3 Kontrastmittel*

Sollen verschiedene Gewebe, die sich in ihrer Dichte kaum unterscheiden, besser gegeneinander abgrenzbar gemacht werden, so besteht die Möglichkeit Kontrastmittel in Hohlräume oder Gefäße zu applizieren.

Grundlegend lässt sich zwischen „röntgenpositiven“ und „röntgennegativen“ Kontrastmitteln entscheiden. Röntgenpositive Kontrastmittel enthalten röntgendichtere Elemente mit höherer Ordnungszahl wie zum Beispiel Iod, Gadolinium oder Barium. Röntgennegative Kontrastmittel bestehen aus Luft oder CO<sub>2</sub> [Blohm, 2003]. Die am häufigsten verwendeten Kontrastmittel leiten sich von der Trijodbenzoesäure ab, sind wasserlöslich und jodhaltig. Der enthaltene Jodanteil wird in mg/ml angegeben und bestimmt die jeweilige Strahlenabsorption [Kauffmann et al., 2011]. Die Ausscheidung dieser Kontrastmittel erfolgt vorwiegend renal. Bariumhaltige Suspensionen finden vorwiegend intestinale Anwendung und können durch Kombination mit Luft zu einem Doppelkontrast führen, da röntgenpositives mit –negativem Kontrastmittel kombiniert wird.

Vor der Gabe eines jodhaltigen Kontrastmittels ist eine umfangreiche Anamnese unabdingbar um Schilddrüsen- und Nierenerkrankungen ausschließen zu können [Kauffmann et al., 2011]. Mit einer Wahrscheinlichkeit unter 0,01 % können lebensbedrohliche Reaktionen auftreten [Vgl. Internetquelle 4]. Beispielsweise ist die kontrastmittelinduzierte Hyperthyreose zu nennen, die in Form einer thyreotoxischen Krise in 20-30 % letal verläuft. Des Weiteren kann es durch parenteral verabreichtes, jodhaltiges Kontrastmittel zu einem kontrastmittelinduzierten akuten Nierenversagen kommen [Blohm, 2003; Rendl und Saller, 2001].

### 1.3.4 Computertomographie

Anders als bei der Projektionsradiographie handelt es sich bei der CT um ein bildgebendes Verfahren, welches den untersuchten Körper dreidimensional darstellt. Die Bildverarbeitung und Errechnung des Bildaufbaus sowie die Generierung verschiedener Raumrichtungen erfolgt computergestützt [Blohm, 2003]. Bei den modernen Computertomographen liegt vorerst ein Volumendatensatz in Form einer virtuellen Spirale vor. Durch Zurückrechnen entstehen daraus wiederum einzelne Pixel und kleine Volumenelemente des Untersuchungsobjekts, die man als Voxel bezeichnet. Da sowohl die primäre Einblendung zur Schichtkollimation als auch der Tischvorschub pro Röhrenumdrehung variabel sind, lässt sich der sogenannte Pitch-Faktor bestimmen, welcher im Bereich zwischen 1,5 und zwei liegen soll. Bei Werten größer zwei, also bei verhältnismäßig weitem Tischvorschub, kommt es in der Rekonstruktion zu geringerer Bildqualität in der z-Achse. Liegt der Pitch-Faktor allerdings unter eins, so kommt es zu einer unnötigen Strahlenexposition des Patienten durch Überlappung der gescannten Bereiche [Kauffmann et al., 2011]. Bei Bildrekonstruktionsmechanismen, wie der multiplanaren Reformation (MPR), hängt die Qualität der errechneten, zweidimensionalen Bilder insbesondere von der Auflösung in z-axialer Richtung und somit unter anderem vom Pitch-Faktor ab.

Während bei der Röntgennativdiagnostik von vier Dichtegruppen gesprochen wird, lassen sich in der CT über 2.000 verschiedene Dichtewerte definieren. Diese digitalen Zahlenwerte, genannt Hounsfield-Einheit (HU), werden durch die jeweiligen Schwächungskoeffizienten errechnet und zugeordnet [Blohm, 2003]. Geeicht wird dieses System an Wasser (0 HU) und Luft (-1000 HU). Davon kann aber nur ein Bruchteil vom menschlichen Auge differenziert werden. Über Festlegung einer Fensterbreite um ein definiertes HU-Zentrum wird der Graustufenbereich eingegrenzt und auf verschiedene Gewebearten fokussiert (so genannte Fensterung) [Kauffmann et al., 2011].

Bei sogenannten Dual-Source-Scannern akquirieren zwei im 90° Winkel zueinander versetzte Röntgenröhren die Bilddaten in einer deutlich reduzierten

Zeit verglichen mit Single-Source-Scanner. Durch diese Technologie lässt sich auch die Dual-Energy-CT optimieren. Unter der Dual-Energy-Bildgebung versteht man die Untersuchung eines Objektes mit differenter Röhrenspannung. Hierdurch werden zwei spektral getrennte Bilddatensätze generiert. Während diese Erfassung bei Dual-Energy-CT synchron abläuft, muss bei Single-Source-Scannern entweder das Untersuchungsvolumen zweimal passiert werden oder die angelegte Röhrenspannung einem dynamischen Wechsel, genannt tube voltage switching, unterliegen. Alternativ kann durch den Einsatz von dynamischen Filtersystemen oder durch energiewahlweise Detektorelemente auch mit einem Single-Source-Scanner eine Dual-Energy-Bildgebung durchgeführt werden. Die hoch- und niederenergetischen Datensätze können anschließend in variabler Gewichtung zu einem Bilddatensatz fusioniert werden [Lell et al., 2015]. Bei Erstellung dieser mixed-images lässt sich der CT-Dosisindex unterhalb des für jede Körperregion spezifischen Referenzdosiswertes halten [Johnson et al., 2007]. Durch bestimmte Bildnachbearbeitungsalgorithmen, wie die 3-Materialzerlegung, lassen sich unterschiedliche, energieabhängige Absorptionsspektren des untersuchten Gewebes voneinander differenzieren und führen so zu einer spezifischeren Gewebecharakterisierung [Hofmann, 2018]. Dies birgt die Möglichkeit einer separaten Darstellung oder Subtraktion von bestimmten Materialien. Wird zum Beispiel der Iodkontrast aus einem CT-Bild mit vorheriger Kontrastmittelgabe subtrahiert, so können virtuell-native Bilder errechnet werden, welche wiederum eine zusätzliche, nicht kontrastmittelverstärkte CT-Untersuchung ablösen und diese als nativen Datensatz ersetzen können [Goodsitt et al., 2014]. Zusätzlich erlaubt die Erstellung sogenannter „Iodkarten“, zum Beispiel bei einer Kontrastmittelaufnahme von stark durchbluteten Tumoren oder Metastasen, eine verbildlichte Darstellung der gewebespezifisch unterschiedlichen Kontrastmittelaффinität [Goodsitt et al., 2014]. Des Weiteren kann die 3-Materialzerlegung auch bei anatomisch bedingten Stoffen angewendet werden. So erlaubt beispielsweise die Subtraktion von Kalzium eine verbesserte Darstellung des Knochenmarks, indem dieses isoliert vom kalziumhaltigen Knochen betrachtet werden kann. In

herkömmlichen CT-Bildern ist das Knochenmark durch Strukturen des trabekulären Knochens überlagert [Hofmann, 2018].

Bestandteil derzeitiger Forschungen ist der sogenannte Photon-counting detector (PCD). Hierbei handelt es sich um eine vielversprechende und aufstrebende Technologie der modernen CT, deren Detektoren die Anzahl der einfallenden Photonen und die Photonenenergie notieren [Willeminck et al., 2018]. Sie zeichnet sich unter anderem durch reduziertes elektronisches Rauschen, reduzierte Metallartefakte, höchste räumliche Auflösung, simultane Multienergiedatenerfassung und der Möglichkeit, mehrere Kontrastmittel voneinander differenzierbar abzubilden, aus [Leng et al., 2019].

Neben der angestrebten geringen Untersuchungsdauer und der möglichst hohen Bildqualität ist selbstverständlich auch die Strahlenbelastung der untersuchten Patientinnen und Patienten zu berücksichtigen und zu minimieren. Wie eine vom Bundesamt für Strahlenschutz durchgeführte Untersuchung zeigt, stieg die Anzahl der CT Untersuchungen bereits von 1996 bis 2004 um 65 % an, was einerseits die enorme Bedeutung der CT im medizinischen Alltag verdeutlicht, andererseits auch vor Augen führt, dass eine sinnvolle Dosisregulierung unabdingbar ist [Vgl. Internetquelle 5]. Das Ziel soll sein, eine reduzierte Exposition der Patienten und Patientinnen gegenüber ionisierender Strahlung zu gewährleisten und gleichzeitig keine Einbußen bezüglich der Bildqualität wie zum Beispiel durch Bildrauschen oder Verzerrungen, zu verzeichnen.

Bereits bei den verwendeten Bauteilen kann eine geringe Strahlenexposition der Patientinnen und Patienten angestrebt werden. Zusätzlich kann über die variable Einstellung der Röntgenröhre bezüglich der verwendeten Röhrenspannung und der Ladungsmenge Strahlenschutz verwirklicht werden [Lell et al., 2015]. Einen stärkeren Effekt auf die effektive Dosis erhält man durch Modulation der Röhrenspannung, da dies zu einer exponentiellen Veränderung der CT-Dosis führt, wohingegen sich die CT-Dosis auf Änderungen der Ladungsmenge nur proportional verhält [Moser et al., 2017].

Die jeweiligen Einstellungen können mittlerweile nicht nur in der xy-Ebene, sondern auch in der z-Richtung moduliert werden. Basierend auf der Winkelröhrenstrommodulation oder engl. angular tube current modulation wird auch im Dreidimensionalen eine Dosisreduzierung erwirkt und als automatic exposure control (AEC) bezeichnet. Durch mehrere Algorithmen wird die Belichtung automatisch gesteuert und gewährleistet dadurch eine, individuell an Körpergröße, Volumen, Anatomie des untersuchten Patienten oder der Patientinnen, angepasste Röhrenspannungs- und Stromstärkeneinstellung. Voraussetzung hierfür ist eine korrekte Lagerung und Zentrierung des Untersuchungsobjekts, da die AEC-Algorithmen davon ausgehen, dass das Patientenzentrum mit dem Isozentrum übereinstimmt [Lell et al., 2015]. Zusätzlich ermöglicht AEC eine Homogenisierung der Rauschverteilung und damit eine höhere und konstante Bildqualität in jedem Untersuchungsabschnitt. Das Verhältnis des diagnostisch relevanten Kontrastes zum Bildrauschen wird als contrast-noise-ratio bezeichnet [Lell et al., 2015; Moser et al., 2017]. Um das sensible Gleichgewicht zwischen möglichst niedriger Strahlendosis und hoher Bildqualität aufrecht zu halten, ist es stets anzustreben die Bilder in diagnostisch wertvoller Qualität zu erstellen. Durch unverhältnismäßig starke Dosisreduzierung kann der diagnostische Aussagewert geschwächt und möglicherweise die Diagnose beeinträchtigt werden [Moser et al., 2017]. Andererseits soll auch ein erträgliches Bildrauschen akzeptiert werden und keine maximale Bildqualität angestrebt werden, solange die vorhandene Qualität zur zufriedenstellenden Befundung der klinischen Indikation ausreichend ist [Lell et al., 2015].

### *1.3.5 Magnetresonanztomographie*

Die MRT stellt ebenso wie die CT ein Schnittbildverfahren dar. Ein grundlegender Unterschied der beiden Verfahren besteht darin, dass in der MRT keine ionisierende Strahlung zur Bilderzeugung eingesetzt wird, sondern ein starkes Magnetfeld und Hochfrequenzimpulse angewandt werden [Blohm, 2003; Kauffmann et al., 2011]. Wasserstoff hat im Vergleich zu anderen potentiell nutzbaren Atomen sowohl das höchste Aufkommen im menschlichen Körper und

als auch die höchste Sensitivität in der MRT. Wird in der MRT-Röhre ein starkes externes Magnetfeld erzeugt, wird die Drehung des Wasserstoffprotons um die eigene Spin-Achse durch das Hauptmagnetfeld beeinflusst und es kommt zur gerichteten Präzessionsbewegung. Die Protonen können nun in Form eines Hochfrequenzimpulses oder durch fokussierte Zuschaltung anderer Magnetimpulse selektiv angeregt werden und kehren nachfolgend in ihren Ausgangszustand zurück. Dabei emittieren sie Radiowellen, welche wiederum von Empfangsspulen detektiert und schließlich zur Berechnung der MRT-Bilder herangezogen werden können. Die Signalintensitäten unterscheiden sich je nach physiologischer Zusammensetzung der Gewebe und Organe, welche sich durch unterschiedliche Relaxationseigenschaften auszeichnet [Kauffmann et al., 2011]. Die ausgesandten Radiowellen sind um ein Vielfaches schwächer als die eingestrahlten Hochfrequenzimpulse, weshalb für ein diagnostisches Bild häufig mehrere Anregungskaskaden notwendig sind, was entsprechend mit einem erhöhten zeitlichen Aufwand einhergeht. So kann es je nach Untersuchungsvolumen und benötigter Bildqualität, wie zum Beispiel bei Ganzkörper-scans bei Patienten mit multiplem Myelom zu einer Untersuchungsdauer von über einer Stunde kommen [Latifoltojar et al., 2017]. Andererseits gibt es Sequenzen mit verkürzter Aufnahmezeit, womit Bilder oder Bildfolgen im Sekunden- oder Subsekundenbereich angefertigt werden können. Verallgemeinernd lässt sich aber durchaus sagen, dass MRT-Untersuchungen einen höheren zeitlichen Aufwand erfordern als moderne CT-Untersuchungen, was eine höhere Compliance der Patienten erfordert. Zudem ist die CT der MRT bezüglich der geometrischen Bildauflösung überlegen, davon ausgenommen ist der Kontrast der Weichgewebe und damit die Gewebedifferenzierung [Kauffmann et al., 2011].

Durch moderne MRT-Sequenzen ergibt sich die Möglichkeit den Markraum trabekularisierter Knochenstrukturen ohne Überlagerungen darzustellen. Dies bringt wiederum einen enormen Vorteil bei der Diagnose metastatischer Knochenerkrankungen mit sich. Die quantitative Identifikation von Knochenmetastasen führt zu einer optimierten Beurteilung der Skelettumorlast des untersuchten Patienten. Somit nimmt die diffusionsgewichtete (engl. diffusion

weighted imaging) Ganzkörper-MRT einen relevanten Stellenwert sowohl im Staging als auch im Monitoring bei ossären Pathologien ein. Die daraus gewonnenen Informationen gehen weit über die reine Makroanatomie hinaus und beinhalten funktionelle Aspekte wie strukturelle Gewebeveränderungen [Bonaffini et al., 2015; Giles et al., 2015; Yao und Troupis, 2016]. Allerdings ist die diagnostische Aussagekraft der MRT bei medizinisch relevanten Fragestellungen hinsichtlich der Knochendichte oder Stabilität durch geringes Vorkommen von Wasserstoffatomen im Knochen eingeschränkt.

Durch das starke angelegte Magnetfeld können magnetisierbare intrakorporale Implantate oder nicht MR-taugliche Herzschrittmacher den untersuchten Patienten enorm gefährden und stellen eine absolute Kontraindikation dar [Kauffmann et al., 2011].

### *1.3.6 Positronenemissionstomographie*

In der nuklearmedizinischen Diagnostik werden radioaktive Substanzen in den zu untersuchenden Körper injiziert. Diese Radiopharmaka, auch Tracer genannt, reichern sich im Zielgewebe an und emittieren hochenergetische Photonen, die von außen detektiert werden. Durch die nachfolgend beschriebene Akkumulation in stoffwechselaktivem Gewebe wird die von den Tracern ausgehende Annihilation von PET-Detektoren erfasst und zur Bildgebung herangezogen. Das Tracerprinzip ermöglicht die Verfolgung biologischer Prozesse im Körper ohne Manipulation derselben. Moleküle, die im physiologischen Stoffwechsel des Körpers vorkommen oder eine Affinität zu spezifischen Rezeptoren aufweisen und somit mit der Zielstruktur interagieren, werden mit Radionukliden markiert. In der Gewinnung von Radiopharmaka unterscheidet man zwischen Kitmarkierung, bestehend aus dem Molekül, einem Chelator und einem Radiometall und der Herstellung von Isotopen im Zyklotron. Häufige Isotope sind Kohlenstoff-11( $^{11}\text{C}$ ), Stickstoff-13( $^{13}\text{N}$ ), Sauerstoff-15( $^{15}\text{O}$ ) und Fluor-18 ( $^{18}\text{F}$ ), wobei letzteres eine verhältnismäßig lange Halbwertszeit von 110 Minuten aufweist. Ein klassisches Beispiel stellt  $^{18}\text{F}$ -Fluorodeoxyglycose ( $^{18}\text{F}$ -FDG) zur Darstellung eines gesteigerten Glucosestoffwechsels in pathologischem, wie zum Beispiel tumorösem oder entzündlichem, Gewebe dar [Kauffmann et al., 2011; Pianou et



al., 2019]. Ungeachtet der Fluorierung wird FDG ebenso wie Glukose in den Intrazellularraum transportiert und dort phosphoryliert. Anschließend kommt es zu keiner weiteren Metabolisierung, was ein erneutes Passieren der Zellmembran unmöglich macht. Dies bedingt eine kontinuierliche Ansammlung von FDG und einer damit einhergehenden spezifischen Speicherung von FDG in stoffwechselaktivem Gewebe [Kauffmann et al., 2011]. So lassen sich in der Tumordiagnostik Läsionen mit stark aufregulierter FDG-Aufnahme nachweisen [Xing et al., 2011]. Einen tumorspezifischen Tracer zur nuklearmedizinischen Diagnostik von neuroendokrinen Tumoren stellt das zu Somatostatinrezeptoren affine Octreotid dar. Beim Prostatakarzinom steht das radionuklidmarkierte prostata-spezifische Membranantigen (PSMA) als tumorspezifischer Tracer zur Verfügung [Pianou et al., 2019].

Durch eine PET-Untersuchung werden rein funktionelle, stoffwechselbasierte Läsionen detektiert, nicht aber deren genaue morphologische Lokalisation. Zur Kombination der nuklearmedizinischen und der radiologischen Diagnostik wird die PET mit der CT oder der MRT fusioniert. Diese Hybridverfahren liefern Informationen durch funktionelle Läsionsdetektion bei gleichzeitig hochauflösender, morphologischer Bildgebung und überzeugen schließlich durch eine erhöhte diagnostische Aussagekraft [Seith et al., 2016; Xing et al., 2011]. Je nach Lokalisation der Tracerakkumulation wird die davon ausgehende radioaktive Strahlung vom umliegenden Gewebe geschwächt. Die Datenrekonstruktion beinhaltet eine Schwächungskorrektur anhand der morphologischen Daten um eine unverfälschte Radioaktivitätskonzentration der untersuchten Materie zu erhalten. Den dadurch erhaltenen Wert bezeichnet man als sogenannten standardized uptake value, welcher von enormer Bedeutung für die Beurteilung der Läsion ist [Seith et al., 2016]. Durch die Tracerinjektion treten aufgrund minimaler Stoffmengen keine Nebenwirkungen auf [Kauffmann et al., 2011]. Als Nachteile der PET/CT und PET/MRT sind unter anderem die längeren Untersuchungszeiten durch den Traceruptake zu nennen. Die Wartezeiten zwischen intravenöser Applikation und Untersuchungszeitpunkt variieren je nach Zielstruktur, der Reaktion des Radiopharmakons mit der spezifischen Zielstruktur und den gewünschten biologischen Prozessen, wie zum Beispiel

Rezeptorbindung, Transportprozess oder enzymatische Reaktion. Andererseits sind die höheren Untersuchungskosten zu nennen, welche unter anderem durch den aufwändigen Herstellungsprozess der Radiopharmaka bedingt sind. Die Halbwertszeit mancher Isotope von einigen Minuten ist relativ kurz, was eine Limitation in der Verarbeitungszeit birgt und eine geringere praktische Verfügbarkeit außerhalb spezialisierter Zentren erklärt. Patienten können beim PET/CT, verglichen mit einer reinen CT-Untersuchung, aufgrund längerer Untersuchungsdauer, einer erhöhten Strahlendosis ausgesetzt sein [Kauffmann et al., 2011; Xing et al., 2011].

#### **1.4 Diagnostikleitlinien des malignen Melanoms**

Zur Diagnosestellung sind leitliniengemäß eine ganzkörperliche Untersuchung des Integuments mitsamt den angrenzenden und einsehbaren Schleimhäuten sowie die Palpation von Lymphabstromgebieten und Lymphknotenstationen obligat. Abhängig vom jeweiligen Tumorstadium werden zusätzlich folgende Untersuchungsmethoden zur ergänzenden Diagnostik empfohlen. Auch wenn im Stadium IIC, anders als im Stadium III, keine Mikrometastasierung vorliegt, ist bei Tumoren größer vier Millimeter und mit vorhandener Ulzeration das gleiche diagnostische Vorgehen angebracht wie bei Tumoren im Stadium III [Leitlinienprogramm Onkologie: Diagnostik, Therapie und Nachsorge des Melanoms, 2020]. Dies ist durch das hohe Rezidivrisiko bedingt, welches im Stadium IIC mit 44,3% und im Stadium III mit 51% angegeben wird [Francken et al., 2008; Leiter et al., 2012].

<b>Untersuchungsmethode</b>	<b>asymptomatische Patienten bei Diagnose des PTs bis Stadium IIB (Empfehlungsgrad, Evidenzlevel)</b>	<b>Stadium III Patienten mit Verdacht auf oder Nachweis von lokoregionaler Metastasierung sowie Patienten im Stadium IIC (Empfehlungsgrad, Evidenzlevel)</b>	<b>Stadium IV Patienten mit Verdacht auf oder Nachweis von Fernmetastasen (Empfehlungsgrad, Evidenzlevel)</b>
<b>MRT Kopf</b>	Nein (A, 3b-)	Ja (EK, -)	Ja (EK)
<b>Schnittbildgebung (je Ganzkörper ohne Kopf: PET/CT, CT, MRT)</b>	Nein (A, 1a)	Ja (B, 1a)	Ja (B, 1a)
<b>Röntgen-Thorax</b>	Nein (A, 2b)	Nein (B, 2b)	
<b>Abdomen-Sonographie</b>	Nein (B, 2b)	Nein (B, 2b)	Ja (0, 3b)
<b>Lymphknoten-Sonographie</b>	Ja, ab Stadium IB (A, 1a)	Ja (A, 1a)	Ja (0, 1a)
<b>Skelettszintigraphie</b>	Nein (A, 3b)		Ja (EK)
<b>Tumormarker S100B</b>	Ja, ab Stadium IB (0, 1a)	Ja (A, 1a)	Ja (A, 1a)
<b>Tumormarker LDH</b>	Nein (B, 2b)	Ja (0, 1b)	Ja (A, 1b)

**Tabelle 4: Empfehlungen zu Untersuchungsmethoden in der Ausbreitungsdiagnostik für Melanopatienten bis einschließlich Stadium IIB verglichen mit den Stadien IIC-III und Stadium IV. Modifiziert nach Leitlinienprogramm Onkologie: Diagnostik, Therapie und Nachsorge des Melanoms | Version 3.3 | Juli 2020.**

Zur initialen Ausbreitungsdiagnostik bei symptomlosen Patienten mit malignen Melanomen bis einschließlich Stadium IIC ist eine standardisierte Durchführung

einer Schnittbildgebung in Form einer Schädel-MRT, Ganzkörper-CT sowie PET/CT nicht indiziert [Sawyer et al., 2009; Vereecken et al., 2005; Xing et al., 2011]. Selbst die diagnostische Aussagekraft der PET/CT ist keinesfalls Stadien unabhängig zu betrachten. Sie ist im Rahmen der initialen Ausbreitungsdiagnostik der Wächterlymphknoten-Sonographie deutlich unterlegen und sollte somit nicht zum Nachweis von lokoregionalen Lymphknotenmetastasen durchgeführt werden [Jimenez-Reguena et al., 2010; Krug et al., 2010; Veit-Halbach et al., 2009; Xing et al., 2011]. Anders verhält es sich hingegen bei Tumoren des Stadiums III, bei deren Ausbreitungsdiagnostik schnittbildgebende Verfahren standardisiert eingesetzt werden. Als Goldstandard gilt hierbei die PET/CT, welche die sensitivste (80%) und spezifischste (87%) Bildgebung hinsichtlich der Detektion von extrazerebralen Fernmetastasen ist [Krug et al., 2008; Xing et al., 2011]. Da jedoch bei der PET/CT die Limitation bezüglich ihrer praktischen und ökonomischen Verfügbarkeit besteht, können außerhalb spezialisierter Zentren auch die Ganzkörper-CT oder –MRT herangezogen werden [Leitlinienprogramm Onkologie: Diagnostik, Therapie und Nachsorge des Melanoms, 2020]. Zur Diagnostizierung einer zerebralen Metastasierung stellt die Schädel-MRT die Bildgebung der Wahl dar und ist diesbezüglich der CT oder PET/CT überlegen. Die Durchführung einer Schädel-MRT wird in den Stadien III und IV, oder falls individuell durch die Detektion von Hirnmetastasen eine Änderung der Therapie indiziert wäre, basierend auf geringem Evidenzlevel, empfohlen [Fogarty und Tartaglia, 2006; Pfannenbergs 2007; Schlamann et al., 2008].

Bei Patienten mit malignem Melanom im Stadium IV sollten während laufender Therapie regelmäßig schnittbildgebende Untersuchungen zur Beurteilung des Therapieerfolgs durchgeführt werden. Das jeweilige Untersuchungsintervall wird durch das eingesetzte Therapeutikum definiert und liegt zwischen sechs und zwölf Wochen [Leitlinienprogramm Onkologie: Diagnostik, Therapie und Nachsorge des Melanoms, 2020].

Die konventionelle Röntgen-Thorax-Untersuchung stellt weder den Standard zum Primärstaging noch zur Detektion pulmonaler Metastasen dar. Hinsichtlich

der Detektion von pulmonalen Metastasen ist sie der CT deutlich unterlegen und damit nicht standardmäßig indiziert. Bei asymptomatischen Patienten mit vorliegendem, positiven Röntgenbefund konnte kein Überlebensvorteil durch die vorangegangene konventionelle Röntgendiagnostik festgestellt werden [Tsao et al., 2004].

Ab einer Primärdiagnose des malignen Melanoms im Stadium IB soll, zusätzlich zur Palpation, eine Sonographie der lokoregionalen Lymphknoten durchgeführt werden. Dadurch lässt sich, verglichen mit der reinen Palpation, die diagnostische Aussagekraft deutlich erhöhen [Bafounta et al., 2004; Hafner et al., 2004]. Je nach untersuchter Körperregion variieren die Qualität, die Reproduzierbarkeit und die Kosten der Untersuchung. So ist die Sonographie von oberflächlich gelegenen zervikalen, axillären oder inguinalen Lymphknoten einfacher und verlässlicher in Durchführung und Diagnostik als von abdominalen Lymphknoten. Die Sensitivität und Spezifität der Lymphknoten-Sonographie kann stark variieren und ist abhängig vom jeweiligen Stadium und der Größe der Lymphknotenmetastasen [Bafounta et al., 2004]. Bei der Abdomen-Sonographie besteht eine hohe Abhängigkeit vom jeweiligen Patienten sowie Untersucher. Je nach Fragestellung kann die Untersuchung zudem sehr zeitaufwendig sein, wie zum Beispiel bei der Detektion retroperitonealer oder peritonealer Metastasen. Auch in der Diagnostik von intrathorakalen Metastasen besteht eine Limitation der Lymphknoten-Sonographie. Die Abdomen-Sonographie ist der MRT, CT und PET/CT unterlegen und sollte nicht als Standard zur initialen Ausbreitungsdiagnostik bei asymptomatischen Patienten herangezogen werden [Hafner et al., 2004]. Schlussendlich soll die Sonographie der regionalen Lymphknoten von der primären Ausbreitungsdiagnostik ab Stadium IB, über das Stadium III, solange hier ein potentiell kurativer Ansatz verfolgt wird, bis hin zur Rezidivdiagnostik durchgeführt werden [Xing et al., 2011]. Im Stadium IV wird meist kein kurativer Ansatz verfolgt und somit kann die Lymphknoten-Sonographie nur unter Miteinbeziehung des individuellen Krankheitsbilds und bei therapeutischer Relevanz empfohlen werden [Leitlinienprogramm Onkologie: Diagnostik, Therapie und Nachsorge des Melanoms, 2020].

## 1.5 Zielsetzung

Ziel dieser Studie ist es, die diagnostische Genauigkeit der Computertomographie im Vergleich zum Goldstandard PET/CT beim klinischen Staging von malignen Melanomen mit Stadium IV miteinander zu vergleichen. Im Fokus steht die Beurteilung von metastatischer Knochen- und Knochenmarkinfiltration, insbesondere diffuse Knochenmarkmetastasierung. Durch gesamtheitliche Betrachtung des malignen Melanoms anhand der Labordiagnostik und der zur Verfügung stehenden bildgebenden Verfahren, soll ein Übersehen oder eine Unterschätzung des metastatischen Befalls von Knochen und Knochenmark reduziert werden. Eine unzureichende Detektion kann unter Umständen zu fatalen Fehleinschätzungen hinsichtlich der Prognose und der daraus folgenden Therapieentscheidung führen. Unter Berücksichtigung der klinischen und pathologischen Diagnostik, der Vor- und Nachteile von CT und PET/CT und der serologischen Parameter soll letztendlich eine individuell zielgerichtete Therapie ermöglicht werden.

## 2 MATERIAL UND METHODEN

Auswahl der Patienten: Diese retrospektive monozentrische Studie wurde gemäß den Regularien und Empfehlungen der Deklaration von Helsinki durchgeführt. Nach Antrag erfolgte eine Prüfung und Anerkennung der Studie durch die Ethikkommission der Eberhard-Karls-Universität Tübingen mit einer Verzichtserklärung auf informierte Einwilligung der Patienten (Referenznummer: 293 / 2015R). Zunächst erfolgte eine Kohortenselektion anhand einer retrospektiven Datenbankanalyse aller mittels kontrastmittelangehobener <sup>18</sup>F-FDG-PET/CT zwischen 04/2008 und 07/2015 untersuchter Patienten/innen mit Primärdiagnose eines Malignen Melanoms durch einen Radiologen mit vier Jahren Berufserfahrung (G.B.). Im Rahmen dessen wurden die Bilder orientierend auf nicht suffiziente Bildqualität als potentiell Ausschlusskriterium untersucht; es mussten aber keine Patienten aus der weiteren Studienphase ausgeschlossen werden. Ein Patient wurde nicht in die Studie eingeschlossen, da seine CT nicht kontrastmittelgestützt durchgeführt wurde. Hierdurch wurden 50 Patienten (27 männlich, 23 weiblich; Alter: 61 ± 15,12 Jahre), welche am malignen Melanom im Stadium IV, gemäß dem Staging-System des American Joint Committee on Cancer [Balch et al., 2009] erkrankt waren, in die zweite Studienphase einbezogen. Zum Zeitpunkt der PET/CT wurden bei 18 Patienten (36%) Metastasen im Knochen und / oder Knochenmark identifiziert, ein Patient davon hatte nur Knochenmetastasen und sechs Patienten hatten zum Zeitpunkt der PET/CT keine Metastasen und dienten als Kontrollgruppe. Nach der Datenerhebung wurden alle Bild- und Patientendaten vollständig anonymisiert. Die Gesamtverteilung der Metastasenlokalisation ist in Tabelle 5 dargestellt.

<b>Anzahl der Patienten</b>	<b>50</b>	<b>%</b>
Alter, Jahre, Mittelwert ± SD	61,65 ± 15,12	
Altersspanne	20 - 84	
Geschlecht		
Männlich	27	54
Weiblich	23	46
<b>Verteilung der Metastasen</b>		
Lymphknoten	26	52
Weichgewebe und Muskulatur	20	40
Leber	20	40
Knochen	18	36
Lunge	17	34
Haut	16	32
Nebennieren	6	12
Darm	5	10
Gehirn	4	8
Pankreas	4	8
Milz	3	6
Nieren	1	2
Keine Metastasen	6	12

**Tabelle 5: Gesamtverteilung der Metastasen der untersuchten Patienten. Tabelle übersetzt aus Bier et al., 2016.**

Patentenvorbereitung in der PET/CT: Die Patienten fasteten zwölf Stunden vor der Untersuchung. 350MBq <sup>18</sup>F-FDG wurde intravenös injiziert. Durch anschließendes Ruhen der Patienten wurde während der Aufnahmezeit die Glukoseaufnahme der Muskulatur minimiert. Während dieser Ruhezeit wurden oral zusätzlich 1000ml 2,5% Mannitol-Lösung verabreicht. Dies führt zu einer intestinalen Ausdehnung was nachfolgend die Beurteilung der Darmwand verbessert [Kinner et al., 2007]. Vor der Bildanfertigung wurden 40mg Butylscopolaminiumbromid intravenös zur Reduktion der intestinalen Peristaltik injiziert.

FDG-PET/CT-Bildakquisition: Es wurde ein Ganzkörper-PET/CT-Scanner (Hi-Rez Biograph 16 / Biograph mCT, Siemens Healthcare, Knoxville, TE, USA) mit einem hochauflösenden (HR) 3D LSO-PET und einer 16/128-Schicht-Multidetektor-Spiral-CT mit folgenden technischen Einstellungen verwendet: Röhrenspannung 120 kV, Röhrenstrom 120-250 mA, Rotationszeit 0,5 s / 0,3 s,



Einblendung 0,75 mm / 1,5 mm (Thorax / Bauch) / 0,6 mm, Tischvorschub 12 mm / 24 mm / 30,7 mm. Die CT-Bilderfassung wurde in der portalvenösen Kontrastphase nach intravenöser Injektion von, abhängig vom Körpergewicht des Patienten, 80-120 ml Iopromid (Flussrate 3 ml / s, Ultravist 370 ®, Bayer, Leverkusen, Deutschland), gefolgt von einem 40 ml Kochsalz Chaser, durchgeführt. Diese CT-Bilder wurden für die Schwächungskorrektur der PET-Daten verwendet. Die PET-Daten wurden eine Stunde nach der Tracer-Injektion ausgewertet. Sie umfassten 6-7 Bettpositionen, je nach Größe des Patienten, mit den folgenden Parametern: FoV 128 mm / 400 mm; Schichtdicke 2 mm / 2 mm; Auflösung 1.78x1.78mm / 0.76x0.76mm; 4/2 Iterationen und 8/21-Unterteilungen; Gauss-Filter 4mm / 2mm. Eine zugehörige PET-CT-Workstation (TrueD, Siemens Healthcare, Erlangen, Deutschland) wurde für die Bildfusion von PET- und CT-Daten verwendet. Multiplanare Reformationen wurden in transversalen (5 mm Schichtdicke), koronalen (3 mm Schichtdicke), und sagittalen (3 mm Schichtdicke) erstellt.

Bildauswertung: Die CT-Bilder wurden ohne gleichzeitige Betrachtung der fusionierten PET/CT-Datensätze von zwei Radiologen (G. B. und B.K.; vier und elf Jahre Erfahrung in der onkologischen Bildgebung) im Konsensusverfahren analysiert. Das Konsensusverfahren wurde gewählt, um eine Aussage über die maximale diagnostische Genauigkeit bei der CT-Bildauswertung zu gewinnen. Die Aufgabe beider Auswerter bestand darin, das Vorliegen potentiell maligner und nicht maligner Knochenläsionen zu erfassen, zu bewerten und ihre Lokalisation zu beschreiben. Sie verzeichneten Läsionslokalisierung, Charakter (bezüglich osteolytisch, sklerotisch, gemischt oder medullär ohne makroskopische Knochenzerstörung) und Läsionsgröße. Darüber hinaus wurde der Charakter jeder gutartigen Läsion in Bezug auf fokale Sklerose, Hämangiom, Schmorl-Knoten, Zysten oder Frakturen aufgezeichnet. Da in mehreren Fällen von diffuser Knochenmarkbeteiligung eine zuverlässige Messung der einzelnen, teilweise konfluenten Läsionen nicht möglich war oder mehr als zehn Knochenmarkläsionen oder eine diffuse Infiltration eines ganzen Körpersegments (zum Beispiel der Wirbelsäule) entdeckt wurde, wurde dies durch eine "disseminierte Beteiligung des Knochenmarks" beschreiben. Beide

Auswerter waren über die Melanomdiagnose und aufgrund der oben genannten Selektionskriterien auch über das AJCC-Stadium informiert. Die genaue Lokalisation der Metastasen, der serologische Befund und das Metastasierungsmuster waren den Auswertern unbekannt. Auf Arztbriefe und Voraufnahmen konnten die Auswerter nicht zugreifen. Da einer der Auswerter (G.B.) die Primärkohorte selektiert hatte, bestand zwischen dem Abschluss der Kohortenselektion und der eigentlichen Datenauswertung ein Zeitraum von 3 Monaten. Die Durchführung der Bildanalyse erfolgte in zufälliger Reihenfolge und eine Entscheidung über Anwesenheit, Abwesenheit, Lokalisierung und Typ jeder Läsion wurde im Konsens gefällt.

Knochenmarkdichte: Knochenmetastasen und Markraummetastasen führen zu einer Verdrängung des meist fettisodensen Knochenmarks, was zu einer in der CT messbaren Dichteanhebung führen kann. In einer vorangegangenen Studie wurde bei Patienten mit Multiplem Myelom, einem primären Knochtumor, demonstriert, dass die Knochenmarksdichte als Parameter für ein Therapieansprechen und damit auch indirekt für die Tumorlast herangezogen werden kann [Bier et al., 2016]. Um die Wertigkeit der CT-Knochenmarksdichte als potentiellen, quantitativen Parameter für eine disseminierte maligne Knochenmarkinfiltration beurteilen zu können, wurde die Knochenmarkdichte in HU bei jedem Patienten im proximalen Humerus und Femur sowie in unvollständig trabekularisierten Teilen des Kreuzbeins (Massa lateralis) gemessen. Dazu wurden im Rahmen der Konsensusauswertung zirkuläre Regionen von Interesse (region of interest, ROI) in den vorgenannten Lokalisationen eingezeichnet. Für diese Analyse wurde der Einschluss von umschriebenen Läsionen vermieden.

Labordaten: Das serologische Monitoring wurde durch Bestimmung von S100 im Serum (Normalwert <0,1 µg / l) als Tumormarker für das maligne Melanom durchgeführt [Guo et al., 1995]. Zusätzlich wurde der Hämoglobinwert jedes Patienten (Hb; Normalwert: 12-16 mg / dl) und der Thrombozytenspiegel (Normalwert: 150k-450k / µl) als indirekte Marker für eine mögliche Beteiligung des Knochenmarks am Tag der PET/CT Untersuchung geschätzt.

Die Labordaten entsprachen der An- oder Abwesenheit von Knochen- und Knochenmarkläsionen sowie dem disseminierten Metastasierungsmuster im Knochenmark.

Referenzstandard: Als Referenzstandard erfolgte eine erneute Bildauswertung in zur oben erwähnt analoger Vorgehensweise mit den vorliegenden PET/CT-Daten inklusive PET-Rohdaten und PET/CT-Fusionsbildern. Auch dieser Auswertungsgang erfolgte im Konsensusverfahren durch die o.g. Radiologen. Auch in der PET/CT wurde die oben beschriebene Definition einer "disseminierten Knochenmarkbeteiligung" verwendet. Nach Abgleich mit diesem Referenzstandard wurden Sensitivität, Spezifität, positiver prädiktiver Wert (PPV), negativer prädiktiver Wert (NPV) und diagnostische Genauigkeit sowohl läsions- als auch patientenbasiert berechnet.

Statistische Methoden: Die statistische Analyse wurde mit der statistischen Software JMP 11.2 (SAS Institute Corp., Cary, North Carolina, USA) durchgeführt.

Der Kolmogorov-Smirnov-Test mit Lilliefors-Signifikanzkorrektur wurde für den Test auf Normalverteilung verwendet. Der Unterschied in der Läsionsgröße zwischen unerkannten und erkannten Knochenmarkläsionen wurde mittels T-Test dargestellt.

Zur Darstellung der Differenz der Läsionsgröße zwischen erkannten und unerkannten lytischen Knochenläsionen, sowie zum Vergleich zwischen den HU-Werten von verdünntem Knochenmark und der Unterschiede der Serumspiegel von Hämoglobin- und Thrombozytenzahl wurde der Wilcoxon-Tests herangezogen.

Zusätzlich wurde die statistische Korrelation zwischen dem S100-Serumspiegel, Knochenmetastasen, disseminierter Knochenmarkinvolvierung und das Auftreten anderer Fernmetastasen mittels multivariater Analyse evaluiert.

Die Unterschiede in der Überlebensrate zwischen Patienten mit und ohne disseminierter Knochenmarkbeteiligung wurden sharmit dem Log Rank Test bewertet.

Die statistische Aussagekraft (Power) für die Sensitivitäts- / Spezifitätsanalyse wurde als  $> 0,8$  berechnet.

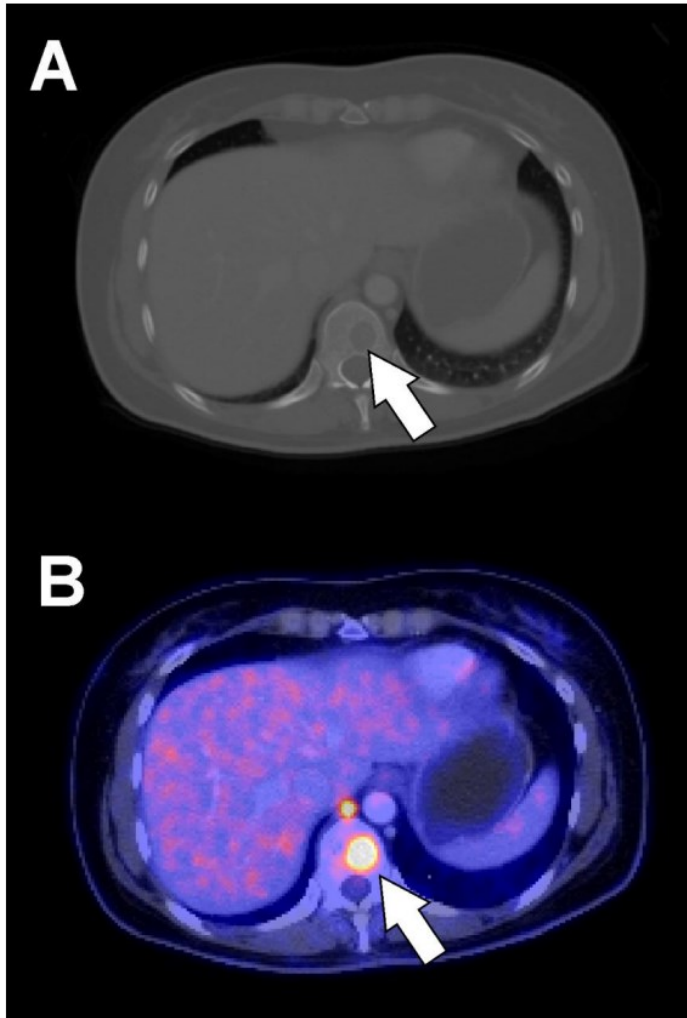
Sofern nicht anders beschrieben, werden folgenden Werte für parametrische Daten als Mittelwert  $\pm$  Standardabweichung angegeben. Das Signifikanzniveau der univariaten Analyse wurde auf  $p < 0,05$  gesetzt. Das Signifikanzniveau multivariater Analysen wurde mittels Bonferroni-Korrektur auf  $p < 0,01$  gesetzt.

### **3 ERGEBNISSE**

Läsionsverteilung und Merkmale: Nach Auswertung der PET/CT-Daten als Referenzstandart wurden insgesamt 594 Knochenläsionen ( $11,5 \pm 20,85$  Läsionen / Patient; Range: 0-121) identifiziert. Davon wurden 495 (83,3%) als bösartig gewertet, was  $9,02 \pm 20,44$  malignen Läsionen / Patient (Range: 0-118) entspricht.

Von diesen 495 malignen Läsionen waren 197 (39,8%) in der Wirbelsäule, 113 (22,8%) im Becken, 61 (12,3%) in den Rippen, 51 (10,3%) im Humerus, 36 (7,3%) im Femur, 18 (3,6%) im Sternum, 11 (2,2%) im Schulterblatt, 6 (1,2%) im Schädel und 2 Läsionen (0,5%) in den Schlüsselbeinen lokalisiert. Bezüglich des Läsionscharakters waren 385 (77,8%) medullär, 101 (20,4%) lytisch, 5 (1%) sklerotisch und 4 (0,8%) gemischt lytisch / sklerotisch.

**Abbildung 3: Osteolytische Metastasen einer 42-jährigen mit kutanem malignem Melanom, dargestellt im transversalen Schnitt von CT (A) und PET/CT (B). Im Abbildungsbereich A zeigt der Pfeil auf einen scharf konturierten osteolytischen Bereich eines thorakalen Wirbels. Im Fusionsbild ist ein deutlich erhöhter FDG-Uptake erkennbar [Bier et al., 2016].**



99 Läsionen (14,6%) wurden als gutartig eingestuft, von denen 43 als fokale Sklerose definiert wurden, 29 als Schmorl-Knoten, eine als Hämangiom und drei als zystische Knochenläsion. Insgesamt wurden 23 nicht-pathologische Frakturen festgestellt.

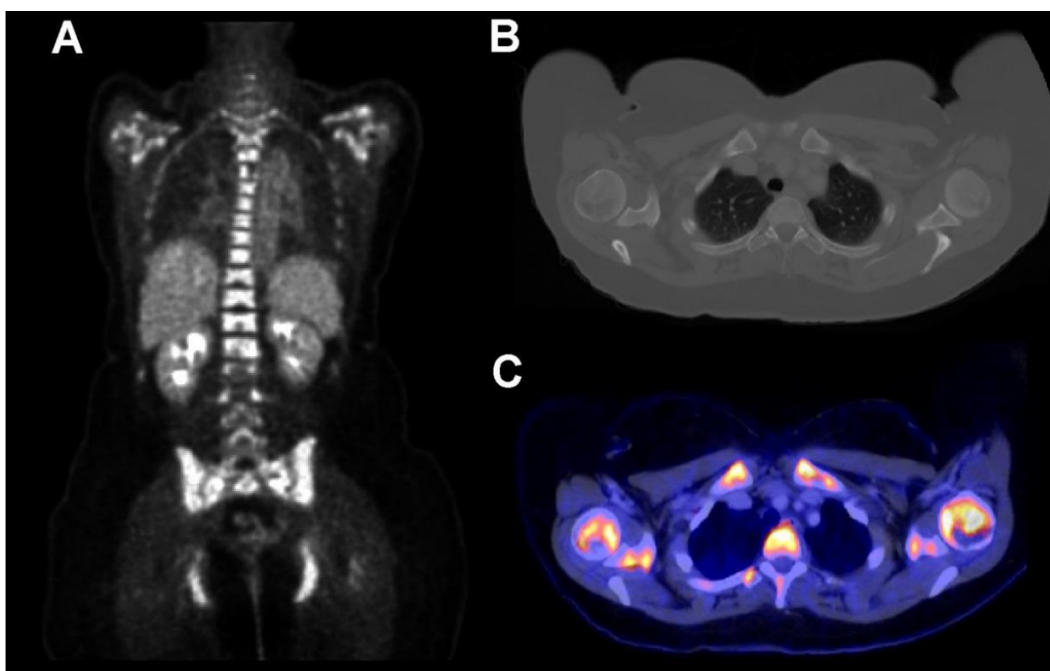
Diagnostische Genauigkeit: Die Ergebnisse der CT-Analyse in Bezug auf Sensitivität, Spezifität, PPV, NPV und Genauigkeit, können in der nachfolgenden Tabelle gefunden werden.

	Läsionsbasiert	Patientenbezogen
<b>Sensitivität</b>	36,8	78,8
<b>Spezifität</b>	87,9	82,4
<b>Positiver prädiktiver Wert</b>	93,8	89,7
<b>Negativer prädiktiver Wert</b>	21,8	66,7
<b>Genauigkeit</b>	45,3	80

**Tabelle 6: Diagnostische Genauigkeit der Ergebnisse aus CT-Analyse in Bezug auf Sensitivität, Spezifität, PPV, NPV und Genauigkeit. Tabelle übersetzt aus Bier et al., 2016.**

Die Diagnose einer "disseminierten Beteiligung des Knochenmarks" wurde in 6 Fällen (12%) bei Betrachtung der CT Aufnahmen gestellt. Die PET/CT-Analyse ergab in 11 Fällen (22%) ein disseminiertes medulläres Metastasierungsmuster. Eine der CT-abgeleiteten Diagnosen einer disseminierten Infiltration wurde durch PET/CT nicht bestätigt und wurde daher als falsch positiv gewertet. Insgesamt wurden also 6 Fälle einer disseminierten Knochenmarkinfiltration zumindest signifikant unterschätzt oder bei Betrachtung der CT-Bilder sogar komplett übersehen.

**Abbildung 4: disseminierte Knochenmarkinvolvierung einer 48-jährige Patientin mit kutanem malignem Melanom. Die Buchstaben A, B und C zeigen den PET-Scan, den transversalen CT-Schnitt an der oberen Thoraxapertur sowie das PET/CT Fusionsbild [Bier et al., 2016].**



Der in Abbildung 4 dargestellte PET-Scan der 48-jährigen Melanompatientin zeigt die diffuse Infiltration des Knochenmarks. Vergleicht man nun die dazugehörigen transversalen Schnittbilder der CT und der PET/CT, ist die disseminierte Knochenmarkinvolvierung im CT-Bild deutlich schlechter zu erkennen als im Fusionsbild. Der PET/CT-Scan zeigt deutlich den pathologisch erhöhten FDG-Uptake in den Läsionsbereichen.

Alle als falsch negativ beziehungsweise falsch positiv klassifizierten Patienten hatten Metastasen in anderen Organen, sodass eine Veränderung in Bezug auf das Stadium der Krankheit (Upstaging oder Downstaging) nach Auswertung der PET/CT-Daten nicht notwendig war. Bei Fokussierung auf die absolute Anzahl nicht erkannter Läsionen wurde sichtbar, dass die meisten davon in der Wirbelsäule (n = 153), etwa halb so viele im Becken (n = 80) und viel weniger in den Rippen (n = 45) lagen, während die Mehrheit der malignen Läsionen in den langen Knochen (Humerus und Femur) durch CT nachgewiesen wurden (siehe Tab. 7).

Lokalisation	Erkannte Läsionen		Unentdeckte Läsionen		Total
	Anzahl	%	Anzahl	%	Anzahl
Schädel	2	33,3	4	67,7	6
Wirbelsäule	44	22,3	153	77,7	197
- zervikal	0	0	29	100	29
- Thorakal	15	15,8	80	84,2	95
- lumbar	16	40	24	60	40
- sakral	13	39,4	20	60,6	33
Becken	33	29,2	80	70,8	113
Schulterblatt	3	27,3	8	72,7	11
Schlüsselbein	1	50	1	50	2
Oberarm	45	88,2	6	11,8	51
Oberschenken	28	77,8	8	22,2	36
Brustbein	10	55,6	8	44,4	18
Rippen	16	26,2	45	73,8	61

**Tabelle 7: Verteilung der erkannten und unentdeckten Läsionen. Tabelle übersetzt aus Bier et al., 2016.**

Die nicht erkannten Läsionen waren am häufigsten vom medullären Läsionstyp (n = 300; 95,8%) und von mittlerer Größe:  $10 \pm 6,2$  mm (Bereich: 3-63 mm). Ein kleiner Teil der übersehenen Läsionen war von lytischem Charakter (n = 13; 4,2%) mit einer mittleren Größe von  $5,0 \pm 2,75$  mm (Bereich: 3-14 mm). Es gab keine signifikanten Größenunterschiede zwischen den detektierten (mittlere Größe  $\pm$  SD:  $10,67 \pm 5,51$  mm) und den unerkannten Markläsionen (p = 0,476), aber die unentdeckten osteolytischen Läsionen waren signifikant kleiner als die durch CT-Analyse erkannten osteolytischen Läsionen (mittlere Größe  $16,4 \pm 10,9$  mm; Median 13 mm; Bereich 3-68 mm; p <0,0001).

Wie diese Ergebnisse zeigen, können lytische Läsionen prinzipiell besser erkannt werden als rein medulläre Läsionen ohne begleitende Osteodestruktion. Eine Ausnahme stellen sehr kleine lytische Läsionen mit einem Durchmesser von circa 5 mm dar, welche dennoch übersehen werden können.

Knochenmarkdichte: Die gesamten mittleren Werte der Knochenmarkdichte betragen  $-36,7 \pm 41,1$  HU für den Humerus,  $-13,06 \pm 38,2$  HU für den Femur und  $-28,99 \pm 41,51$  HU für den Sakralknochen. In Fällen mit einer durch die PET/CT diagnostizierten, disseminierten Beteiligung des Knochenmarks, wurde im Humerus eine signifikant höhere Knochenmarkdichte gemessen (Median  $-13,6$  vs.  $-44,5$  HU; p = 0,04), allerdings nicht im Femur (Median  $0,25$  vs.  $-22,4$  HU; p = 0,06) oder im Kreuzbein (Median  $-19,49$  vs.  $-33,6$  HU; p = 0,06).

Labordaten: Die Anwendung von univariaten Analysen von Serum S100 war bei Patienten mit disseminierter Knochenmarkinfiltration (p = 0,0004) signifikant erhöht. Im Vergleich zu anderen Metastasierungsmustern ließ sich allerdings kein isolierter Effekt von Knochen- und Knochenmarkmetastasen auf den S100-Serumspiegel nachweisen [Gokaslan et al., 2000]. In Bezug auf den Hämoglobinspiegel hatten Patienten mit disseminierter Knochenmarkinfiltration einen mittleren Hb-Wert von  $10,8$  mg / dl (Bereich: 8-14,2 mg / dl). Bei Patienten ohne Knochenmarkinfiltration wurde ein mittlerer Hb-Wert von  $13,3$  mg / dl (Bereich 8,6-16,1 mg / dl) festgestellt. Der Unterschied war statistisch signifikant (p = 0,0075). In Bezug auf die Thrombozytenzahl zeigten Patienten mit Knochenmarkinfiltration keinen signifikant verringerten Thrombozyten Spiegel mit



einem Medianwert von 246000 Thrombozyten /  $\mu$ l (Bereich: 77000-401000) gegenüber einem Median von 262000 /  $\mu$ l (Bereich 86000-2762000 /  $\mu$ l) bei Patienten ohne disseminierte Knochenmarkinfiltration ( $p = 0,429$ ).

Eine mögliche Korrelation zwischen Knochenmarkbeteiligung und serologischen Parametern zeigen die Tabellen 5 und 6. Bei disseminierter Beteiligung des Knochenmarks ist der S100-Serumspiegel signifikant erhöht ( $p=0,0004$ ) während der Hb-Serumspiegel signifikant erniedrigt ist ( $p=0,0075$ ).

**Abbildung 5: Box-plot Diagramm zur Darstellung des Zusammenhangs zwischen der Ab- und Anwesenheit disseminierter Beteiligung des Knochenmarks und serologischem Hb-Wert. Bei disseminierter Beteiligung des Knochenmarks ist der Hb-Serumspiegel signifikant erniedrigt ( $p=0,0075$ ) [Bier et al., 2016].**

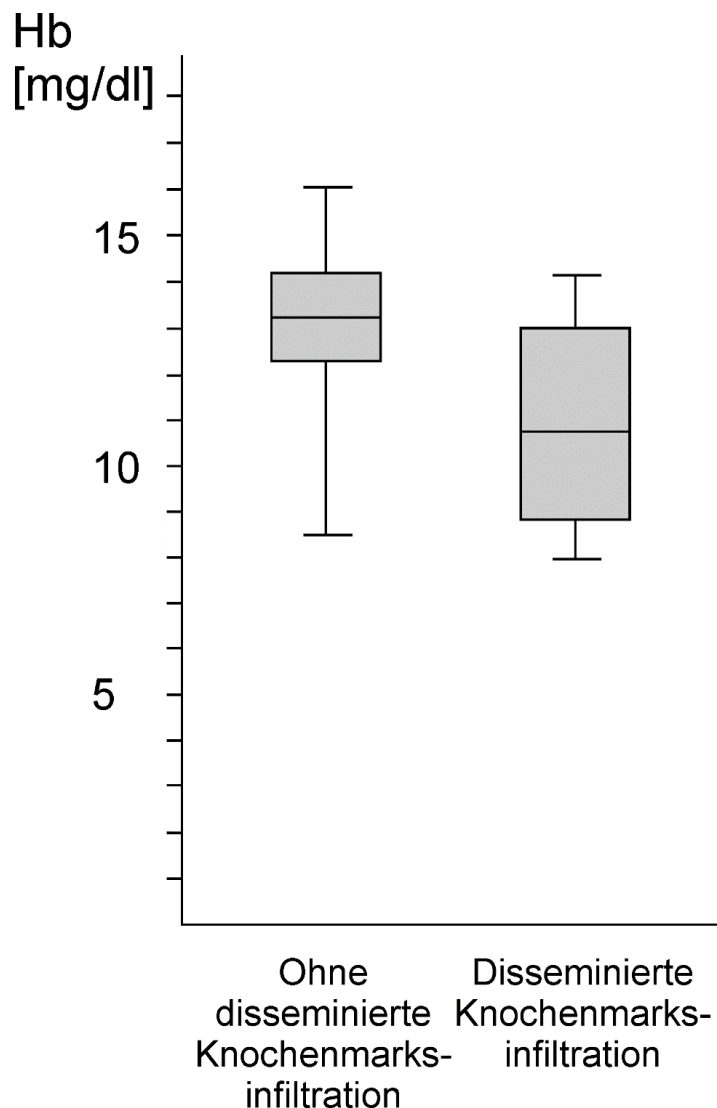
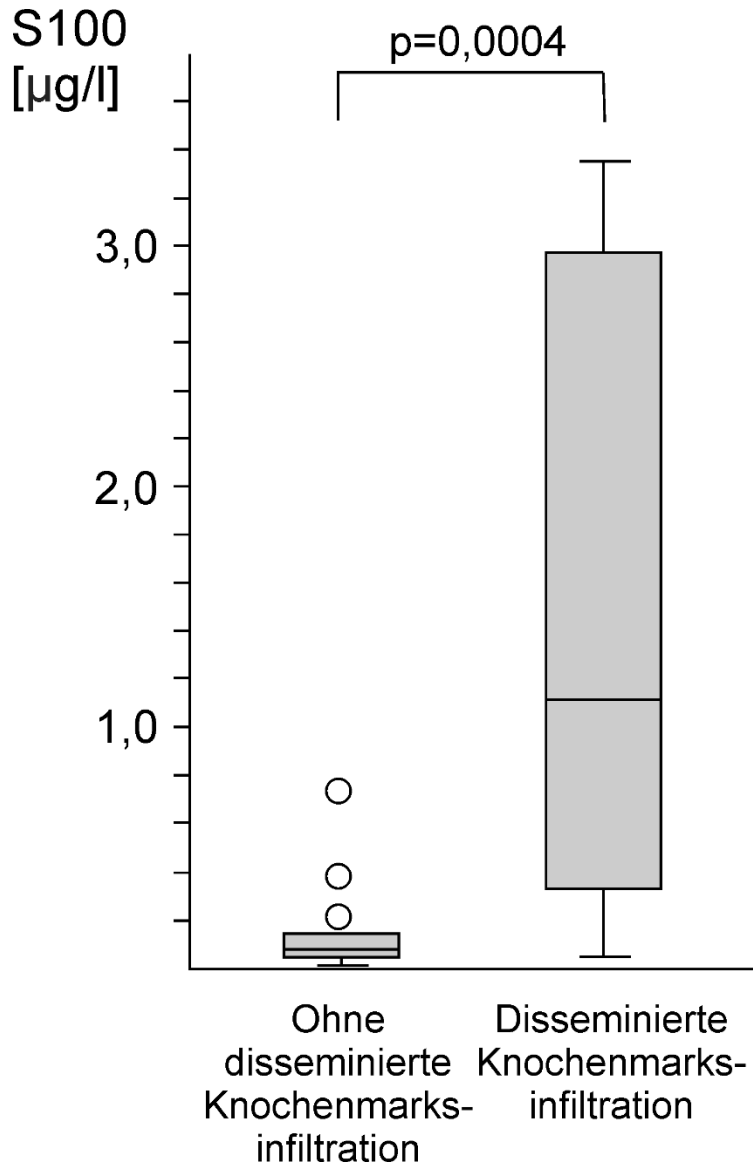
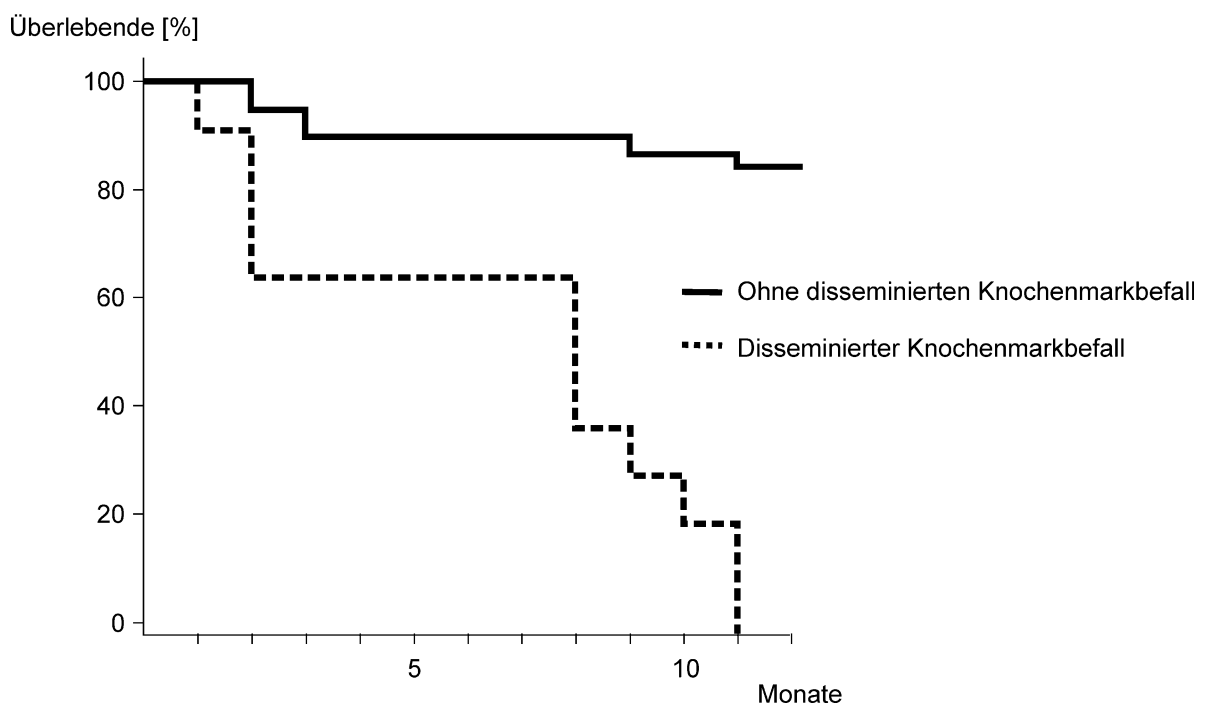


Abbildung 6: Box-plot Diagramm zur Darstellung des Zusammenhangs zwischen der Ab- und Anwesenheit disseminierter Beteiligung des Knochenmarks und S100-Serumspiegel. Bei disseminierter Beteiligung des Knochenmarks ist der S100-Serumspiegel signifikant erhöht ( $p=0,0004$ ) [Bier et al., 2016].



Wie Abbildung 7 zeigt, starben alle elf Patienten mit disseminierter Knochenmarkinfiltration innerhalb von einem Jahr nach der PET/CT-Bildaufnahme. Aus der Gruppe ohne disseminierte Knochenmarkbeteiligung starben weitere sechs Patienten, was 15,4% dieser Gruppe ausmacht, ebenfalls innerhalb des ersten Jahres nach der PET/CT Untersuchung.

**Abbildung 7: Kaplan-Meier-Überlebenskurve von Patienten mit und ohne disseminiertem Knochenmarkbefall. Die Kaplan-Meier-Kurve zeigt die Überlebenszeit von Patienten ohne (n=39; durchgezogene Linie) und mit (n=11; gestrichelte Linie) disseminiertem Knochenmarkbefall. Der Unterschied zwischen beiden Gruppen war statistisch signifikant (p<0,001) [Bier et al., 2016].**



Bei Fokussierung auf die sechs Fälle mit CT-diagnostischer Unterschätzung der medullären Beteiligung erkennt man ein deutlich höheres Level des S100-Serums mit einem Median von 1,18 µg / l (Bereich 0,065-39 µg / l) als bei Patienten ohne disseminierten Knochenmarkbefall mit einem Medianwert von 0,082 µg / l (Bereich 0,025-1,72 µg / l; p = 0,005). Außerdem wurde eine Tendenz zu niedrigeren Werten für den Hb-Wert mit einem Median von 11,5 mg / dl (Bereich 9,3-13,5 mg / dl) gegenüber 13,3 mg / dl (Bereich 8,6-16,1 mg / dl; p = 0,044) festgestellt. Die Thrombozytenzahl zeigte in diesen sechs Fällen keinen signifikanten Unterschied (p = 0,56).

## 4 DISKUSSION

Das maligne Melanom ist ein häufig vorkommender maligner Tumor mit stetig steigender Inzidenz, was verdeutlicht, dass neben der Melanomdiagnostik auch die Prävention von enormer Wichtigkeit ist. Zwar wird bereits von einer relativen Stabilisierung der Mortalitätsraten gesprochen und circa 70 % der Melanome bereits im frühen Tumorstadium I diagnostiziert, trotzdem wird sich erst in Zukunft zeigen, ob auch das 2008 eingeführte Hautkrebs-Screening die Mortalitätsraten weiter senken kann [Berking, 2005; Breitbart et al., 2012; Leitlinienprogramm Onkologie: Diagnostik, Therapie und Nachsorge des Melanoms, 2020]. Laut Daten des Robert-Koch Instituts lagen 2018 in Deutschland für Frauen die relative Fünfjahresüberlebensrate bei 95 %, die relative Zehnjahresüberlebensrate bei 94 %. Für Männer werden die relativen Fünf- und Zehnjahresüberlebensraten mit 93 % angegeben [Internetquelle 1]. Betrachtet man allerdings das Tumorstadium IV, so werden deutlich reduzierte Zweijahresüberlebensraten zwischen 40 und 18 % angegeben [Balch et al., 2009]. Bei fortgeschrittenem Tumorstadium metastasiert das maligne Melanom relativ häufig in Knochen sowie Knochenmark, wobei die ossäre Metastasierung dabei vorwiegend von osteolytischem Charakter ist [Potepan et al., 1994; Tsao et al., 2004]. Auch aufgrund seiner Häufigkeit und der osteolytischen Manifestation von Knochen- und Knochenmarkmetastasen bot sich das maligne Melanom für unsere Studie an.

Vergleicht man die <sup>18</sup>F-FDG PET/CT mit der kontrastmittelverstärkten CT mit einer jeweiligen Sensitivität von 97 versus 85 % und einer Spezifität von 93 versus 63 %, so ist die PET/CT der CT in der Diagnostik des metastasierenden Melanoms überlegen [Pfluger et al., 2011]. Die PET/CT spielt somit eine entscheidende Rolle beim initialen Staging und den Follow-up-Untersuchungen von malignen Melanomen, insbesondere für den Nachweis von Metastasen im Knochenmark, Weichgewebe, Lymphknoten und von viszerale Metastasen [Krug et al., 2008]. Bei vielen Melanompatienten wird jedoch die CT oder MRT trotz geringerer diagnostischer Aussagekraft für das initiale Staging und die Therapieüberwachung als Methode der Wahl genutzt [Hofmann et al., 2002; Xing

et al., 2011]. Dies geschieht unter anderem aufgrund von Zeit- und Kosteneffizienz sowie der besseren Verfügbarkeit. Die Entscheidung, ob die Untersuchung schließlich mit der CT oder PET/CT durchgeführt wird, ist somit nicht ausschließlich eine medizinische Fragestellung, es müssen ebenso wirtschaftliche und ökonomische Faktoren berücksichtigt werden.

In dieser Studie haben wir uns vorgenommen, die Verwendung von CT zum Nachweis von Knochen- und Knochenmarkmetastasen mit dem Goldstandard <sup>18</sup>F-FDG PET/CT zu vergleichen. Insbesondere fokussieren wir uns auf eine diffuse Knochenmarkinfiltration, welche auf Basis der Ergebnisse unserer Studie beim Staging mittels CT häufig unterschätzt oder sogar übersehen wurden. Die Unterschätzung des metastatischen Befalls von Knochen und Knochenmark kann unter Umständen zu fatalen Fehleinschätzungen hinsichtlich der Prognose und der daraus folgenden Therapieentscheidung führen. Dies wird in unserer Studie insbesondere durch die hohe Mortalität und kurze Überlebenszeit der „diffus“ betroffenen Patienten deutlich. Gerade zu diesem Kollektiv lagen bis zum Veröffentlichungszeitpunkt keine Studien vor, die sich mit der spezifischen Frage nach einem diffusen Knochenmarksbefall auseinandersetzten. Darüber hinaus kann eine disseminierte / diffuse Beteiligung des Knochenmarks ein sekundäres Knochenmarkversagen mit konsekutiver Aplasie oder Panzytopenie verursachen, was mit der Notwendigkeit einer spezifischen, immunprotektiven Therapie und Substitution der Blutbestandteile einhergeht.

Wir untersuchten zunächst die diagnostische Genauigkeit der Computertomographie für Knochen- und Knochenmarksläsionen: Im patientenbasierten Ansatz ergab die CT eine Sensitivität von 78,8 % und Spezifität von 82,4 %, während die läsionsbasierte Analyse eine geringere Sensitivität von 36,8 % bot. Obwohl die Rate bezüglich nicht erkannter osteolytischer Läsionen gering war, wurden sogar große medulläre Läsionen ohne begleitende Knochenzerstörung übersehen. Die ossäre Metastasierung stellt eine relativ späte Form der Metastasierung dar und geht oft mit anderen Fernmetastasen einher [Gómez-León et al., 2018; Lee, 1980]. Dies war auch in unserer Studienkohorte der Fall

und so war aufgrund von Metastasen in anderen, synchron betroffenen Organen durch die Detektion von Knochenmetastasen kein Up- oder Downstaging von M0 auf M1 oder umgekehrt induziert. Dennoch wurde in sechs Fällen das Ausmaß der Knochenmarkbeteiligung deutlich unterschätzt. Wurde in diesen Fällen von einer geringeren Erkrankung des Knochenmarks ausgegangen, könnte dies zu einer mangelhaften, nicht fokussierten Therapie geführt haben. So könnte beispielsweise durch eine Unterschätzung des metastatischen Befalls bei einem Patienten anstatt der indizierten Palliativtherapie ein kurativer Ansatz mit möglicherweise aussichtslosen Operationen verfolgt werden. Eine Studie von Forschner et al. unterstreicht die diagnostische Relevanz der PET/CT bezüglich des klinischen Managements bei Patienten mit fortgeschrittenem Melanom, bei denen eine radikale Metastasektomie geplant war. Durch eine zusätzliche PET/CT Untersuchung wurde bei 51 % der Studienkohorte eine wesentliche Änderung des Behandlungsplans veranlasst [Forschner et al., 2017]. Außerdem sind Patienten mit metastatischer Involvierung des Knochenmarks einem hohen Risiko für die Entwicklung einer tumorinduzierten oder therapiebedingten sekundären Aplasie mit hoher Letalität ausgesetzt. Dem Vorkommen von Aplasie bei Krebspatienten kann durch Stammzellentherapie entgegnet werden. Die sich daraus ergebenden Chancen und potenzielle Vorteile hinsichtlich Morbidität und Mortalität bei Patienten mit disseminierter Knochenmarkinfiltration aus malignen Melanomen sind Gegenstand weiterer Untersuchungen. Da diese Patienten, verglichen mit Patienten mit eingeschränkter Knochenmarkbeteiligung, eine schlechte Prognose mit signifikant kürzerer Überlebenszeit haben, ist es wichtig, diese Patienten zu identifizieren, damit eben jene weiteren therapeutischen Optionen in Betracht gezogen werden können. Zwar verstarben in unserer Studie alle Patienten mit disseminierter Infiltration des Knochenmarks innerhalb von einem Jahr nach deren Erkennung, auch wenn eine individuell angepasste Therapie eingeschlagen wurde und eine Reaktion darauf erfolgte. Allerdings sollte dies kein Hindernis sein, weitere Studien an diesem spezifischen Kollektiv durchzuführen, um perspektivisch eben doch eine Verlängerung der Überlebenszeit oder sogar Verbesserung der Mortalität zu erzielen.

Da bei Betrachtung der CT zumindest in unserer Arbeitsgruppe häufig die disseminierte Knochenmarkinfiltration nicht identifiziert werden konnte, scheint es in diesen Fällen nicht die Bildgebung der Wahl zu sein. Im Gegensatz dazu ist die PET/CT ein leistungsfähiges Hilfsmittel zum Erkennen einer disseminierten Knochenmarkinfiltration. Deshalb sollte bei klinischen Symptomen und Blutprobenergebnissen, welche vermuten lassen, dass das Knochenmark beteiligt ist und eine disseminierte Knochenmarkinfiltration vorliegt, eine PET/CT in Betracht gezogen werden. Erwartungsgemäß waren die meisten der übersehenen Knochenmarkläsionen in stark trabekulären Strukturen wie der Wirbelsäule, dem Becken und den Rippen, lokalisiert. In diesen Regionen ist der Großteil des hämatopoetischen roten Knochenmarks lokalisiert [Sambuceti et al., 2012]. Die Sensitivität der CT im Wirbelsäulenbereich wird mit 66 % bei einer Spezifität von beinahe 100 % angegeben [Buhmann Kirchhoff et al., 2009]. Unsere Ergebnisse legen nahe, dass diese Werte zumindest beim Malignen Melanom nach unten zu korrigieren sind. Ein Grund hierfür könnte sein, dass in der zitierten Studie die Computertomographie mit der MRT verglichen wurde, die selbst zwar eine hohe, vergleichend zur PET/CT aber dennoch leicht herabgesetzte Sensitivität aufweist. Anzumerken ist dabei auch, dass Buhmann Kirchhoff et al. eine läsionsbasierte Analyse durchführte. In unserer Studie wurden gerade einmal 22 % der Wirbelsäulenmetastasen korrekt identifiziert. Dass Knochenmarkläsionen in hoch trabekulären Strukturen schwerer zu detektieren sind ist darauf zurück zu führen, dass dichte trabekuläre Strukturen und partielle Volumeneffekte Knochenmarkmetastasen verdecken können. Vor allem im initialen Stadium einer Knochenmetastasierung kann durch Trabekularisierung und die komplexe Anatomie von Wirbelkörpern die Maskierung der im Knochenmark lokalisierten Metastasen bedingt sein. Hinzu kommt, dass bei fokaler oder disseminierter Knochenmarkinfiltration keine nachweisbare osteolytische Knochenzerstörung vorhanden sein muss [Aydin et al., 2005; Müller-Horvat et al., 2006]. Dabei ist auch die Computertomographie einer stetigen Verbesserung unterworfen und neue Methoden erlauben stellenweise eine verbesserte Diagnostik: Durch neue Methoden der CT-Nachbearbeitung, die durch eine so genannte curved planar reformation eine

aufgeklappte Darstellung der Rippen ermöglichen, lassen sich die Rippen leichter bewerten und verbessern die diagnostische Genauigkeit [Homann et al., 2015]. Hierdurch konnten stellenweise auch Knochenläsionen erkannt werden, die sogar der PET/CT entgangen waren. Auch andere neue vielversprechende CT-Techniken wie virtuelle Kalzium-Subtraktion durch Dual-Energy-CT, kann die diagnostische Sensitivität für den Nachweis disseminierter Knochenmarkbeteiligung verbessern [Thomas et al., 2015]. Für die Anwendung dieser Techniken werden jedoch weitere Nachweise benötigt.

In einem zweiten Schritt haben wir uns mit der Knochenmarksdichte des reduziert trabekularisierten Teils des Beckens und der langen Knochen befasst. Messungen der Hounsfield-Einheit wurden durchgeführt, um zu bewerten, ob eine quantitative Bewertung der Knochenmarksdichte helfen könnte, eine mögliche disseminierte Knochenmarkbeteiligung zu identifizieren, wie sie für die Erkennung von Knochenquetschungen bei sakralen Insuffizienzfrakturen gezeigt wurde [Henes et al., 2012]. Allerdings wurde nur im Knochenmark des Humerus der Unterschied der HU-Zahlen zwischen Patienten mit und ohne disseminierte Knochenmarkbeteiligung als statistisch signifikant angesehen. Es muss die Hypothese aufgestellt werden, dass mehrere Parameter wie zum Beispiel Alter, Geschlecht und Therapien die Knochen- und Knochenmark-HU-Werte in diesen Regionen beeinflussen. Dies impliziert, dass die Messung von Knochenmark-HU-Werten eine zusätzliche Hilfe sein kann, jedoch kann sie aufgrund der Interferenz mit anderen, die Knochenmarksdichte beeinflussende, Faktoren nicht als zuverlässiges diagnostisches Werkzeug gesehen werden. Weiterführend lässt sich jedoch diskutieren, ob sich durch weitere Verlaufskontrollen während der durchgeführten Therapie eine höhere Signifikanz ergeben hätte. In unserer Studie wurde eine einmalige Messung der Knochenmark-HU-Werte durchgeführt, da der Fokus nicht auf die Verlaufskontrolle, sondern auf der diagnostischen Genauigkeit im Rahmen der Erstdiagnostik lag. Die gesamten mittleren Werte der Knochenmarksdichte unserer Studie betragen  $-36,7 \pm 41,1$  HU für den Humerus,  $-13,06 \pm 38,2$  HU für den Femur und  $-28,99 \pm 41,51$  HU für den Sakralknochen. Bei Patienten mit einer durch die PET/CT diagnostizierten disseminierter Beteiligung des Knochenmarks konnten nur im Humerus



signifikant höhere HU-Werte gemessen werden (Median -13,6 vs. -44,5 HU;  $p = 0,04$ ), nicht jedoch im Femur (Median 0,25 vs. -22,4 HU;  $p = 0,06$ ) oder im Kreuzbein (Median -19,49 vs. -33,6 HU;  $p = 0,06$ ). In einer Studie von Bier et al. konnten signifikante Veränderungen der HU-Werte bei am multiplen Myelom erkrankten Patienten unter Therapie nachgewiesen werden. Durch wiederholte CT-Untersuchungen mit aufgeklappter Rippendarstellung ergab sich eine mittlere Differenz der jeweiligen Werte von  $27,99 \pm 19,71$  HU bei Patienten mit progressivem Krankheitsverlauf und bei Patienten mit Therapieansprechen –  $31,24 \pm 13,57$  HU. Die Unterschiede der Knochenmarkschwächung konnten in der aufgeklappten Rippendarstellung mit einer Sensitivität von 100% und einer Spezifität von 95,2% bei einem Cutoff-Differenzwert von sechs HU abgelesen werden [Bier et al., 2016]. Infolge dieser Ergebnisse könnte in Zukunft auch eine entsprechende Verlaufsstudie mit dem Fokus auf das Therapiemonitoring bei Melanompatienten interessant sein.

Um zu beurteilen, ob typische serologische Parameter auf eine Beteiligung des Knochenmarks bei Patienten mit malignen Melanomen hindeuten können, wurden das Serum-S100-Protein, Hämoglobin- und Thrombozytenspiegel mit dem Ausmaß der Knochenmarkbeteiligung korreliert. S100, als spezifischer und sensitiver Marker für die Krankheitsprogression bei Melanompatienten [Beyeler et al., 2006], war bei Patienten mit allen Arten von Metastasen signifikant erhöht. Die mittleren Hb-Werte von 10,8 mg / dl und 13,3 mg / dl bei Patienten mit vs. ohne disseminierter Knochenmarkinfiltration zeigen, dass die Hb-Zahl bei Patienten mit disseminierter Knochenmarkbeteiligung signifikant verringert war. Allerdings kann sich der Hämoglobinwert ebenso aufgrund verschiedener Umstände verändert haben und ist als unspezifisch anzusehen. Nichtsdestotrotz sollte ein Anstieg von S100 oder eine Abnahme des Hämoglobinspiegels ohne Korrelat in der CT-Bildgebung auf eine mögliche Infiltrierung des Knochenmarks hindeuten und weitere diagnostische Maßnahmen wie PET/CT oder MRT nach sich ziehen [Friedman und Wahl, 2004]. Die Thrombozytenzahl scheint in unserem Kollektiv kein Indikatorparameter zu sein. In unserer Studie wurde eine einmalige Bestimmung der Serumparameter durchgeführt, im Patientenkollektiv korrelierten die S100 Werte mit der Anwesenheit von Knochen- oder

Knochenmarkmetastasen und waren signifikant erhöht. Im Rahmen einer Verlaufskontrolle der eingeschlagenen Therapiemethode könnten die individuellen Schwankungen der Werte möglicherweise noch aussagekräftiger sein. Strobel et al. untersuchten, ob das S100b Protein zur Beurteilung des Therapieansprechens bei Patienten mit metastasierendem Melanom geeignet ist und führten dafür je eine Bestimmung vor und nach der Therapie durch. Es wurde gezeigt, dass bei einem Drittel der Patienten der S100 Wert nicht aussagekräftig war, da er stets im Normbereich lag. Bei den anderen beiden Dritteln stimmten die Erkenntnisse aus dem Follow-up PET/CT mit denen der Serumanalyse überein. Der Medianwert vor Therapiebeginn wurde mit 0,6 g / l (Mittelwert 1,7 g / l; Bereich 0,1–14,3 g / l) gemessen, während die zweite Messung einen Medianwert von 0,3 g / l (Mittelwert 0,96 g / l; Bereich 0,0–7,3 g / l) ergab [Strobel et al, 2007]. Der Fokus der genannten Studie lag nicht speziell auf Melanompatienten mit Knochen- und Knochenmarkinfiltration und lässt sich daher nur bedingt mit unseren Ergebnissen vergleichen. Verdeutlicht wird jedoch, dass sich Serumwerte alleine nicht zur Diagnostik von An- oder Abwesenheit von Knochenmetastasen oder zur Bewertung des Therapieerfolgs heranziehen lassen. Dennoch sollten sie als unterstützenden Parameter angesehen werden und bei Auffälligkeiten eine erweiterte Diagnostik wie PET/CT indizieren. Eine Labordiagnostik mit Erhebung des S100b Werts wird bereits bei Patienten mit Melanomdiagnose ab Stadium IB empfohlen [Leitlinienprogramm Onkologie: Diagnostik, Therapie und Nachsorge des Melanoms, 2020].

In Ermangelung operativer Optionen bei Patienten mit fortgeschrittenem malignem Melanom kann eine systemische Immuntherapie indiziert sein. Dieser patientenindividuelle Therapieentscheid sollte durch ein interdisziplinäres onkologisches Team gefällt werden [Garbe et al., 2016]. Laut einer 2015 von Iwona Lugowska veröffentlichten Studie könne bei einem BRAF-mutiertem Metastasierungstyp durch die kombinierte Medikamentengabe von Trametinib und Dabrafenib eine signifikante Verbesserung des Gesamtüberlebens sowie des progressionsfreien Überlebens erzielt werden. Diese Kombination aus einem MEK- und einem BRAF-Inhibitors führe zu einer Herauszögerung der Progression [Lugowska et al., 2015]. Die American Society of Clinical Oncology

bestätige den Gesamtüberlebensvorteil dieser Kombination um eine 29-prozentige Reduzierung des Sterberisikos [Long et al., 2015]. Des Weiteren könne bei Patienten mit metastasierendem Melanom durch eine kombinierte Therapie der Immuncheckpoint-Inhibitoren Nivolumab (PD-1) und Ipilimumab (CTLA-4) eine Verbesserung der Fünf-Jahres-Überlebensrate auf 52 % erzielt werden [Larkin et al., 2019]. Dass jedoch mit zunehmender Anzahl der metastatisch befallenen Organe und erhöhter Tumorlast ein geringerer Therapieerfolg einhergeht, verdeutlicht wie wichtig eine frühe Erkennung von Metastasen für die richtige Behandlungsauswahl ist [Long et al., 2016; Nakamura et al., 2016]. Trotz gewisser verzeichneter Fortschritte in der Therapie des malignen Melanoms in Stadium IV stellt es weiterhin ein Problem dar, dass für diese Patientengruppe noch keine spezifische, evidenzbasierte Therapie besteht [Weber et al., 2017].

Durch Untersuchungen mittels PET/CT kann die diagnostische Genauigkeit sowohl im initialen Staging als auch im Therapieverlauf deutlich erhöht werden. Follow-up-Bildgebungen von malignen Melanomen sind sowohl wichtig für die Beurteilung der Therapieantwort als auch für die Erkennung neuer Metastasen. Die standardisierte Bewertung des Therapieerfolges wird anhand von RECIST (Response Evaluation Criteria In Solid Tumors) definiert. Je nach Therapieantwort der Zielläsion erfolgt eine Differenzierung zwischen kompletter Remission, partieller Remission, Progression und stabiler Erkrankung. Die Klassifizierung erfolgt derzeit anhand der eindimensionalen Messung des Maximaldurchmessers der Läsion, allerdings wird eine dreidimensionale Größenmessung des Tumolvolumens diskutiert und erprobt [Karul, 2011]. Eine computergestützte Volumenbestimmung hat sich bisher nicht im klinischen Alltag etabliert [Levine et al., 2012]. Als Erweiterung von RECIST ist PERCIST (PET-Response Evaluation Criteria In Solid Tumors) zu nennen, wodurch zusätzliche Informationen über den Glukosestoffwechsel des tumorösen Gewebes gewonnen werden. Unter Berücksichtigung der metabolischen Prozesse des Tumors kann das Monitoring der Therapieantwort erweitert werden. PERCIST wird bereits im Rahmen der Tumornachsorge verschiedener Tumore eingesetzt, unter anderem bei Darmtumoren, Lymphomen und Melanomen [Buchmann et

al., 2008]. Wird ein Patient jedoch mit Immuntherapie behandelt besteht die Gefahr einer Missinterpretation im initialen Stadium der Therapieantwort. Durch einen frühen Einstrom von Immunzellen in das Tumorgewebe kann nach der Gabe von Ipilimumab vorerst eine Größenzunahme mit erhöhter metabolischer Aktivität entstehen. Die histologische Untersuchung der stoffwechselaktiven Läsionen zeigten, dass die aktiven Immunzellen eine hohe <sup>18</sup>F-FDG Aufnahme aufweisen, was als Pseudoprogression gilt und das Risiko einer falschen progressiven Einstufung birgt [Cho et al., 2017; Sachpekidis et al., 2014]. Dieser stimulierte Zustand kann bis zu 16 Wochen andauern und die Remission des Tumorgewebes bei erfolgreicher Therapie zeigt sich erst nach Abklingen der Immunreaktion. Durch spezielle immunbezogene Ansprechkriterien irRC (immune-related Response Criteria) soll die Therapieüberwachung des Malignen Melanoms verbessert werden. Es wurden zusätzliche Reaktionsmuster definiert und sowohl die prozentuale Veränderung der Tumorlast aller Läsionen als auch deren Tumorkinetik miteinbezogen. Analysen zeigten, dass in 9,7 % der mit Ipilimumab behandelten Patienten zwar vorerst eine Progression, nach Berücksichtigung der irRC eine Weiterführung der Therapie stattfand und schließlich eine Remission erreicht werden konnte [Wolchok et al., 2009]. Gegenätzlich zur Immuntherapie kann bei Therapie mit BRAF- oder MEK-Inhibitoren schneller eine metabolische Reaktion diagnostiziert werden [Sullivan und Flaherty, 2013]. Möglicherweise lässt sich durch <sup>18</sup>F-FDG PET/CT bereits frühzeitig eine Therapieresistenz erkennen und eine rechtzeitige Änderung des Therapieplans hin zu einer Immuntherapie ermöglichen [Bisschop et al., 2020]. Die aktuelle Studienlage ermöglicht derzeit keine evidenzbasierte Empfehlung zur Überwachung der Immuntherapie beim malignen Melanom durch PET/CT. Klar ist jedoch, dass nur ein frühzeitiges Erkennen der Therapieantwort eine adäquate Reaktion auf den Therapieerfolg oder – Misserfolg und eine individuell abgestimmte Behandlung des Patienten ermöglicht. Umso deutlicher wird, dass auch über die Primärdiagnostik hinaus der Einsatz von <sup>18</sup>F-FDG PET/CT in der Therapieüberwachung und zur frühzeitigen Evaluation nach Therapiebeginn mit Immun-Checkpoint- oder Kinase-Inhibitoren diskutiert werden muss [Bisschop et al., 2020].

Die neueste Entwicklung von zielgerichteten und immunbezogenen Therapien ermöglicht ein signifikant verbessertes Überleben auch bei Patienten mit fortgeschrittenen metastasierenden Melanomen. Gegenwärtig werden therapeutische Ansätze bei diesen Patienten bewertet, sind jedoch noch nicht etabliert. Sobald eine wirksame Behandlung für diese Patienten verfügbar ist, wird eine zuverlässige Detektion von disseminierter Knochenmarkinfiltration durch Bildgebung im initialen Staging oder Follow-up unverzichtbar sein. Dies kann durch kontrastmittelverstärkte CT nicht gewährleistet werden, weshalb der Einsatz von PET/CT zum Staging beim malignen Melanom gefördert werden sollte. Durch die Hervorhebung der radiologischen Gesichtspunkte hinsichtlich der ungenaueren Diagnostizierung von diffuser Knochenmarkinvolvierung soll erreicht werden, dass in Zukunft bei Verdacht auf Infiltration des Knochenmarks die PET/CT häufiger die Diagnostik der Wahl darstellt. Ein solcher Verdacht wäre beispielsweise durch Auffälligkeiten in der Labordiagnostik indiziert, da sowohl der Hämoglobinwert als auch der S100 Spiegel mit der An- oder Abwesenheit von Knochenmarkmetastasen korrelieren können.

Die Hybridsysteme gelten aufgrund ihrer Sensitivität als Goldstandard in der Diagnostik von Knochen- und Knochenmarkmetastasen [Evangelista et al., 2012]. Dennoch hat die PET/CT derzeit ihre Indikation, trotz ihrer Überlegenheit hinsichtlich der diagnostischen Genauigkeit gegenüber anderen schnittbildgebenden Verfahren, laut den aktuellen Leitlinien nur bei spezifischen, stadienabhängigen, onkologischen Fragestellungen oder als unterstützende Spezialuntersuchung [Boellaard et al., 2015; Xing et al., 2011]. Im klinischen Alltag überzeugt die CT durch eine hohe Verfügbarkeit, da sie die am meisten verbreitete Schnittbildtechnologie darstellt. Allein, dass die Anzahl der CT Untersuchungen in Deutschland von 2007 auf 2014 um 40% angestiegen ist, zeigt wie unabdingbar eine flächendeckende Präsenz von Computertomographen ist [Nekolla et al., 2017]. Des Weiteren wird für eine Untersuchung mittels CT im Vergleich zur PET/CT weniger Vorbereitungszeit benötigt, da die für den Traceruptake benötigte Zeit entfällt. Eine Untersuchung durch <sup>18</sup>F-FDG PET/CT benötigt neben der längeren Vorbereitungszeit auch einen erhöhten Aufwand, so sollte beispielsweise vor der Tracerapplikation eine

Kontrolle des Blutzuckerspiegels durchgeführt werden. Durch Ausschluss einer Hyperglykämie, die möglicherweise mit einer erniedrigten FDG-Aufnahme in den Tumor einhergehen kann, wird eine optimale Aufnahme der FDG angestrebt. Nach der Applikation sollte der Patient vermehrte muskuläre Aktivität vermeiden um die Traceraufnahme des Normalgewebes wie beispielsweise der Muskulatur zu reduzieren [Krause et al., 2007]. Auch die Untersuchungszeit durch CT verglichen mit PET/CT oder MRT ist deutlich kürzer. Insbesondere Patienten mit ossären Pathologien tolerieren häufig keine längeren Liegezeiten, da diese mit Schmerzen verbunden sein können. Hinsichtlich der Strahlenexposition lässt sich sagen, dass diese, bedingt durch die längere Untersuchungszeit, bei Untersuchungen mittels PET/CT höher sind, als bei CT. Konträr hierzu können bei PET Untersuchung, die mit einem niedrigdosierter („low dose“) CT kombiniert werden, geringere Strahlenbelastungen als bei kontrastmittelverstärkter CT erwirkt werden. Die Dosis bei <sup>18</sup>F-FDG PET/low dose-CT wird mit fünf bis 10 mSv, die bei kontrastmittelverstärkter CT mit 15 bis 20 mSv angegeben [Boellaard et al., 2015; Li et al., 2019; Smith-Bindman et al., 2019].

Eine erhöhte Strahlenbelastung fällt umso mehr ins Gewicht, da bei am malignen Melanom erkrankte Patienten mehrmals pro Jahr Follow-up Untersuchungen durchgeführt werden. Moderne Therapiekonzepte sehen kürzere Intervalle der einzelnen Therapiekontrollen vor, was bei jeweiliger Tracergabe zusätzlich zu einer erhöhten radioaktiven Belastung führen würde. Die Tatsache, dass alleine in den USA ungefähr 280.000 Erwachsene zum Zeitpunkt der Studie von Shuling Li mit Knochenmetastasen lebten und hierbei die wahre Anzahl wahrscheinlich noch unterschätzt wurde, verdeutlicht die enorme Häufigkeit notwendiger Untersuchungen [Li et al., 2008].

Hinsichtlich der höheren Liegezeit, welche eventuell schmerzbedingt vom Patienten nicht toleriert wird, kann die Einstellung des Untersuchungsbereichs diskutiert werden. Je nach Lokalisation des Primärtumors stellt sich die Frage ob eine Ganzkörperuntersuchung notwendig ist oder eine Untersuchung des Torsos, die die Regionen zwischen Schädelbasis und der Mitte des Oberschenkels beinhaltet, ausreichend ist. In Studien wird beschrieben, dass

Metastasen meist nur dann unterhalb der Oberschenkelmitte auftreten, wenn sich gleichzeitig andere Metastasen auch oberhalb der Oberschenkelmitte befinden, der Primärtumor sich an den unteren Extremitäten befindet oder ein klinischer Verdacht auf Metastasierung unterhalb der Oberschenkelmitte besteht [Davidson und Sundram, 2011; Niederkohr, 2007; Querellou, 2010]. Durch eine Verkürzung der Liegezeit würde sowohl eine patientenfreundlichere Untersuchung ermöglicht, als auch das Risiko von Bewegungsartefakten minimiert werden [Bisschop et al., 2020]. Somit muss abgewogen werden ob durch einen Ganzkörperscan ein signifikanter klinischer Nutzen entsteht und ob durch die Detektion zusätzlicher Metastasen bei diesen Patienten eine Anpassung des klinischen Managements erfolgen würde [Niederkohr, 2007].

In diversen Wirtschaftsmodellen wird die Kosteneffektivität der CT und <sup>18</sup>F-FDG PET/CT analysiert. Interessant wäre eine aktuelle Berechnung unter Berücksichtigung der sinkenden Kosten von <sup>18</sup>F-FDG PET/CT und ob durch ihre Anwendung die Anzahl zusätzlicher diagnostischer Untersuchungsverfahren verringern kann [Bisschop et al., 2020].

In der Diagnostik von Hirnmetastasen ist die PET/CT der MRT deutlich unterlegen. Diese Limitation der PET/CT ist unter anderem durch die hohe physiologische Glukoseaufnahme im nicht metastatischen Gewebe und die geringe räumliche Auflösung bedingt [Ludwig et al., 2002]. Aufgrund des häufigen Auftretens von zerebralen Metastasen beim fortgeschrittenen Melanom von bis zu 50 % ist eine zuverlässige Bildgebung mit guter Weichteilauflösung zur Erkennung der therapeutischen und prognostischen Konsequenzen unabdingbar [Bisschop et al., 2020; Davies et al., 2011]. Laut der Diagnostikleitlinie des malignen Melanoms wird eine Schädel MRT ab dem Stadium IIC empfohlen [Leitlinienprogramm Onkologie: Diagnostik, Therapie und Nachsorge des Melanoms, 2020].

Sowohl die Primärdiagnostik als auch die Kontrolle des Therapieerfolgs unterliegen stetigem Wandel durch neu oder weiter entwickelte Verfahren. Noch in den Sechzigerjahren basierte die klinische Diagnostik von malignen Melanomen auf Symptomen wie Blutung, Ulzeration oder Juckreiz des

Primärtumors. Durch diese sehr spät auftretenden Symptome wurden allerdings hauptsächlich Melanome in fortgeschrittenen Tumorstadien diagnostiziert. Durch den klinischen Algorithmus der ABCD-Regel konnte eine Sensibilität von 65 bis 80 %, allerdings bei geringer Spezifität, erzielt werden [Braun et al., 2004]. Betrachtet man allein diesen Fortschritt von damals bis heute, so wird deutlich wie wichtig die Evaluation moderner Diagnostikverfahren zur Erkennung deren Stärken und Schwächen ist. Als Teil dieser Entwicklung soll unsere Studie die Überlegenheit der <sup>18</sup>F-FDG PET/CT gegenüber der CT hinsichtlich der Detektion von Knochen- und Knochenmarkinfiltration beim malignen Melanom hervorheben.

#### **4.1 Limitationen und Ausblick**

Unsere Studie hat Einschränkungen. Erstens ist der retrospektive Charakter zu nennen. Zweitens ist die enthaltene Anzahl von Patienten mit  $n = 50$  vergleichsweise gering. Nichtsdestotrotz präsentiert unsere Studie nach unserer Kenntnis die erste größere Reihe von am malignen Melanom erkrankten Patienten mit dem seltenen Auftreten einer disseminierten Infiltrierung des Knochenmarks. Vor allem in Bezug auf die hohe Läsionszahl von Knochenläsionen kann die statistische Aussagekraft als zufriedenstellend angesehen werden und unterstreicht die klinische Bedeutung unserer Befunde. Des Weiteren wurde im Rahmen des von uns gewählten Konsensusverfahren keine Reliabilitätsanalyse mittels inter- oder intra-reader agreement durchgeführt. Die Bildauswertung im Konsensusverfahren bietet aber in der Regel die höchstmögliche diagnostische Genauigkeit und entspricht unserer Meinung nach am ehesten dem Vorgehen im klinischen Alltag. Möglicherweise wären die Ergebnisse unserer Studie durch eine Teilnahme mehrerer Radiologen an der Bildauswertung noch verdeutlicht worden. So könnte beispielsweise durch Berufsanfänger oder Radiologen mit fehlender Routine bezüglich der Detektion von Knochen- und Knochenmarkmetastasen eine noch geringere diagnostische Aussagekraft der CT resultieren, was die Einschränkungen der CT-Diagnostik untermauert. Allerdings sollte es im aktuellen klinischen Alltag Standard sein,



dass der klinische Verlauf Patienten mit Malignem Melanom im Rahmen einer interdisziplinären Fallkonferenz an spezialisierten Zentren beurteilt wird, womit sich diese Einschränkung weitgehend negiert.

Eine weitere Limitation der Studie ist die isolierte Betrachtung von Bilddaten ohne Vorlage von Voruntersuchungen oder klinischen beziehungsweise laborchemischen Parametern. Solche liegen im klinischen Alltag in der Regel vor, was die Diagnostik erleichtern kann. Da Ziel der Studie war, die diagnostische Genauigkeit der CT ohne diese zusätzlichen Informationen zu beurteilen, wurden diese allerdings bewusst vorenthalten.

Die Ergebnisse unserer Studie sind nicht nur auf das klinische Staging des malignen Melanoms anwendbar, sondern können darüber hinaus auch auf andere, in Knochen und Knochenmark metastasierende Tumore projiziert werden. So beruft sich die 2019 veröffentlichte S2k-Leitlinie Basalzellkarzinom der Haut – Teil 1: Epidemiologie, Genetik und Diagnostik auf die von uns aufgezeigten Limitationen der CT, genauer auf deren „eingeschränkte Aussagekraft hinsichtlich der intraossären Tumorausdehnung in spongiosen Knochen beziehungsweise Knochenmark“ [Lang et al., 2019].

Im Staging wird die MRT als strahlungsfreie Alternative zur Computertomographie immer attraktiver. Aufgrund technologischer Fortschritte sowohl bei der Hardware als auch bei den Sequenztechniken können Ganzkörperuntersuchungen mit verkürztem Zeitaufwand ermöglicht werden. Laut einer Studie von Herrmann et al. sei „das neuartige beschleunigte 20-minütige Ganzkörper Protokoll machbar [...] und [biete] eine hohe Bildqualität und diagnostische Sicherheit mit zuverlässiger Reproduzierbarkeit für die onkologische Follow-up Bildgebung [Herrmann et al., 2021].

In Zukunft wird sich zeigen, ob sich ein neues „Workhorse“ in der klinischen Diagnostik etablieren kann. Sicher ist jedenfalls, dass durch stetigen technischen und wissenschaftlichen Fortschritt immer neue Möglichkeiten generiert werden, deren Vor- und Nachteile es zu evaluieren gilt um einen sinnvollen Einsatz im klinischen Staging zu ermöglichen. Trotz besserer diagnostischer Genauigkeit ist

es dennoch unwahrscheinlich, dass die PET/CT die CT, weder in der Primärdiagnostik noch zur Kontrolle des Therapieverlaufs, in naher Zukunft ersetzen wird. Idealerweise ergänzen sich beide Verfahren an entscheidenden Stellen und können so durch eine individuelle Abwägung einen wirklichen Mehrwert in der Diagnostik des malignen Melanoms mit Knochen- und Knochenmarkinfiltration darstellen. Als charakteristische Beispiele, wann eine ergänzende Untersuchung mittels <sup>18</sup>F-FDG PET/CT in Betracht gezogen werden sollte, sind klinische Anzeichen einer Knochenmarkinfiltration sowie Auffälligkeiten in der Labordiagnostik hervorzuheben. Auch erhöhte Knochenmark-HU-Werte können vorsichtig und in Kombination anderer Parameter als Anzeichen einer Knochenmarkinfiltration gedeutet werden. Korrelieren diese Auffälligkeiten nicht mit dem bisherigen Befund oder treten etwa Veränderungen der Serumparameter im Rahmen der Therapieüberwachung auf, so sollte der reinen CT nicht vertraut und eine <sup>18</sup>F-FDG PET/CT Untersuchung zur Abklärung herangezogen werden.

## **5 ZUSAMMENFASSUNG**

Diese Studie vergleicht die diagnostischen Aussagewerte der CT mit der <sup>18</sup>F-FDG PET/CT bezüglich des Nachweises einer Knochenmarkinfiltration beim malignen Melanom.

Von fünfzig Patienten, mit einem Alter von  $61 \pm 15,12$  Jahren, die am malignen Melanom erkrankt waren, wurden sowohl Kontrastmittel verstärkte CT als auch PET/CT Untersuchungen durchgeführt. Diese Bilddatensätze wurden von zwei Radiologen gemeinsam auf Läsionen im Knochen und Knochenmark untersucht und legten den Schwerpunkt hierbei auf Läsionsort, -typ und -größe. Die PET/CT wurde als Referenzstandard verwendet um Sensitivität, Spezifität, positiven und negativen prädiktiven Wert zu ermitteln. Des Weiteren wurden der Serumhämoglobinspiegel, die Thrombozytenzahl und der Wert des Serumproteins S100 untersucht und mit der An- oder Abwesenheit von Knochenmarkmetastasen in Zusammenhang gebracht.

Laut der PET/CT als Referenzstandard wurden von 594 Knochen- und Knochenmarkläsionen 495 als bösartig angesehen. Die kontrastverstärkte CT ergab eine läsionsbasierte Sensitivität von 36,8 % und eine Spezifität von 87,9 %. Der positiv prädiktive Wert lag bei 93,8 %, der negative bei 21,8 %. Die patientenbasierte Sensitivität war 78,8 % und die Spezifität 82,4 %. Von den übersehenen Läsionen waren die meisten medullär (95,8 %). Eine disseminierte Beteiligung des Knochenmarks wurde als mehr als zehn Knochenmarkläsionen oder diffuse Infiltration eines ganzen Körpersegments definiert. Eine solche disseminierte Knochenmarkbeteiligung wurde in elf Fällen beschrieben, wovon sechs dieser Fälle im CT unterschätzt oder sogar vollständig übersehen wurden. Die Knochenmarkdichte im Falle einer disseminierten Knochenmarkinfiltration zeigte sich im Humerus signifikant erhöht ( $p = 0,04$ ), im Femur oder Kreuzbein jedoch nicht ( $p = 0,06$ ). Es ergab sich zwar kein isolierter Effekt von Knochenmetastasen auf S100-Serum- und Hämoglobinspiegel, dennoch zeigten beide bei Patienten mit disseminierter Knochenmarkbeteiligung eine signifikante Veränderung ( $p < 0,05$ ).

Auch wenn in dieser retrospektiven Studie eine verhältnismäßig kleine Gruppe an Probanden untersucht wurde, so verdeutlicht sie doch eine mögliche Korrelation zwischen Laborparametern und dem Vorhandensein von disseminierter Knochenmarkinfiltration von am malignen Melanom erkrankten Patienten. Des Weiteren zeigt diese Studie die Limitationen der CT-Bildgebung bezogen auf diffuse Knochenmarkläsionen auf und es lässt sich abschließend sagen, dass der diagnostische Wert der Computertomographie zum Nachweis von Knochenmarkmetastasen bei Patienten mit metastasierendem malignem Melanom, begrenzt ist. Besonders in Fällen mit disseminiertem Knochen- und Knochenmarkbeteiligung etwa 50 % der Fälle wurden übersehen oder unterschätzt.

Unter Betrachtung der Tatsache, dass in den kommenden Jahren eine zielgerichtete und aussichtsreiche Therapie für Patienten mit disseminierter Knochenmarkinfiltration zur Verfügung stehen könnte, ist die Detektion dieser Patienten unabdingbar um eine Verbesserung der Überlebensrate zu

CT Bildgebung von Knochen und Knochenmarkinfiltration bei malignem Melanom –  
Herausforderungen und Grenzen für klinisches Staging im Vergleich zu <sup>18</sup>F-FDG-PET/CT

ermöglichen. Nur durch eine optimale Diagnostik lässt sich ein läsionsorientierter und individuell optimierter Therapieansatz gewährleisten.

## 6 LITERATURVERZEICHNIS

- Alqathama A (2020) BRAF in malignant melanoma progression and metastasis: potentials and challenges. *Am J Cancer Res* 10(4):1103-1114.
- Althausen P, Althausen A, Jennings LC, Mankin HJ (1997) Prognostic factors and surgical treatment of osseous metastases secondary to renal cell carcinoma. *Cancer* 80:1103-1109.
- Ascierto PA, Marincola FM, Atkins MB (2015) What's new in melanoma? Combination! *J Transl Med.* 13:213.
- Aydin A, Yu JQ, Zhuang H, Alavi A (2005) Detection of bone marrow metastases by FDG-PET and missed by bone scintigraphy in widespread melanoma. *Clin Nucl Med.* 1030:606-7.
- Azzola MF, Shaw HM, Thompson JF, Soong SJ, Scolyer RA, Watson GF, Colman MH, Zhang y (2003) Tumor mitotic rate is a more powerful prognostic indicator than ulceration in patients with primary cutaneous melanoma: an analysis of 3661 patients from a single center. *Cancer* 97(6):1488-98.
- Bachelor MA, Bowden T (2004) UVA-mediated activation of signalling pathways involved in skin tumor promotion and progression. *Semin Cancer Biol* 14:131–138.
- Baena-Ocampo Ldel C, Ramirez-Perez E, Linares-Gonzalez LM, Delgado-Chavez R (2009) Epidemiology of bone tumors in Mexico City: retrospective clinicopathologic study of 566 patients at a referral institution. *Ann Diagn Pathol* 13:16-21.
- Bafounta ML, Beauchet A, Chagnon S, Saiag P (2004) Ultrasonography or palpation for detection of melanoma nodal invasion: a meta-analysis. *Lancet Oncol.* 5(11):673-80.
- Balch CM, Gershenwald JE, Soong SJ, Thompson JF, Atkins MB, Byrd DR, Buzaid AC, Cochran AJ, Coit DG, Ding S, Eggermont AM, Flaherty KT, Gimotty PA, Kirkwood JM, McMasters KM, Mihm Jr MC, Morton DL, Ross MI, Sober AJ, Sondak VK (2009) Final version of 2009 AJCC melanoma staging and classification. *J Clinical Oncol.* 27:6199-206.
- Barth A, Wanek LA, Morton DL (1995) Prognostic factors in 1,521 melanoma patients with distant metastases. *J Am Coll Surg.* 181:193-201.
- Ben-Haim S, Israel O (2009) Breast cancer: role of SPECT and PET in imaging bone metastases. *Semin Nucl Med* 39:408-415.
- Berking C (2005) Bedeutung von ultravioletter Strahlung beim malignen Melanom. *Hautarzt* 56:687-697.

- Beyeler M, Waldispuhl S, Strobel K, Joller-Jemelka HI, Burg G, Dummer R (2006) Detection of melanoma relapse: first comparative analysis on imaging techniques versus S100 protein. *Dermatology*. 213:187-91.
- Bier G, Hoffmann V, Kloth C, Othman AE, Eigentler T, Garbe C, La Fougère C, Pfannenbarg C, Nikolaou K, Klumpp B (2016) CT imaging of bone and bone marrow infiltration in malignant melanoma – Challenges and limitations for clinical staging in comparison to <sup>18</sup>F-FDG-PET/CT. *Eur J Radiol*.85(4):732-8. doi: 10.1016/j.ejrad.2016.01.012. Epub 2016 Jan 19.
- Bier G, Mustafa DF, Kloth C, Weisel K, Ditt H, Nikolaou K, Horger M (2016) Improved Follow-Up and Response Monitoring of Thoracic Cage Involvement in Multiple Myeloma Using a Novel CT Postprocessing Software: The Lessons We Learned. *AJR*. 206:57-63.
- Bisschop C, de Heer EC, Brouwers AH, Hospers GAP, Jalving M (2020) Rational use of <sup>18</sup>F-FDG PET/CT in patients with advanced cutaneous melanoma: A systematic review. *Critical Reviews in Oncology/Hematology* 153:103044.
- Blesch A, Bosserhoff AK, Apfel R, Behl C, Hessdoerfer B, Schmitt A, Jachimczak P, Lottspeich F, Buettner R, Bogdahn U (1994) Cloning of a novel malignant melanoma-derived growth-regulatory protein, MIA. *Cancer Res*. 54:5695-701.
- Blohm L (2003) *Kurzlehrbuch Radiologie* 3. Auflage Urban und Fischer bei Elsevier.
- Boellaard R, Delgado-Bolton R, Oyen WJ, Giammarile F, Tatsch K, Eschner W, Verzijlbergen FJ, Barrington SF, Pike LC, Weber WA, Stroobants S, Delbeke D, Donohoe KJ, Holbrook S, Graham MM, Testanera G, Hoekstra OS, Zijlstra J, Visser E, Hoekstra CJ, Pruim J, Willemsen A, Arends B, Kotzerke J, Bockisch A, Beyer T, Arturo Chiti A, Krause BJ (2015) FDG PET/CT: EANM procedure guidelines for tumour imaging: version 2.0. *Eur J Nucl Med Mol Imaging* 42:328-354.
- Bonaffini PA, Ippolito D, Casiraghi A, Besostri V, Franzesi CT, Sironi S (2015) Apparent diffusion coefficient maps integrated in whole-body MRI examination for the evaluation of tumor response to chemotherapy in patients with multiple myeloma. *Acad Radiol* 22:1163-1171.
- Boone JM, Chavez AE (1996) Comparison of x-ray cross sections for diagnostic and therapeutic medical physics. *Med Phys* 23:1997-2005.
- Bosserhoff AK, Golob M, Büttner R, Landthaler M, Hein R (1998) MIA (melanoma inhibitory activity). Biological functions and clinical relevance. *Hautarzt*. 49:762-9.

- Braeuer RR, Watson IR, Wu CJ, Mobley AK, Kamiya T, Shoshan E, Bar-Eli M (2014) Pigment Cell Melanoma Res. Why is melanoma so metastatic? Pigment Cell Melanoma Res. 27:19-36.
- Braun RP, French L, Saurat JH (2004) Das maligne Melanom State of the Art der Diagnostik. Onkologie 3:12-17.
- Braun-Falco O, Landthaler M, Hölzel D, Konz B, Schmoeckel C (1986) Therapie und Prognose maligner Melanome der Haut. Georg Thieme Verlag KG Stuttgart – New York.
- Breitbart EW, Waldmann A, Nolte S, Capellaro M, Greinert R, Volkmer B, Katalinic A (2012) Systematic skin cancer screening in Northern Germany. J Am Acad Dermatol, 2012. 66(2):201-11.
- Buchmann I, Ganten TM, Haberkorn U (2008) FDG-PET in der Diagnostik gastrointestinaler Tumoren. Zeitschrift für Gastroenterologie 46:367-375.
- Buhmann Kirchhoff S, Becker C, Duerr HR, Reiser M, Baur-Melnyk A (2009) Detection of osseous metastases of the spine: comparison of high resolution multi-detector-CT with MRI. Eur J Radiol. 69(3):567-73
- Cameron F, Whiteside G, Perry C (2011) Ipilimumab, First Global Approval. Drugs 71:1093-1104.
- Carlin BI, Andriole GL (2000) The natural history, skeletal complications, and management of bone metastases in patients with prostate carcinoma. Cancer 88:2989-2994.
- Charhon SA, Chapuy MC, Delvin EE, Valentin-Opran A, Edouard CM, Meunier PJ (1983) Histomorphometric analysis of sclerotic bone metastases from prostatic carcinoma special reference to osteomalacia. Cancer 51:918-924.
- Chen GL, Luo Y, Eriksson D, Meng X, Qian C, Bäuerle T, Chen XX, Schett G, Bozec A (2016) High fat diet increases melanoma cell growth in the bone marrow by inducing osteopontin and interleukin 6. Oncotarget. 7(18):26653-69.
- Cho SY, Lipson EJ, Im HJ, Rowe SP, Gonzalez EM, Blackford A, Chirindel A, Pardoll DM, Topalian SL, Wahl RL (2017) Prediction of Response to Immune Checkpoint Inhibitor Therapy Using Early-Time-Point <sup>18</sup>F-FDG PET/CT Imaging in Patients with Advanced Melanoma. Journal of Nuclear Medicine 58(9):1421-1428.
- Chudnovsy Y, Khavari PA, Adams AE (2005) Melanoma genetics and the development of rational therapeutics. J Clin Invest 115:813-824.
- Curry TS, Dowdey JE, Murry RC, Christensen EE (1990) Christensen's physics of diagnostic radiology, 4th edn., Philadelphia.

- Davidson J und Sundram F (2011) Response to the paper entitled clinical and therapeutic impact of <sup>18</sup>F-FDG PET/CT whole-body acquisition including lower limbs in patients with malignant melanoma. *Nuclear Medicine Communications* 32(6):544-545.
- Davies H, Bignell GR, Cox C, Stephens P, Edkins S, Clegg S, Teague J, Woffendin H, Garnett MJ, Bottomley W, Davis N, Dicks E, Ewing R, Floyd Y, Gray K, Hall S, Hawes R, Hughes J, Kosmidou V, Menzies A, Mould C, Parker A, Stevens C, Watt S, Hooper S, Wilson R, Jayatilake H, Gusterson BA, Cooper C, Shipley J, Hargrave D, Pritchard-Jones K, Maitland N, Chenevix-Trench G, Riggins GJ, Bigner DD, Palmieri G, Cossu A, Flanagan A, Nicholson A, Ho JWC, Leung SY, Yuen ST, Weber BL, Seigler HF, Darrow TL, Paterson H, Marais R, Marshall CJ, Wooster R, Stratton MR, Futreal PA (2002) Mutations of the BRAF gene in human cancer. *Nature* 417(6892):949-954.
- Davies MA, Liu P, McIntyre S, Kim KB, Papadopoulos N, Hwu WJ, Hwu P, Bedikian A (2011) Prognostic factors for survival in melanoma patients with brain metastases. *Cancer* 117(8):1687-1696.
- Dendy PP, Heaton B (1999) *Physics for diagnostic radiology*, 2nd edn. Institute of Physics Pub., Bristol; Philadelphia.
- Deutsches Elektronen-Synchrotron (2000) *Wissenschaftlicher Jahresbericht*.
- Dietz UH, Sandell LJ (1996) Cloning of a retinoic acid-sensitive mRNA expressed in cartilage and during chondrogenesis. *J Biol Chem.* 271:3311-6.
- Doucette CR, Horowitz MC, Berry R, MacDougald OA, Anunciado-Koza R, Koza RA, Rosen CJ (2015) A high fat diet increases bone marrow adipose tissue (MAT) but does not alter trabecular or cortical bone mass in C57BL/6 J mice. *J Cell Physiol.* 230:2032-2037.
- Edge SB (2010) *AJCC cancer staging manual*, 7th edn. Springer Verlag, New York.
- Evangelista L, Panunzio A, Polverosi R, Ferretti A, Chondrogiannis S, Pomerri F, Rubello D, Muzzio PC (2012) Early bone marrow metastasis detection: the additional value of FDG-PET/CT vs. CT imaging. *Biomed Pharmacother* 66:448-453.
- Fogarty GB, Tartaglia C (2006) The utility of magnetic resonance imaging in the detection of brain metastases in the staging of cutaneous melanoma. *Clin Oncol (R Coll Radiol)*. 18(4):360-2.
- Fon GT, Wong W, Gold RH, Kaiser LR (1981) Skeletal metastases of melanoma: radiographic, scintigraphic and clinical review. *Am J Roentgenol.* 137:103-108.
- Forschner A, Olthof SC, Gückel B, Martus P, Vach W, la Fougère C, Nikolaou K, Keim U, Eigentler TK, Garbe C, Pfannenbergl C (2017) Impact of <sup>18</sup>F-



FDG-PET/CT on surgical management in patients with advanced melanoma: an outcome based analysis. *European Journal of Nuclear Medicine and Molecular Imaging* 44:1312-1318.

Franchi A (2012) Epidemiology and classification of bone tumors. *Clin Cases Miner Bone Metab* 9:92-95.

Francken AB, Accortt NA, Shaw HM, Colman MH, Wiener M, Soong SJ, Hoekstra HJ, Thompson JF (2008) Follow-up schedules after treatment for malignant melanoma. *Br J Surg.* 95(11):1401-7.

Friedman KP, Wahl RL (2004) Clinical use of positron emission tomography in the management of cutaneous melanoma. *Semin Nucl Med.* 34:242-53.

Garbe C, Peris K, Hauschild A, Saiag P, Middleton M, Bastholt L, Grob JJ, Malvehy J, Newton-Bishop J, Stratigos AJ, Pehamberger H, Eggermont AM (2016) Diagnosis and treatment of melanoma. European consensus-based interdisciplinary guideline – Update 2016. *Er J Cancer.* 63:201-17.

Garland CF, Garland FC, Gorham ED (2003) Epidemiologic evidence for different roles of ultraviolet A and B radiation in melanoma mortality rates. *Ann Epidemiol* 13:395-404.

Gershenwald JE, Scolyer RA, Hess KR, Sondak VK, Long GV, Ross MI, Lazar AJ, Faries MB, Kirkwood JM, McArthur GA, Haydu LE, Eggermont AMM, Flaherty KT, Balch CM, Thompson JF, for members of the American Joint Committee on Cancer Melanoma Expert Panel and the International Melanoma Database and Discovery Platform (2017) Melanoma staging: Evidence-based changes in the American Joint Committee on Cancer eighth edition cancer staging manual. *CA: A Cancer Journal for linicans* 67:472-492.

Gilchrest BA, Eller MS, Geller AC, Yaar M (1999) The pathogenesis of melanoma induced by ultraviolet radiation. *N Engl J Med* 340:1341-1348.

Giles SL, deSouza NM, Collins DJ, Morgan VA, West S, Davies FE, Morgan GJ, Messiou C (2015) Assessing myeloma bone disease with whole-body diffusion-weighted imaging: comparison with x-ray skeletal survey by region and relationship with laboratory estimates of disease burden. *Clin Radiol* 70:614-621.

Glasser O (1995) Wilhelm Conrad Röntgen und die Geschichte der Röntgenstrahlen 3. Erweiterte Auflage. Springer Verlag.

Gokaslan ZL, Aladag MA, Ellerhorst JA (2000) Melanoma metastatic to the spine: a review of 133 cases. *Melanoma Res.* 10:78-80.

Gómez-León N, Pacheco-Barcia V, Ballesteros AI, Fraga J, Colomer R, Frieria A (2018) Skeletal muscle and solitary bone metastases from malignant melanoma: multimodality imaging and oncological. *Melanoma Res.* 28(6):562-570.

- Goodsitt MM, Shenoy A, Shen J, Howard D, Schipper MJ, Wilderman S, Christodoulou E, Chun SY, Dewaraja YK (2014) Evaluation of dual energy quantitative CT for determining the spatial distributions of red marrow and bone for dosimetry in internal emitter radiation therapy. *Medical Physics* 41(05):051901.
- Gown AM, Vogel AM, Hoak D, Gough F, McNutt MA (1986) Monoclonal antibodies specific for melanocytic tumors distinguish subpopulations of melanocytes. *Am J Pathol.* 123(2):195-203.
- Grover SB, Dhar A (2000) Imaging spectrum in sclerotic myelomas: an experience of three cases. *Eur Radiol* 10:1828-1831.
- Guo HB, Stoffel-Wagner B, Bierwirth T, Mezger J, Klingmuller D (1995) Clinical significance of serum S100 in metastatic malignant melanoma. *Eur J Cancer.* 31:1898-902.
- Hafner J, Hess Schmid M, Kempf W, Burg G, Künzi W, Meuli-Simmen C, Neff P, Meyer V, Mihic D, Garzoli E, Jungius KP, Seifert B, Dummer R, Steinert H (2004) Baseline staging in cutaneous malignant melanoma. *Br J Dermatol.* 150(4):677-86.
- Hanoun M, Zhang D, Mizoguchi T, Pinha S, Pierce H, Kunisaki Y, Lacombe J, Armstrong SA, Dührsen U, Frenette PS (2014) Acute myelogenous leukemia-induced sympathetic neuropathy promotes malignancy in an altered hematopoietic stem cell niche. *Cell Stem Cell.* 15:365-375.
- Hardaway AL, Herroon MK, Rajagurubandara E, Podgorski I (2015) Marrow adipocyte-derived CXCL1 and CXCL2 contribute to osteolysis in metastatic prostate cancer. *Clin Exp Metastasis.* 32:353-368.
- Harpio R, Einarsson R (2004) *Clin Biochem.* S100 proteins as cancer biomarkers with focus on S100B in malignant melanoma 37(7):512-8.
- Hein R, Bosserhoff A, Ring J (2006) *Dtsch Arztebl.* 103(14): A 943-8.
- Henes FO, Groth M, Bley TA, Regier M, Nuchtern JV, Ittrich H, Treszl A, Adam G, Bannas P (2012) Quantitative assessment of bone marrow attenuation values at MDCT: an objective tool for the detection of bone bruise related to occult sacral insufficiency fractures. *Eur Radiol.* 22:2229-36.
- Henson RA (1981) Neuromuscular disorders associated with malignant disease. *Disord Voluntary Muscle.* 710-724.
- Herlyn M, Berking C, Li G, Satyamoorthy K (2000) Lessons from melanocyte development for understanding the biological events in naevus and melanoma formation. *Melanoma Res* 10:1–10.
- Herrmann J, Afat S, Brendlin A, Chaika M, Lingg A, Othman AE (2021) Clinical Evaluation of an Abbreviated Contrast-Enhanced Whole-Body MRI for Oncologic Follow-Up Imaging. *Diagnostics (Basel)* 16;11:2368.

- Herroon MK, Rajagurubandara E, Hardaway AL, Powell K, Turchick A, Feldmann D, Podgorski I (2013) Bone marrow adipocytes promote tumor growth in bone via FABP4-dependent mechanisms. *Oncotarget*. 4:2108-2123.
- Hofmann PC (2018) Nutzung von Dual-Energy Computertomographie zur Bestimmung von Knochenmineraldichte unter Verwendung einer 3-Material-Zerlegung. Medizinische Dissertation, Universität Marburg.
- Hofmann U, Szedlak M, Rittgen W, Jung EG, Schadendorf D (2002) Primary staging and follow-up in melanoma patients--monocenter evaluation of methods, costs and patient survival. *Br J Cancer*. 87:151-7.
- Homann G, Mustafa DF, Ditt H, Spengler W, Kopp HG, Nikolaou K (2015) Improved detection of bone metastases from lung cancer in the thoracic cage using 5- and 1-mm axial images versus a new CT software generating rib unfolding images: comparison with standard 18F-FDG-PET/CT. *Acad Radiol*. 22:505-12.
- Hounsfield GN (1980) Computed medical imaging. *Science* 210:22-28.
- Hung GY, Horng JL, Yen HJ, Yen CC, Chen WM, Chen PCH, Wu HTH, Chiou HJ (2014) Incidence patterns of primary bone cancer in taiwan (2003-2010): a population-based study. *Ann Surg Oncol* 21:2490-2498.
- Hunger RE, Seyed Jafari SM, Angermeier S, Shafiqi M (2014) Excision of fascia in melanoma thicker than 2 mm: no evidence for improved clinical outcome. *Br J Dermatol*. 171(6):1391-6.
- Jhappan C, Noonan FP, Merlino G (2003) Ultraviolet radiation and cutaneous malignant melanoma. *Oncogene* 22:3099-3112.
- Jimenez-Reguena F, Delgado-Bolton C, Fernández-Pérez C, Gambhir SS, Schwimmer J, Pérez-Vázquez JM, Carreras-Delgado JL (2010) Meta-analysis of the performance of (18)F-FDG PET in cutaneous melanoma. *Eur J Nucl Med Mol Imaging*. 37(2):284-300.
- Johnson TR, Krauss B, Sedlmair M, Grasmuck M, Bruder H, Morhard D, Fink C, Weckbach S, Lenhard M, Schmidt B, Flohr T, Reiser MF, Becker CR (2007) Material differentiation by dual energy CT: initial experience. *Eur Radiol* 17:1510-1517.
- Justesen J, Stenderup K, Ebbesen EN, Mosekilde L, Steiniche T, Kassem M (2001) Adipocyte tissue volume in bone marrow is increased with aging and in patients with osteoporosis. *Biogerontology* 2:165-171.
- Karul M (2011) RECIST ist einfach- mit RECIST zu arbeiten jedoch nicht! *Radiologe* 51:653.
- Kashani-Sabet M, Sagebiel RW, Ferreira CMM, Nosrati M, Miller JR (2001) Vascular involvement in the prognosis of primary cutaneous melanoma. *Arch Dermatol*. 137(9):1169-73.

- Kauffmann G, Sauer R, Weber W (2011) Radiologie. Bildgebende Verfahren, Strahlentherapie, Nuklearmedizin und Strahlenschutz. 4. Auflage urban und Fischer Verlag / Elsevier GmbH.
- Keung EZ und Gershenwald JE (2018) The eighth edition American Joint Committee on Cancer (AJCC) melanoma staging system: implications for melanoma treatment and care. 18(8):775-784.
- Kinner S, Veit P, Lauenstein TC, Bockisch A, Antoch G (2007) Wasser-äquivalente orale Kontrastmittel im PET/CT: Macht eine kleine Menge Barium den Unterschied aus? RöFo. doi: 10.1055/s-2007-977215.
- Krause BJ, Beyer T, Bockisch A, Delbeke D, Kotzerke J, Minkov V, Reiser M, Willich N (2007) Leitlinien FDG-PET/CT in der Onkologie. Nuklearmedizin. 46:291-301.
- Krug B, Crott R, Lonneux M, Baurain JF, Pirson AS, Borght TV (2008) Role of PET in the Initial Staging of Cutaneous Malignant Melanoma: Systematic Review. Radiology. 249(3):836-844.
- Krug B, Pirson AS, Crott R, Borght TV (2010) The diagnostic accuracy of 18F-FDG PET in cutaneous malignant melanoma. Eur J Nucl Med Mol Imaging. 37(7):1434-5; author reply 1436-7.
- Lang BM, Balermipas P, Bauer A, Blum A, Brölsch GF, Dirschka T, Follmann M, Frank J, Frerich B, Fritz K, Hauschild A, Heindl LM, Howaldt HP, Ihrler S, Kakkassery V, Klumpp B, Krause-Bergmann A, Löser C, Meissner M, Sachse MM, Schlaak M, Schön MP, Tischendorf L, Tronnier M, Vordermark D, Welzel J, Weichenthal M, Wiegand S, Kaufmann R, Grabbe S (2019) S2k-Leitlinie Basalzellkarzinom der Haut - Teil 1: Epidemiologie, Genetik und Diagnostik. J Dtsch Dermatol Ges. 17(1):94-104.
- Larkin J, Chiarion-Sileni V, Gonzalez R, Grob JJ, Rutkowski P, Lao CD, Cowey CL, Schadendorf D, Wagstaff J, Dummer R, Ferrucci PF, Smylie M, Hogg D, Hill A, Márquez-Rodas I, Haanem J, Guidoboni M, Maio M, Schöffski P, Carlino MS, Lebbé C, McArthur G, Ascierto PA, Daniels GA, Long GV, Bastholt L, Rizzo JI, Balogh A, Moshyk A, Hodi FS, Wolchok JD (2019) Five-Year Survival with Combined Nivolumab and Ipilimumab in Advanced Melanoma. N engl J Med 381:1553-46.
- Latifoltojar A, Hall-Craggs M, Rabin N, Popat R, Bainbridge A, Dikaios N, Sokolska M, Rismani A, D'Sa S, Punwani S, Yong K (2017) Whole body magnetic resonance imaging in newly diagnosed multiple myeloma: early changes in lesional signal fat fraction predict disease response. Br J Haematol 176:222-233.
- Lee YT (1980) Malignant melanoma: patterns of metastasis. CA Cancer J Clin. 30:137-141.

- Leiter U, Buettner PG, Eigentler TK, Bröcker EB, Voit C, Gollnick H, Marsch W, Wollina U, Meier F, Garbe C (2012) Hazard rates for recurrent and secondary cutaneous melanoma: an analysis of 33,384 patients in the German Central Malignant Melanoma Registry. *J Am Acad Dermatol*. 66(1):37-45.
- Leitlinienprogramm Onkologie (Deutsche Krebsgesellschaft, Deutsche Krebshilfe, AWMF): Diagnostik, Therapie und Nachsorge des Melanoms, Langversion 3.3, 2020, AWMF Registernummer: 032/024OL.
- Lell MM, Wildberger JE, Alkadhi H, Damilakis J, Kachelriess M (2015) Evolution in Computed Tomography: The Battle for Speed and Dose. *Invest Radiol* 50:629-644.
- Leng S, Bruesewitz M, Tao S, Rajendran K, Halaweish AF, Campeau NG, Fletcher JG, McCollough CH (2019) Photon-counting Detector CT: System Design and Clinical Applications of an Emerging Technology.
- Leng S, Bruesewitz M, Tao S, Rajendran K, Halaweish AF, Campeau NG, Fletcher JG, McCollough CH (2019) Photon-counting Detector CT: System Design and Clinical Applications of an Emerging Technology. *Radiographics*. 39(3):729-743.
- Levine ZH, Pintar AL, Hagedorn JG, Fenimore CP, Heussel CP (2012) Uncertainties in RECIST as a measure of volume for lung nodules and liver tumors. *Medical physics* 39:2626-2637.
- Li B, Toth TL, Hsieh J, Tang X (2012) Simulation and analysis of image quality impacts from single source, ultra-wide coverage CT scanner. *J Xray Sci Technol* 20:395-404.
- Li S, Peng Y, Weinhandl ED, Blaes AH, Cetin K, Chia VM, Stryker S, Pinzone JJ, Acquavella JF, Arneson TJ (2012) Estimated number of prevalent cases of metastatic bone disease in the US adult population. *Clin Epidemiol* 4:87-93.
- Li Y, Jiang L, Wang H, Cai H, Xiang Y, Li L (2019) Effective radiation dose of <sup>18</sup>F-FDG PET/CT: how much does diagnostic CT contribute? *Radiation Protection Dosimetry* 187(2):183-190.
- Lodwick GS, Wilson AJ, Farrell C, Virtama P, Dittrich F (1980) Determining growth rates of focal lesions of bone from radiographs. *Radiology* 134:577-583.
- Lohmann M (2021) Laborwerte verstehen. Kompakt – Ratgeber: Blut-, Urin- und Stuhlanalysen – Normalwerte im Überblick – Fachbegriffe und wichtige Abkürzungen. 7. Auflage. Mankau Verlag.
- Long GV, Grob JJ, Nathan P, Ribas A, Robert C, Schadendorf D, Lane SR, Mak C, Legenne P, Flaherty KT, Davies MA (2016) Factors predictive of response, disease progression, and overall survival after dabrafenib and

trametinib combination treatment: a pooled analysis of individual patient data from randomized trials. *The Lancet* 17:1743-1754.

- Long GV, Stroyakovskiy D, Gogas H, Levchenko E, Braud F, Larkin J, Garbe C, Jouary T, Hauschild A, Grob J, Chiarion-Sileni V, Lebbé C, Mandalà M, Millward M, Arance A, Bondarenko I, Haanen J, Hansson J, Utikal J, Ferraresi V, Kovalenko N, Mohr P, Probachaj V, Schandorf D, Nathan P, Robert C, Ribas A, Demarini D, Irani J, Swann S, Legos J, Jin F, Mookerjee B, Flaherty K (2015) Dabrafenib and trametinib versus dabrafenib and placebo for Val600 BRAF-mutant melanoma: a multicentre, double-blind, phase 3 randomised controlled trial. *The Lancet* 444-451.
- Ludwig V, Komori T, Kolb D, Martin WH, Sandler MP, Delbeke D (2002) Cerebral Lesions Incidentally Detected on 2-Deoxy-2-[<sup>18</sup>F]Fluoro-D-Glucose Positron Emission Tomography Images of Patients Evaluated for Body Malignancies. *Molecular Imaging & Biology* 4(5):359-362.
- Lugowska I, Kosela-Paterczyk H, Kozak K, Rutkowski P (2015) Trametinib: a MEK inhibitor for management of metastatic melanoma. 8:2251-2259.
- Luo Y, Chen GL, Hannemann N, Ipseiz N, Krönke G, Bäuerle T, Munos L, Wirtz S, Schett G, Bozec A (2015) Microbiota from obese mice regulate hematopoietic stem cell differentiation by altering the bone niche. *Cell Metab* 22:886-894.
- Manders K, van de Poll-Franse LV, Creemers GJ, Vreugdenhil G, van der Sangen MJC, Nieuwenhuijzen GAP, Roumen RMH, Voogd AC (2006) Clinical management of women with metastatic breast cancer: a descriptive study according to age group. *BMC Cancer*. 6:179.
- McLeod M, Choudhary S, Giannakakis G, Nouri K (2011) Surgical treatments for lentigo maligna: a review. *Dermatol Surg*. 37(9):1210-28.
- Möhrle M, Schippert W, Garbe C, Rassner G, Röcken M, Breuninger H (2003) Prognostic parameters and surgical strategies for facial melanomas. *J Dtsch Dermatol Ges*. 1(6):457-63.
- Moser JB, Sheard SL, Edyvean S, Vlahos I (2017) Radiation dose-reduction strategies in thoracic CT. *Clin Radiol*. 10:1016.
- Müller-Horvat C, Radny P, Eigentler TK, Schafer J, Pfannenberger C, Horger M, Khorchidi S, Nägele T, Garbe C, Claussen CD, Schlemmer HP (2006) Prospective comparison of the impact on treatment decisions of whole-body magnetic 19 resonance imaging and computed tomography in patients with metastatic malignant melanoma. *Eur J Cancer*. 42:342-50.
- Nakamura Y, Kitano S, Takahashi A, Tsutsumida A, Namikawa K, Tanese K, Abe T, Funakshi T, Yamamoto N, Amagai M, Yamazaki N (2016) Nivolumab for advanced melanoma: pretreatment prognostic factors and early outcome markers during therapy. *Oncotarget* 7(47):77404-77415.

- Naveiras O, Nardi V, Wenzel PL, Hauschka PV, Fahey F, Daley GQ (2009) Bone-marrow adipocytes as negative regulators of the haematopoietic microenvironment. *Nature*. 460:259-263.
- Nekolla EA, Schegerer AA, Griebel J, Brix G (2017) Häufigkeit und Dosis diagnostischer und interventioneller Röntgenanwendungen. Trends zwischen 2007 und 2014. *Der Radiologe* 57:555-562.
- Nelson JB, Hedican SP, George DJ, Reddi AH, Piantadosi S, Eisenberger MA, Simons JW (1995) Identification of endothelin-1 in the pathophysiology of metastatic adenocarcinoma of the prostate. *Nat Med* 1:944-949.
- Ng JC, Swain S, Dowling JP, Wolfe R, Simpson P, Kelly JW (2010) The impact of partial biopsy on histopathologic diagnosis of cutaneous melanoma: experience of an Australian tertiary referral service. *Arch Dermatol*. 146(3):234-9.
- Nguyen DX, Bos PD, Massague J (2009) Metastasis: from dissemination to organ-specific colonization. *Nat Rev Cancer* 9:274-284.
- Nguyen DX, Massague J (2007) Genetic determinants of cancer metastasis. *Nat Rev Genet* 8:341-352.
- Niederkoher R, Rosenberg J, Shabo G, Quon A (2007) Clinical value of including the head and lower extremities in <sup>18</sup>F-FDG PET/CT imaging for patients with malignant melanoma. *Nuclear Medicine Communications* 28(9):688-695.
- Nieman KM, Kenny HA, Penicka CV, Ladanyi A, Buell-Gutbrod R, Zillhardt MR, Romero IL, Carey MS, Mills GB, Hotamisligil GS, Yamada SD, Peter ME, Gwin K, Lengyel E (2011) Adipocytes promote ovarian cancer metastasis and provide energy for rapid tumor growth. *Nat Med*. 17:1498-1503.
- Oster G, Lamerato L, Glass AG, Richert-Boe KE, Lopez A, Chung K, Richhariya A, Dodge T, Wolff GG, Balakumaran A, Edelberg J (2013) Natural history of skeletal-related events in patients with breast, lung, or prostate cancer and metastases to bone: a 15-year study in two large US health systems. *Support Care Cancer* 21:3279-3286.
- Pfannenberger C, Aschoff P, Schanz S, Eschmann SM, Plathow C, Eigentler TK, Garbe C, Brechtel K, Vonthein R, Bares R, Claussen CD, Schlemmer HP (2007) Prospective comparison of <sup>18</sup>F-fluorodeoxyglucose positron emission tomography/computed tomography and whole-body magnetic resonance imaging in staging of advanced malignant melanoma. *European Journal of Cancer* 43(3):557-564.
- Pfluger T, Melzer HI, Schneider V, La Fougere C, Copenrath E, Berking C, Bartensein P, Weiss M (2011) PET/CT in malignant melanoma: contrast-enhanced CT versus plain low-dose CT. *European Journal of Nuclear Medicine and Molecular Imaging* 38:822-831.

- Pianou NK, Stavrou PZ, Vlontzou E, Rondogianni P, Exarhos DN, DatsierisMore IE (2019) More advantages in detecting bone and soft tissue metastases from prostate cancer using 18F-PSMA PET/CT. *Hell J Nucl Med.* 22(1):6-9.
- Polsky D, Cordon-Cardo C (2003) Oncogenes in melanoma. *Oncogene* 22:3087-3091.
- Potepan P, Spagnoli I, Danesini GM, Gadda D, Mascheroni L, Guzzon A (1994) The radiodiagnosis of bone metastases from melanoma. *Radiol Med.* 87:741-746.
- Prokop MG, Schaefer-Prokop M, van der Molen AJ (2007) Ganzkörper-Computertomographie. Georg Thieme Verlag KG, Stuttgart.
- Querellou, S (2010) Clinical and therapeutic impact of <sup>18</sup>F-FDG PET/CT whole-body acquisition including lower limbs on patients with malignant melanoma. *Nuclear Medicine Communication* 32(9):873.
- Rassner G (2009) Dermatologie Lehrbuch und Atlas. Auflage 9. Urban und Fischer Verlag. Elsevier GmbH.
- Rendl J, Saller B (2001) Schilddrüse und Röntgenkontrastmittel. Pathophysiologie, Häufigkeit und Prophylaxe der jodinduzierten Hyperthyreose. *Ärzteblatt.* 98(7):A-402/B-339/C-316.
- Röcken M, Schaller M, Sattler E (2010) Taschenatlas Dermatologie: Grundlagen, Diagnostik, Klinik. Thieme Verlag.
- Sachpekidis C, Larribere L, Pan L, Haberkorn U, Dimitrakopoulou-Strauss A, Hassel JC (2014) Predictive value of early <sup>18</sup>F-FDG PET/CT studies for treatment response evaluation to ipilimumab in metastatic melanoma: preliminary results of an ongoing study. *European Journal of Nuclear Medicine and Molecular Imaging.* 42:386-396.
- Sambuceti G, Brignone M, Marini C, Massollo M, Fiz F, Morbelli S, Buschiazzo A, Campi C, Piva R, Massone AM, Piana M, Frassoni F (2012) Estimating the whole bone-marrow asset in humans by a computational approach to integrated PET/CT imaging. *Eur J Nucl Med Mol Imaging.* 39:1326-38.
- Sasaki A, Boyce BF, Story B, Wright KR (1995) Bisphosphonate risedronate reduces metastatic human breast cancer burden in bone in nude mice. *Cancer Res* 55:3551-3557.
- Sawyer A, Mcgoldrick RB, Mackey S, Allan R (2009) Does staging computered tomography change management in thick malignant melanoma? *J Plast Reconstr Aesthet Surg.* 62(4):453-6.
- Schadendorf D (2016) New York Eine Übersicht über Therapiefortschritte in den letzten 50 Jahren beim Metastasierten Melanom. Georg Thieme Verlag KG, Stuttgart.



- Schlamann M, Goericke S, Forsting M, Wanke I, Loquai C (2008) Cerebral MRI in neurological asymptomatic patients with malignant melanoma. *Röfo*. 180(2):143-7.
- Scutellari PN, Antinolfi G, Galeotti R, Giganti M (2003) Metastatic bone disease. Strategies for imaging. *Minerva Med*. 94:77–90.
- Seith F, Gatidis S, Schmidt H, Bezrukov I, la Fougère C, Nikolaou K, Pfannenber C, Schwenzer N (2016) Comparison of Positron Emission Tomography Quantification Using Magnetic Resonance- and Computed Tomography-Based Attenuation Correction in Physiological Tissues and Lesions: A Whole-Body Positron Emission Tomography/Magnetic Resonance Study in 66 Patients. *Invest Radiol* 51:66-71.
- Shiozawa Y, Pedersen EA, Havens AM, Jung Y, Mishra A, Joseph J, Kim JK, Patel LR, Ying C, Ziegler AM, Pienta MJ, Song J, Wang J, Loberg RD, Krebsbach PH, Pienta KJ, Taichman RS (2011) Human prostate cancer metastases target the hematopoietic stem cell niche to establish footholds in mouse bone marrow. *J Clin Invest*. 121:1298–1312.
- Sladden MJ, Balch C, Barzilai DA, Berg D, Freiman A, Handiside T, Hollis S, Lens MB, Thompson JF (2009) Surgical excision margins for primary cutaneous melanoma. *Cochrane Database Syst Rev*. CD004835.
- Smith-Bindman R, Wang Y, Chu P, Chung R, Einstein AJ, Balcombe J, Cocker M, Das M, Delman BN, Flynn M, Gould R, Lee RK, Yellen-Nelson T, Schindera S, Seibert A, Starkey J, Suntharalingam S, Wetter A, Wildberger JE, Miglioretti DL (2019) International variation in radiation dose for computed tomography examinations: prospective cohort study. *BJM* 364:4931.
- Stevenson O, Ahmed I (2005) Lentigo maligna: prognosis and treatment options. *Am J Clin Dermatol*. 6(3):151-64.
- Stewart AF, Vignery A, Silverglate A, Ravin ND, LiVolsi V, Broadus AE, Baron R (1982) Quantitative bone histomorphometry in humoral hypercalcemia of malignancy: uncoupling of bone cell activity. *J Clin Endocrinol Metab* 55:219-227.
- Strobel K, Skalsky J, Steinert HC, Dummer R, Hany TF, Bhure U, Seifert B, Pérez Lago M, Joller-Jemelka H, Kalff V (2007) S-100B and FDG-PET/CT in Therapy Response Assessment of Melanoma Patients. *Dermatology* 215:192-201.
- Sullivan RJ, Flaherty K (2013) MAP kinase signaling and inhibition in melanoma. *Oncogene*. 32:2373-2379.
- Tas F (2012) Metastatic behavior in melanoma: timing, pattern, survival, and influencing factors. *J Oncol*. 2012:647684.
- The Cancer Council (2008) Australia and Australian Cancer Network.

- Thomas C, Schabel C, Krauss B, Weisel K, Bongers M, Claussen CD, Horger M (2015) Dual-energy CT: virtual calcium subtraction for assessment of bone marrow involvement of the spine in multiple myeloma. *AJR Am J Roentgenol.* 204:324-31.
- TNM Classification of Malignant Tumours – 8<sup>th</sup> edition (2018). UICC global cancer control.
- Tran KT, Wright NA, Cockerell CJ (2008) Biopsy of the pigmented lesion - when and how. *J Am Acad Dermatol* 59(5):852-71.
- Tronnier M, Garbe C, Bröcker EB, Stadler R, Steinkraus V, Soyer HP, Wolff HH (1997) Standards in histopathologic diagnosis of malignant melanomas. Recommendations of the Working Group of the Central Malignant Melanoma Registry of the German Dermatologic Society. *Hautarzt* 48(10):720-9.
- Tsao H, Atkins MB, Sober AJ (2004) Management of cutaneous melanoma. *N Engl J Med.* 351:998-1012.
- Tsao H, Feldman M, Fullerton JE, Sober AJ, Rosenthal D, Goggins W (2004) Early detection of asymptomatic pulmonary melanoma metastases by routine chest radiographs is not associated with improved survival. *Arch Dermatol.* 140(1):67-70.
- Vartanian, AA (2012). Signaling pathways in tumor vasculogenic mimicry. *Biochemistry (Mosc)* 77:1044-1055.
- Vasen HF, Mecklin IP, Khan PM (2013) The International Collaborative Group on Hereditary Non-Polyposis Colorectal Cancer (ICG-HNPCC).
- Veit-Haibach P, Vogt FM, Jablonka R, Kuehl H, Bockisch A, Beyer T, Dahmen G, Rosenbaum S, Antoch G (2009) Diagnostic accuracy of contrast-enhanced FDG-PET/CT in primary staging of cutaneous malignant melanoma. *Eur J Nucl Med Mol Imaging.* 36(6):910-8.
- Vereecken P, Laporte M, Petein M, Steels E, Heenen M (2005) Evaluation of extensive initial staging procedure in intermediate/high-risk melanoma patients. *J Eur Acad Dermatol Venereol.* 19(1):66-73.
- Veronesi U, Cascinelli N (1991) Narrow excision (1-cm margin). A safe procedure for thin cutaneous melanoma. *Arch Surg.* 126(4):438-41.
- Vieth V (2019) The importance of radiology in bone sarcoma diagnostics: Initial and advanced diagnostics. *Orthopade.* 48(9):727-734.
- Wang H, Yu C, Gao X, Welte T, Muscarella AM, Tian L, Zhao H, Zhao Z, Du S, Tao J, Lee B, Westbrook TF, Wong STC, Jin X, Rosen JM, Osborne CK, Zhang XHF (2015) The osteogenic niche promotes early-stage bone colonization of disseminated breast cancer cells. *Cancer Cell.* 27:193-210.

- Wang J, Chen GI, Cao S, Zhao MC, Liu YQ, Chen XX, Qian C (2017) Adipogenic niches for melanoma cell colonization and growth in bone marrow Laboratory Investigation. 97:737-745.
- Wang SQ, Setlow R, Berwick M, Polsky D, Marghoob AA, Kopf AW, Bart RS (2001) Ultraviolet A and melanoma: a review. J Am Acad Dermatol. 44:837-846.
- Weber J, Mandala M, Del Vecchio M, Gogas HJ, Arance AM, Cowey L, Dalle S, Schenker M, Chiarion-Sileni V, Marquez-Rodas I, Grob JJ, Butler MO, Middleton MR, Maio M, Atkinson V, Queirolo P, Gonzalez R, Kudchadkar RR, Smylie M, Meyer N, Mortier L, Atkins MB, Long GV, Bhatia S, Lebbé C, Rutkowski P, Yokota K, Yamazaki N, Kim TM, de Pril V, Sabater J, Qureshi A, Larkin J, Ascierto PA (2017) Adjuvant Nivolumab versus Ipilimumab in Resected Stage III or IV Melanoma. N Engl J Med. 377:1824-1835.
- Wheatley K, Wilson JS, Gaunt P, Marsden JR (2016) Surgical excision margins in primary cutaneous melanoma: A meta-analysis and Bayesian probability evaluation. Cancer Treat Rev. 42:73-81.
- Willeminck MJ, Persson M, Pourmorteza A, Pelc NJ, Fleischmann D (2018) Photon-counting CT: Technical Principles and Clinical Prospects. Radiology. 289(2):293-312.
- Witt C, Borges AC, Klein K, Neumann HJ (1997) Radiographic manifestations of multiple myeloma in the mandible: a retrospective study of 77 patients. J Oral Maxillofac Surg. 55:450-455.
- Wolchok JD, Hoos A, O'Day S, Weber JS, Hamid O, Lebbé C, Maio M, Binder M, Bohnsack O, Nichol G, Humphrey R, Hodi FS (2009) Guidelines for the evaluation of immune therapy activity in solid tumors: immune-related response criteria. Clin Cancer Res. 15(23):7412-20.
- Wolchok JD, Kluger H, Callahan MK, Postow MA, Rizvi NA, Lesokhin AM, Segal NH, Ariyan CE, Gordon RA, Reed K, Burke MM, Caldwell A, Kronenberg SA, Agunwamba BU, Zhang X, Lowy I, Inzunza HD, Feely W, Horak CE, Hong Q, Korman AJ, Wigginton JM, Gupta A, Sznol M (2013) Nivolumab plus Ipilimumab in Advanced Melanoma. N Engl J Med. 369:122-133.
- Xing Y, Bronstein Y, Ross MI, Askew RL, Lee JE, Gershenwald JE, Royal R, Cormier JN (2011) Contemporary diagnostic imaging modalities for the staging and surveillance of melanoma patients: a meta-analysis. J Natl Cancer Inst. 103:129-142.
- Yao K, Troupis JM (2016) Diffusion-weighted imaging and the skeletal system: a literature review. Clin Radiol. 71:1071-1082.
- Zhang J, Dai J, Qi Y, Lin DL, Smith P, Strayhorn C, Mizokami A, Fu Z, Westman J, Keller ET (2001) Osteoprotegerin inhibits prostate cancer-induced

osteoclastogenesis and prevents prostate tumor growth in the bone. J Clin Invest. 107:1235-1244.

Zieger M, Springer S, Koehler MJ, Kaatz M (2015) Multiphoton tomography. Hautarzt. 66(7):511-21.

#### Internetquellen

1. [https://www.krebsdaten.de/Krebs/DE/Content/Krebsarten/Melanom/melanom\\_inhalt.html](https://www.krebsdaten.de/Krebs/DE/Content/Krebsarten/Melanom/melanom_inhalt.html). Abgerufen am 14.08.2019 und am 21.05.2022
2. <http://www.desy.de/expo2000>, Deutsches Webthema der Woche: Röntgen. Abgerufen am 21.08.2019
3. <https://www.klinikum.uni-heidelberg.de/verfahren/projektionsradiographie-konventionelles-roentgen-201660/>. Abgerufen am 21.08.2019
4. [https://aspreregister.basg.gv.at/document/servlet/Packungsbeilage/Xenetix 300](https://aspreregister.basg.gv.at/document/servlet/Packungsbeilage/Xenetix%20300). Abgerufen am 16.03.2022
5. Strahlenbelastung: Warnung vor Vorsorge-CT - FOCUS Online. Abgerufen am 13.06.2020
6. <https://www.ema.europa.eu/en/medicines/human/EPAR/mektovi#overview-section>. Mektovi | European Medicines Agency (europa.eu). Abgerufen am 15.05.2023

## **7 ERKLÄRUNG ZUM EIGENANTEIL DER DISSERTATIONSSCHRIFT**

Die Arbeit wurde in der Universitätsklinik Tübingen / Diagnostische und Interventionelle Neuroradiologie unter Betreuung von Prof. Dr. med. Georg Bier durchgeführt.

Die Konzeption der Studie erfolgte durch Prof. Dr. med. Georg Bier (ehemals Facharzt im Department für Radiologie, aktuell Gesellschafter der Radiologie Salzstraße in Münster) und Herrn Prof. Dr. med. Bernhard Klumpp (ehemals Oberarzt im Department für Radiologie, aktuell leitender Oberarzt der Rems-Murr-Kliniken Winnenden) in Zusammenarbeit mit Prof. Dr. med. Christina Pfannenbergl (Oberärztin Hybridbildgebung und Koordination des Tumorzentrums CCC am Uniklinikum Tübingen) und der Universitäts-Hautklinik des Universitätsklinikums Tübingen (Prof. Dr. med. Thomas Eigentler, Oberarzt mit Schwerpunkt Dermatookologie).

Die Datenerhebung wurde von mir in Zusammenarbeit mit Prof. Dr. med. Georg Bier durchgeführt. Die Bilddatenauswertung erfolgte durch Prof. Dr. med. Georg Bier und Prof. Dr. med. Bernhard Klumpp.

Die statistische Auswertung erfolgte eigenständig nach Rückversicherung der Methodik, Beratung und Überprüfung der Ergebnisse durch Prof. Dr. med. Georg Bier und Prof. Dr. med. Ahmed Othman. Diese sind entsprechend der Anforderungen der zur Publikation ausgewählten Fachzeitschrift als "scientific guarantors" in der Publikation [Bier et al., 2016] aufgeführt."

Ich versichere, das Manuskript selbständig (unter Supervision durch Prof. Dr. med. Georg Bier) verfasst zu haben und keine weiteren als die von mir angegebenen Quellen verwendet zu haben.

Tübingen, den 22.08.2022

---

Vera Hoffmann

## **8 VERÖFFENTLICHUNGEN**

Georg Bier, Vera Hoffmann, Christopher Kloth, Ahmed E. Othman, Thomas Eigentler, Claus Garbe, Christian La Fougère, Christina Pfannenberger, Konstantin Nikolaou, Bernhard Klumpp – CT imaging of bone and bone marrow infiltration in malignant melanoma – Challenges and limitations for clinical staging in comparison to 18FDG-PET/CT – European Journal of Radiology – 2016 – Band 85 – Seiten 732-738