

Aus dem Institut für Pathologie und Neuropathologie der Universität  
Tübingen

Abteilung: Allgemeine Pathologie und Pathologische Anatomie

„Nachweis der Amplifikation von Genen im Bereich von  
12q13 im Epithel von odontogenen Zysten unter  
besonderer Berücksichtigung des keratozystischen  
odontogenen Tumors“

Inaugural-Dissertation  
zur Erlangung des Doktorgrades  
der Zahnheilkunde

der Medizinischen Fakultät  
der Eberhard-Karls-Universität  
zu Tübingen

vorgelegt von

Fröhlich, Johannes Ansgar

2016

Dekan:	Professor Dr. I. B. Autenrieth
1. Berichterstatter:	Professor Dr. F. Fend
2. Berichterstatter:	Privatdozent Dr. Dr. M. Grimm
Tag der Disputation:	16.12.2016

# Inhaltsverzeichnis

1. Einleitung	
1.1. Definition einer Zyste	1
1.2. Klassifikation der Zysten des Kiefers	1
1.3. Pathogenese und histologische Merkmale der Zystenarten	3
1.3.1. Keratozystisch odontogener Tumor	3
1.3.2. Follikuläre Zyste mit Eruptionszyste	5
1.3.3. Radikuläre Zyste	6
1.4. Klinische und radiologische Aspekte	8
1.5. Problematik der Differenzierung der Zystenarten innerhalb der histopathologischen Routinediagnostik	10
1.6. Das Amplikon im Genlocus 12q13	11
1.7. Fluoreszenz-in-situ-Hybridisierung (FISH)	12
1.7.1. Das Grundprinzip einer FISH	13
1.7.2. DNA-Sonden	14
1.7.3. BAC-Klone	16
1.7.4. Positive Aspekte der FISH	17
1.8. Tissue Microarrays	18
1.9. Mögliche Erweiterung der Diagnostik mittels FISH zur differentialdiagnostischen Abgrenzung der Zysten	20
1.10. Fragestellung	21
2. Material und Methoden	
2.1. Datenerhebung	22
2.1.1. Patientenrecherche über PASNET der Pathologie	22
2.1.2. Erstellung des Datenkataloges	23
2.1.3. Einsicht ausgewählter Patientenakten des ZZMK Tübingen	23
2.1.4. Röntgenbefund	24
2.1.5. Archivarbeit: Heraussuchen der Gewebeproben	24
2.1.6. Eigene Diagnostik und Bestimmung von histologischen Charakteristika anhand der Schnittpräparate	25
2.1.7. Vergleich der klinischen Situation mit der Mikroskopie	26
2.2. Versuchsablauf	26
2.2.1. Erstellung von Tissue Microarrays	26
2.2.2. Schneiden der Tissue Microarrays	28
2.2.3. Färben der Kontrollschnitte mit Hämatoxylin-Eosin	29
2.2.4. Vorbereitende Maßnahmen zur FISH	30
2.2.4.1. Ermittlung geeigneter BAC-Klone	31
2.2.4.2. Herstellung einer LB-Agarplatte	34
2.2.4.3. Mini-Lyse zur Gewinnung der Ziel-DNA	34
2.2.4.4. Bestimmung der DNA-Konzentration am Spektrophotometer	36
2.2.4.5. Amplifikation zur Herstellung der nicht-markierten Sonden	37
2.2.4.6. Kontrolle der Sondenkonzentrationen	39
2.2.4.7. Farbmarkierung der DNA-Sonden	41
2.2.4.8. Gelelektrophorese	43

2.2.5. Durchführung der FISH für den Bereich des Amplikon 12q13	45
2.2.5.1. Probelauf der Sonden an Chromosomen in der Metaphase	45
2.2.5.2. FISH an den vorbereiteten Tissue Microarrays	48
2.2.5.3. Erneuter Durchlauf des Versuchs an weiteren TMAs	52
2.2.6. Auswertung und Dokumentation am Fluoreszenzmikroskop	53
2.2.6.1. Auswertung der indirekt markierten Gewebecores auf den TMAs	54
2.2.6.2. Digitale Katalogisierung der markierten Präparate	55
2.3. Geräteliste	56
2.3.1. Datenerhebung	57
2.3.2. Mikroskopie	57
2.3.3. Tissue Microarrays	57
2.3.4. Immunhistochemie / Schnittpräparate	57
2.3.5. Herstellung LB-Agar, Mini-Lyse, Konzentrationsbestimmung und Amplifikation	58
2.3.6. Markierung der Sonden, Gelelektrophorese	59
2.3.7. FISH an Metaphasechromosomen und an TMAs	59
2.3.8. Auswertung der FISH	60
2.4. Verbrauchsmaterial und Chemikalien	60
3. Ergebnisse	
3.1. Gesamtüberblick und Fallzahlen des Patientenkollektivs	64
3.2. Die Verteilung auf die Geschlechter	66
3.3. Histologie: Erweiterte Erkennungskriterien der Zystenarten und des KZOT	67
3.3.1. Merkmale des keratozystisch odontogenen Tumors	67
3.3.2. Charakteristika einer follikulären Zyste und deren Mischformen	70
3.3.3. Entzündliche Überlagerung des Erscheinungsbildes	73
3.3.4. Histologische Identifikation einer radikulären Zyste	75
3.4. Klinik: Verdachtsdiagnosen, Röntgenbefund und deren Bezug zum pathologischen Befund	77
3.4.1. Die klinische Diagnose	77
3.4.2. Die Bedeutung der Röntgenbilder	78
3.4.2.1. Mehrkammerige, zystische Veränderungen wie der KZOT	78
3.4.2.2. Einkammerige, nicht entzündlich bedingte, zystische Veränderung: Die follikuläre Zyste	81
3.4.2.3. Einkammerige, entzündlich bedingte, zystische Veränderung: Die radikuläre Zyste	83
3.4.2.4. Die Verlässlichkeit der radiologischen Begutachtung	84
3.4.3. Der Befund des Pathologen in Anbetracht der klinischen Angaben	85
3.5. Molekularbiologie: Abgrenzung der odontogenen Zysten unterein- ander und zu den Tumoren mittels FISH im Genabschnitt 12q13	87
3.5.1. Vergleich der käuflichen DDIT3 Break Apart Sonde zu den selbst hergestellten DNA-Sonden aus BAC-Klonen	87
3.5.2. Auswertung der Gelelektrophorese	89
3.5.3. Die Funktionsprüfung der Sonden an Metaphasechromosomen	90
3.5.4. Resultate der FISH	92

3.5.4.1. Ermittlung der Ratio und damit der Amplifikation bei den verschiedenen Entitäten	93
3.5.4.2. Auswertung der Tissue Microarrays	97
3.6. Histopathologische Diagnose für die unklaren Fälle unter Berücksichtigung von Röntgenbildern	103
4. Diskussion	
4.1. Existenz einer Übergangsform zwischen der folliculärer Zyste und dem KZOT – die folliculäre Keratozyste	105
4.2. Der „Mythos“ der globulomaxillären Zyste	108
4.3. Histologische Untersuchung einer ektomierten Zyste ist obligat, am Beispiel der medianen Unterkieferzyste	111
4.4. Alle klinischen Angaben sollten dem Pathologen übermittelt werden – Diskrepanz zwischen klinischen und histologischen Befunden kann minimiert werden	114
4.5. Die Fluoreszenz-in-situ-Hybridisierung und die Amplifikation	115
5. Zusammenfassung	118
6. Literaturverzeichnis	121
7. Erklärungen zum Eigenanteil	129
8. Danksagung	130

## Abkürzungsverzeichnis

Anti-DIG:	Antikörper gegen Digoxigenin
Aq. dest.:	Aqua destillata, destilliertes Wasser
Aq. bidest.:	Aqua bidestillata, zweifach destilliertes Wasser; hier: autoklaviert = Aqua purificata, steriles destilliertes Wasser
BAC:	Bacterial Artificial Chromosome
BCC:	engl. Basal Cell Carcinoma bzw. Basalzellkarzinom (vormals Basaliom)
BGW:	Bindegewebe
CAS:	engl. Hydrazoic acid sodium salt / Sodium azide (dt. Natriumazid)
CEP:	engl. Chromosome Enumeration Probe
CGH:	engl. Comparative Genomic Hybridisation
DAPI:	4,6-Diamino-2-phenylindol-dihydrochlorid
dH <sub>2</sub> O:	Aqua destillata (Aq. dest.), destilliertes Wasser
ddH <sub>2</sub> O:	Aqua bidestillata (Aq. bidest.), hier: autoklaviert = Aqua purificata, steriles destilliertes Wasser
DIG:	Digoxigenin
Dig-dNTP:	Digoxigenin-Desoxyribonukleosidtriphosphat
DNA:	Desoxyribonukleinsäure
EDTA:	Ethylendiamintetraacetat
Eppi:	Eppendorfröhrchen
FFPE:	engl. formalin fixed paraffin embedded, zu deutsch: formalinfixiert, in Paraffin eingebettet
FISH:	Fluoreszenz-in-situ-Hybridisierung
FITC:	Fluorescein
HCl:	Salzsäure
HE:	Hämatoxylin-Eosin
ISH:	In-situ-Hybridisierung
Kbp:	Kilobasenpaare
KZOT:	keratozystisch odontogener Tumor
Konz:	Konzentration
LSI:	engl. Locus-specific Identifier
M:	Molarität = Stoffmengenkonzentration; gesprochen „Molar“ [g/mol]
MB:	Multiblock
Mbp:	Megabasenpaare
N:	Normalität = Stoffmengenäquivalentkonzentration, gesprochen „Normal“ [mol/l]
NaOH:	Natronlauge
NaOAc:	Natriumacetat
NBCCS:	engl. Naevoid Basal Cell Carcinoma Syndrome bzw. Gorlin-Goltz-Syndrom
NCBI:	National Center for Biotechnology Information
OK:	Oberkiefer
OPG:	Orthopantomogramm = Panoramaschichtaufnahme
OT:	Objektträger
PBS:	Phosphate buffered saline (dt. Phosphat gepufferte Salzlösung)

PBS-T:	Phosphate buffered saline - Tween
RCF:	relative centrifugal force
rpm:	engl. Revolutions per minute bzw. Umdrehungen pro Minute (= UpM)
RT:	Raumtemperatur
SHH:	Sonic-Hedgehog
SSC:	engl. Saline sodium citrate (dt. Natriumcitrat-haltige Salzlösung)
Std:	Stunde(n)
TMA:	engl. Tissue Microarray
TBE:	TRIS-Borat-EDTA
TRIS:	Tris(hydroxymethyl)aminomethan
UCSC:	engl. University of California Santa Cruz
UK:	Unterkiefer
WCP(P):	engl. Whole Chromosome Painting (Probe)
YAC:	engl. Yeast Artificial Chromosome
ZZMK:	Zentrum für Zahn-, Mund- und Kieferheilkunde

## **1 Einleitung**

### **1.1 Definition einer Zyste**

Allgemein ist eine Zyste als ein im Knochen oder Weichgewebe gelegener, pathologischer Hohlraum definiert. Dieser wird von einer Bindegewebskapsel, dem sogenannten Zystenbalg, umschlossen, ist lumenwärts epithelial ausgekleidet und entweder mit Flüssigkeit oder Gas gefüllt. Zysten ohne Epithelschicht bezeichnet man als „Pseudozysten“ [Shear & Speight, 2007]. Zysten sind somit gutartig und weisen ein langsames, expansives Wachstum auf. Dies resultiert aus dem steigenden Innendruck innerhalb des Zystenbalges [Horch, 2003]. Die Ursache dessen ist das Vorhandensein osmotisch aktiver Moleküle, nämlich abgeschilferten Epithels, Granulozyten und absterbender Erythrozyten, die einen Flüssigkeitsstrom in das Zystenlumen hinein bedingen [Morgenroth & Philippou, 1998]. Das Wachstum der Zyste ist demnach nicht durch Proliferation des Gewebes ausgelöst. Damit einher geht auch ein Niedergang des umliegenden Gewebes, sei es durch Verdrängung, Resorption oder Druckatrophie [Horch, 2003].

Kieferzysten sind relativ häufig vor allem bei Patienten im mittleren Lebensalter zu diagnostizieren. Dabei ist das Oberkieferfrontzahnggebiet die häufigste Lokalisation, gefolgt vom Unterkieferseitenzahnbereich [Horch, 2003]. Die am meisten auftretende Zystenart ist die radikuläre Zyste mit 78% aller Zystenformen, gefolgt von der folliculären Zyste mit 12% und der „Keratozyste“, heute keratozystisch odontogener Tumor genannt, mit 4-6% [Bornstein et al., 2005]. Shear gibt davon abweichend Werte von 52%, 17% und 10% an [Shear & Speight, 2007]. Die Reihenfolge in der Häufigkeit bleibt davon aber unberührt.

### **1.2 Klassifikation der Zysten des Kiefers**

Nach Angaben der WHO von 1997 unterscheidet man die dysontogenetischen, d.h. entwicklungsbedingten, und die entzündlich bedingten Zysten. Die dysontogenetischen Zysten werden weiter in odontogene und nichtodontogene Zysten aufgeteilt [Böcker et al., 2004]. Grundlagen der Einteilung sind die



Topographie der Raumforderung und die Beschaffenheit des Epithels sowie des Bindegewebes (= BGW) des Zystenbalges [Morgenroth, 2008].

Eine Zuordnung läßt sich anhand der Übersicht in Abbildung 1 ersehen.

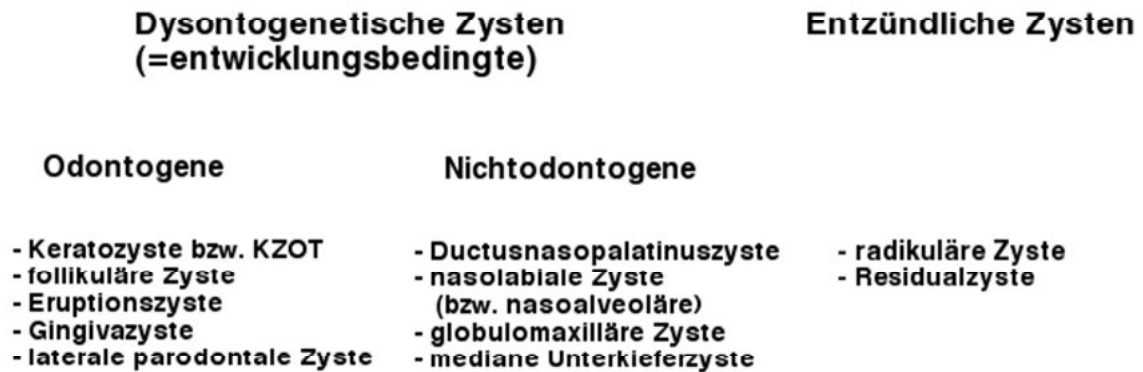


Abbildung 1: Klassifikation der Kieferzysten in gekürzter Darstellung; nach [Böcker et al., 2004].  
Im klinischen Bereich relevante Zysten wurden ergänzt; nach [Horch, 2003].

Eine Sonderstellung nimmt die „Keratozyste“ ein. Diese wird seitens der WHO Arbeitsgruppe von 2003 als keratozystisch odontogener Tumor (= KZOT) bezeichnet und somit den gutartigen epithelialen odontogenen Tumoren zugerechnet. Dies soll den neoplastischen Charakter zum Ausdruck bringen, der u.a. auf einer Störung im PTCH-Gen beruhen soll [Barnes et al., 2005].

Neben den beschriebenen Kieferzysten sind im Zusammenhang mit dieser Arbeit das Basalzellkarzinom (vormals „Basaliom“) und das Ameloblastom von Bedeutung. Das Basalzellkarzinom (= BCC) gehört zur Gruppe der semimalignen epithelialen Tumoren [Böcker et al., 2004; Herz, 1995] und ist neben dem KZOT wegen des Vorkommens beim Gorlin-Goltz-Syndrom (im engl. Sprachgebrauch „naevoid basal cell carcinoma syndrome“ kurz NBCCS) von Interesse.

Differentialdiagnostisch ist das Ameloblastom als der häufigste gutartige odontogene epitheliale Tumor bedeutsam [Jundt et al., 1997].

### **1.3 Pathogenese und histologische Merkmale der Zystenarten**

Der Ursprung der Zysten geht bis in Zeiten der embryonalen Entwicklung zurück. Diese bilden sich aus Epithelresten, die im Knochen oder Weichgewebe eingeschlossen sind [Jundt et al., 1997]. Jene Epithelreste sind Plattenepithelanhäufungen unterschiedlicher Größe und Aufzweigung, deren Differenzierungsfähigkeit oftmals noch dem des embryonalen Gewebes entspricht [Morgenroth, 2008].

Herkunft des Zystenepithels ist unter anderem die Zahnleiste, die nach Bildung der Zahnknospen degeneriert, wobei einzelne Epithelnester, sog. Malassez'sche Epithelreste, im Bindegewebe verbleiben, aus denen sich dann die odontogenen Zysten entwickeln. Ferner kann es beim Verschmelzen der beiden Gaumenfortsätze oder der Oberkieferfortsätze mit dem frontonasalen Komplex zum Einschluß von embryonalem Epithel kommen, welches zu einer nichtodontogenen Zyste führen kann [Jundt et al., 1997].

Im Gegensatz zu den dysontogenetischen Zysten, die lediglich eine sekundäre Veränderung durch eine aufgelagerte Entzündung erfahren können, liegt bei den entzündlich bedingten Zysten eine primäre Entzündung als auslösende Ursache vor [Morgenroth & Philippou, 1998].

#### **1.3.1 Keratozystisch odontogener Tumor**

Wie in Abbildung 1 dargestellt, zählt man den keratozystischen odontogenen Tumor (KZOT), vormals „Keratozyste“, klassischerweise zu den odontogenen Zysten. Er entwickelt sich demnach aus den Resten der Zahnleiste, genauer gesagt aus der Zahnanlage eines überzähligen oder aber regulären Zahnes. Dabei liegt eine Störung bei der Entwicklung der Zahnleiste vor [Horch, 1997; Morgenroth & Philippou, 1998]. Während der Zahnentwicklung durchläuft das Zahnorgan mehrere Stadien. Der KZOT bildet sich aus Epithelresiduen der ersten drei Phasen, nämlich des Einwachsens der Zahnleiste, des Kappen-/Glockenstadiums und der Reifungsphase [Jundt et al., 1997]. Innerhalb der ersten drei Stadien ist das embryonale Epithel noch wenig differenziert und besitzt ein hohes Potential zur Proliferation und unterschiedlicher

Differenzierung. Dies ist wohl die Grundlage für das Wachstumsverhalten des KZOT [Morgenroth & Philippou, 1998].

Histologisch zeichnet sich der KZOT durch ein mehrschichtiges Plattenepithel mit Parakeratose aus. Das Epithel hat eine Dicke von etwa 5 bis 8 Zellschichten. Die iso- bis hochprismatischen Basalzellen ordnen sich palisadenartig an, wobei deren Zellkerne eher lumenwärts ausgerichtet sind. Reteleisten sind meist nicht ausgebildet. Ferner findet sich in einigen Fällen abgelöstes Keratin im Zystenlumen. Die parakeratotische Deckschicht ist oftmals gewellt und in den darunterliegenden suprabasalen Zellschichten zeigen sich Mitosefiguren (siehe Abb. 2). Diese klassische Aufteilung geht jedoch bei Vorhandensein einer Entzündung verloren [Barnes et al., 2005].

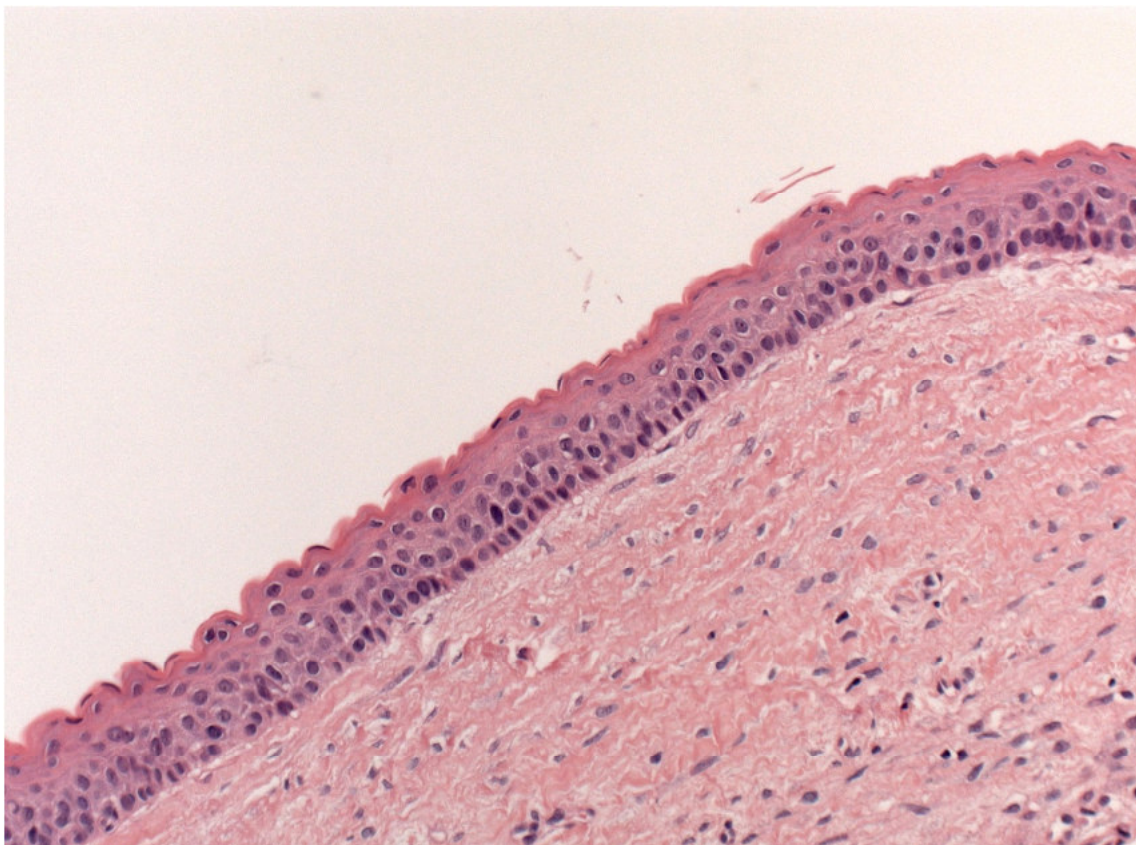


Abbildung 2: Histologie eines KZOT.

Merkmale: Gewellte Oberfläche, Parakeratose, palisadenartige Anordnung der Plattenepithelzellen im Stratum basale. Färbung Hämatoxylin-Eosin (= HE), 20-fache Vergrößerung.

Diesem parakeratinisierten Typ kann der orthokeratinisierte Typ gegenübergestellt werden, der jedoch nicht zum KZOT gezählt wird. Er

unterscheidet sich durch eine ausgeprägte Orthokeratose mit Ablösung der Hornschuppen ins Zystenlumen [Bornstein, 2005; Brannon, 1977]. Ebenso können ein ausgeprägtes Stratum granulosum mit Keratohyalin granula in den Zellen sowie eine abgeflachte Basalzellschicht zu finden sein [Jordan, 2003]. Ferner läßt sich in manchen Fällen ein histologisches Artefakt beobachten. Hier löst sich das Epithel vom Rest des Zystenbalges als Streifen ab [Jordan, 2003].

### **1.3.2 Follikuläre Zyste mit Eruptionszyste**

Auch die follikuläre Zyste entwickelt sich als eine Zyste odontogenen Ursprungs aus Überresten der Zahnleiste. Das vierte bis sechste Stadium der Zahnentwicklung, also die Bildung des Dentins und Schmelzes, das Wurzelwachstum und die Zementbildung [Lehmann & Hellwig, 2002], sind die Grundlage für die Entstehung der follikulären und auch der Eruptionszysten [Jundt et al., 1997]. Während dieser Phasen kommt es durch Flüssigkeitsanhäufung zwischen Zahnkrone und reduziertem Schmelzepithel zur Abtrennung des Zahnfollikels. Dabei entsteht an einem noch nicht durchgebrochenen Zahn eine follikuläre Zyste, welche intraossär die Krone im direkten Kontakt umgibt [Böcker et al., 2004].

Man unterscheidet einen zentralen (haubenförmig umgebenden), einen lateralen (seitlich randständigen) und einen zirkulären (ringsum an der Schmelz-Zementgrenze anhaftenden) Typ [Shear & Speight, 2007]. Sobald sich der Zahn im Durchbruch befindet und sich nach eben beschriebenem Muster eine Zyste ausbildet, die nun aber innerhalb der Gingiva zu liegen kommt, spricht man von einer Eruptionszyste [Böcker et al., 2004].

Die Zyste ist durch einen dünnen Balg aus lockerem Bindegewebe mit eingelagerten Mukopolysacchariden charakterisiert. Oft finden sich im Zystenbalg Überreste der Zahnleiste, sog. Serres-Reste. Das Zystenepithel besteht aus einem 2-3 schichtigen Plattenepithel mit abgeflachten, bis kubischen (= isoprismatischen) Zellen ohne Keratose (siehe Abb. 3). In seltenen Fällen können Zellen der oberflächlichen Epithelschicht (Stratum superficiale) ein eher hochprismatisches Aussehen annehmen, welches ihrem Ursprung, nämlich dem Schmelzepithel, entspricht. Durch entzündlichzellige

Infiltration verlieren auch die follikulären Zysten die signifikanten Epithelmerkmale [Böcker et al., 2004; Shear & Speigth, 2007].

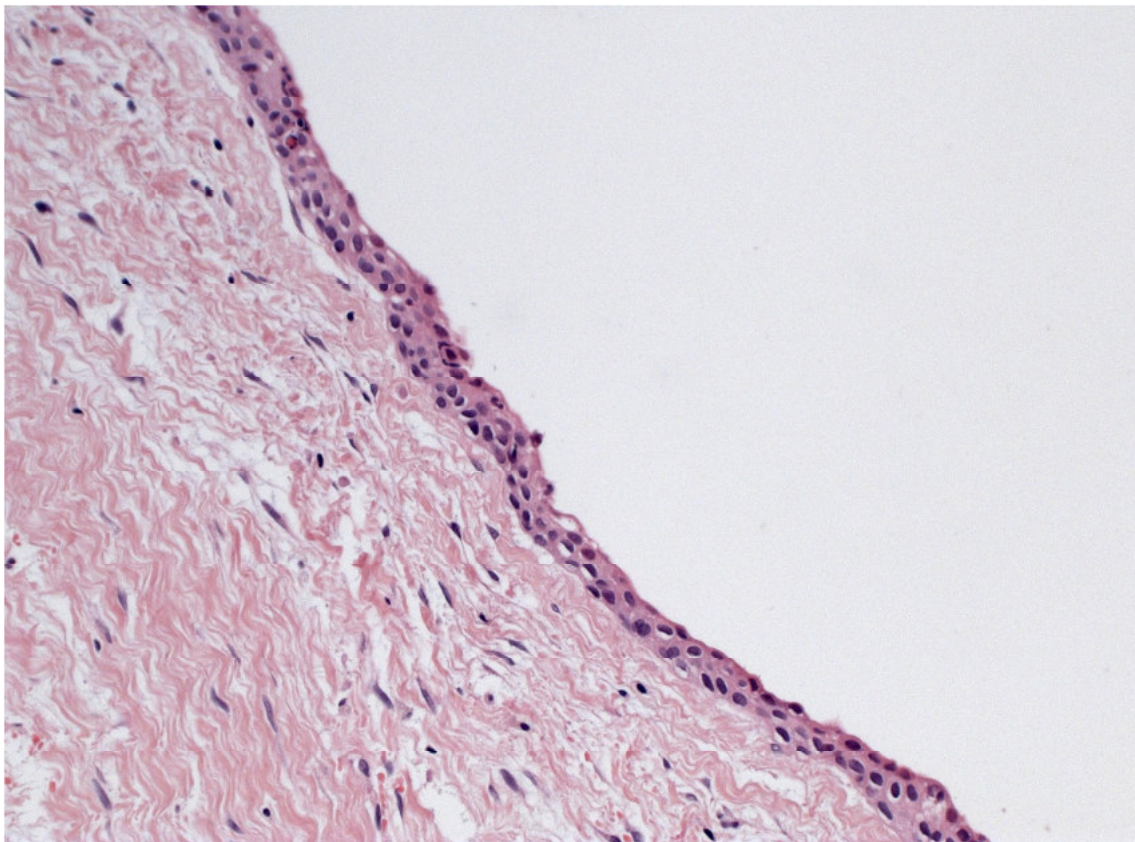


Abbildung 3: Follikuläre Zyste, Histologie.

Flaches 2-3 schichtiges Epithel ohne Keratose, lockeres Bindegewebe. HE-Färbung, 20-fache Vergrößerung.

### 1.3.3 Radikuläre Zyste

Die zur Gruppe entzündlich bedingter Zysten gehörige radikuläre Zyste entwickelt sich aus Malassez'schen Epithelresten im parodontalen Ligament, welche Überreste der Hertwigschen Epithelscheide darstellen. Anders als bei den odontogenen Zysten ist dabei, wie oben bereits erwähnt, die primäre Ursache eine Entzündung. Diese ist oftmals durch das Absterben der Pulpa des zugehörigen Zahnes bedingt [Horch, 2003].

Grund dafür sind eine kariöse Infiltration, ein Zahntrauma oder eine chemische Einwirkung, die zu einer reversiblen und im weiteren Verlauf irreversiblen Pulpitis bis hin zur Pulpanekrose [Brosch, 1952] und über das Foramen apikale im den Zahn umgebenden Gewebe zu einer apikalen Parodontitis führen. Bei

dauerhafter Einwirkung dieses folglich chronischen Reizes entsteht ein apikales Granulom. Bei weiterem Fortbestand resultiert die Aktivierung der Malassez'schen Epithelreste. Jenes apikale Granulom wird von diesem Epithel durchwachsen und es bildet sich eine Zyste aus [Kranz, 1949].

Bei einer radikulären Zyste läßt sich ein mitunter sehr variables histologisches Bild erkennen. Die unterschiedlichen Aktivitäten sowohl der Entzündung in der Zystenwand als auch der Proliferation des Zystenepithels sind dabei prägend. Unter dem typischen Aussehen einer radikulären Zyste versteht man ein mehrschichtiges, nicht verhornendes Plattenepithel mit tief ins Bindegewebe reichenden Reteleisten. Die Zellen ordnen sich in 3 bis 20 relativ lockeren Schichten an. In vorhandenen Interzellularspalten befinden sich Granulozyten, Lymphozyten und Makrophagen. Die iso- bis hochprismatischen Basalzellen werden durch eine Basallamelle zum darunterliegenden Granulationsgewebe abgegrenzt, sind jedoch histologisch oft nicht klar darstellbar (Abb. 4 + 5). Häufig ist die Kontinuität des Zystenepithels im Sinne einer Erosion oder eines Ulkus mit angrenzendem Granulationsgewebe unterbrochen. Im Lumen finden sich Zelldetritus und Blutzellen. Vereinzelt kann es auch Bereiche mit Flimmerepithel geben [Morgenroth, 2008].

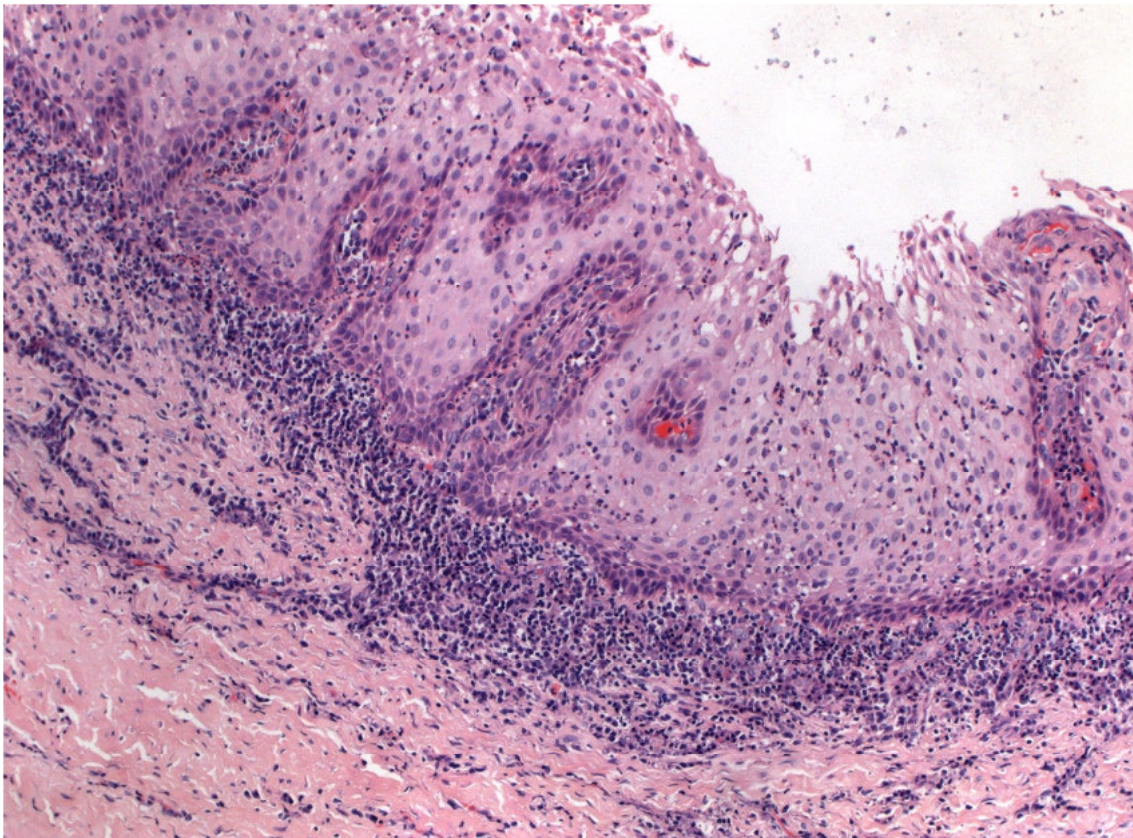


Abbildung 4: Histologie einer radikulären Zyste.

Mehr als 20-schichtiges, proliferiertes Epithel mit chronischer Entzündung im Bindegewebe sowie Reteleistenbildung. HE-Färbung, 10-fach vergrößert.

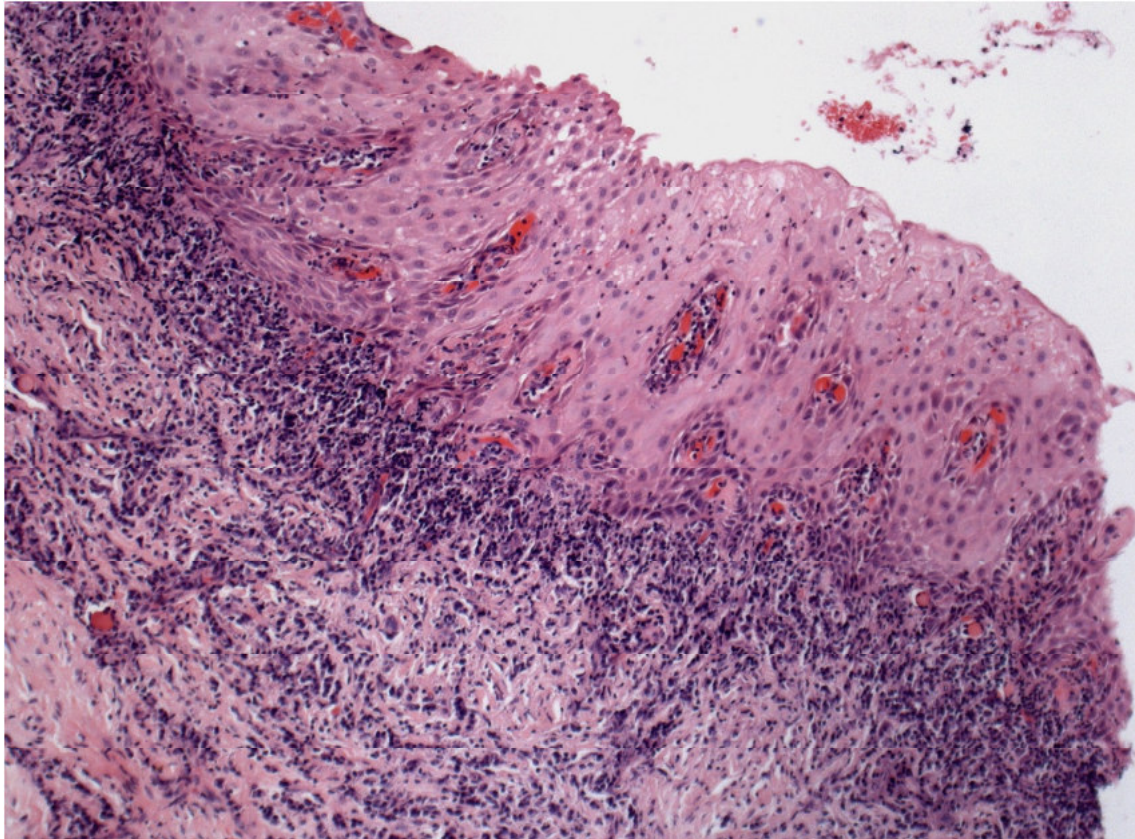


Abbildung 5: Radikuläre Zyste, Histologie.

Reteleistenbildung, ausgeprägte chronische und eitrige Entzündung sowie Granulationsgewebe; am rechten Rand ist ein Ulkus erkennbar. HE, 10-fache Vergrößerung.

#### 1.4 Klinische und radiologische Aspekte

Kommt es, wie oben geschildert, zur Bildung von Zysten, nehmen diese in Abhängigkeit ihrer Art unterschiedliche Erscheinungsformen an und kommen in jeweils typischer Lokalisation vor.

Der KZOT ist häufig im Kieferwinkel und der Molarenregion des Unterkiefers zu finden, seltener in der Molarenregion des Oberkiefers. Er wächst meist langsam, ohne direkten Zahnbezug und selten auch an mehreren Orten der Kiefer gleichzeitig. Es liegt allerdings ein sog. aggressives lokales Wachstum vor. Dies zeigt die Ausbildung der Tochter- bzw. Satellitenzysten. Sie entstehen

durch Einsprossen von Zellsträngen des Zystenepithels in umliegendes Knochen- oder Weichgewebe. Dabei treten erst bei Zutritt einer Entzündung oder durch Verdrängung angrenzender Zähne Beschwerden auf. Radiologisch imponiert der KZOT als scharf begrenzte, meist mehrkammrige Aufhellung mit girlandenförmigem Randverlauf [Schwenzer & Ehrenfeld, 2009].

Im Gegensatz dazu stehen die follikulären und radikulären Zysten mit direktem Zahnbezug. Bei erstgenannter Zystenart ragt die Zahnkrone ganz oder zum Teil in das Zystenlumen, im zweiten Fall ist die Wurzelspitze eines pulpatoten Zahnes innerhalb des Lumens gelegen [Kranz, 1949; Weber, 2010]. Eine Ausnahme ist die laterale radikuläre Zyste. Diese ist seitlich des pulpitischen Zahns gelegen, wobei die Verbindung nicht über das Foramen apikale an der Wurzelspitze, sondern über einen Seitenkanal der Pulpa besteht [Weber, 2010]. Die Lokalisation der follikulären Zyste ist ebenfalls im Unterkiefer am häufigsten, vorrangig am Weisheitszahn. Seltener treten diese in Bezug zu oberen und unteren Eckzähnen sowie an Weisheitszähnen im Oberkiefer auf [Schwenzer & Ehrenfeld, 2009]. Die Zystenbildung verläuft in aller Regel beschwerdefrei, allerdings kann im fortgeschrittenen Stadium eine Auftreibung des Kieferknochens beobachtet werden. Einen ersten Hinweis auf das Vorhandensein einer „Follikularzyste“ kann der fehlende Durchbruch des erwarteten Zahnes geben [Brosch, 1952]. Im Röntgenbild zeigt sich eine knöchern scharf begrenzte, gleichmäßige, einkammerige Aufhellung mit direktem Bezug zur Zahnkrone eines verlagerten Zahnes [Brosch, 1952; Prein et al., 1985; Weber, 2010].

Radikuläre Zysten können an allen Zähnen des Kiefers entstehen, die an einer Pulpitis erkrankt sind [Kranz, 1949]. In Erscheinung tritt die apikale Parodontitis und die sich daraus entwickelnde radikuläre Zyste durch anfänglich dumpfe bis ziehende, länger andauernde Schmerzen, welche auch nachts auftreten können [Weber, 2010]. Im weiteren Verlauf können diese bei Übergang zu einer eitrigen Entzündung in pochende Schmerzen übergehen. Kommt es allerdings zum Abflauen der Beschwerden ist das Geschehen in einen chronischen Zustand übergegangen. Dabei treten nur noch selten Mißempfindungen auf [Brosch, 1952; Weber, 2010]. Im fortgeschrittenen Stadium kann die radikuläre



Zyste als kleine Vorwölbung des Knochens oder aber durch eine Fistelung in Erscheinung treten. In einer späten Phase wird die Knochenlamelle unterhalb der Schleimhaut sehr dünn und es tritt das sog. Pergamentknistern bei Palpation auf [Brosch, 1952; Kranz, 1949]. Röntgenologisch zeigt sich eine glattrandige, gleichmäßige, rundliche Aufhellung nahe der Wurzelspitze. Der Parodontalspalt öffnet sich dabei in das Zystenlumen mit gegebenenfalls geringer Resorption von Zahnschmelz [Brosch, 1952; Prein et al. 1985; Weber, 2010].

### **1.5 Problematik der Differenzierung der Zystenarten innerhalb der histopathologischen Routinediagnostik**

Zysten des Kieferknochens sind im Vergleich zu Tumoren dieses Gebietes zwar recht häufig, aber dennoch können differentialdiagnostische Probleme für den in der Regel nicht oralpathologisch ausgerichteten Pathologen bestehen, die jeweiligen Zysten anhand des zur Verfügung stehenden Materials zu unterscheiden. Oft fallen klinische Angaben sehr spärlich aus. Ebenso wird meist kein Röntgenbild - im zahnärztlichen Bereich klassischerweise die Panoramaschichtaufnahme respektive Orthopantomogramm (= OPG) oder ein sogenannter Zahnfilm für Einzelaufnahmen weniger Zähne - übermittelt. Gleichwohl wäre die Kenntnis der Lagebeziehungen zu Zähnen, der Entnahmeort im Kiefer und die Beziehung zu Nachbarstrukturen von enormer Wichtigkeit [Jundt, Odontogene Tumoren und Zysten im Kiefer, 2008].

Erschwerend kommt noch hinzu, daß ein durch eine Entzündung verändertes Zystenwandepithel rein histologisch ohne Angabe der Klinik nicht mehr differenzierbar ist [Böcker et al., 2004].

Eine eindeutige pathohistologische Diagnose einer odontogenen Zyste oder eines Tumors ist jedoch für die Therapie entscheidend und bestimmt die Radikalität des Eingriffs, welche von der Kürettage über die Resektion bis hin zur Neck Dissektion reicht [Jundt, 2008].

## **1.6 Das Amplikon im Genlocus 12q13**

Die Notwendigkeit einer eindeutigen Zystendiagnose bei gleichzeitig erschwerter histopathologischer Beurteilung, insbesondere bei entzündlicher Überlagerung der Zystenhistologie, erfordert eine über die Routinehistologie hinausgehende Untersuchungsmethode.

Eine finnische Forschungsgruppe um Heikinheimo hat in einer Studie an zehn, nicht mit Naevoid basal cell carcinoma syndrome assoziierten, d.h. sporadischen KZOTs und 20 Zahnkeimen von Embryonen nicht nur eine Überexpression von Genen, sondern auch eine Amplifikation festgestellt. Diese liegt im Bereich 12q13.2 und beinhaltet Gene, die das Zellwachstum regulieren. Auch für andere Tumoren wurde eine Amplifikation und Überexpression in 12q13 dokumentiert. Daher stellt sich die Frage, ob vielleicht diese amplifizierten Gene für das Wachstumsverhalten des KZOT verantwortlich sind [Heikinheimo et al., 2007].

Der Genlocus 12q13 beschreibt die Lage auf dem langen Arm des Chromosoms 12 in Region 1, genauer Bande 13, und liegt im Chromosomenabschnitt zwischen den Megabasenpaaren (= Mbp) 45,7 und 62,5. Das sog. Amplikon ist der Chromosomenabschnitt, auf dem die Amplifikation zu finden ist. Es beginnt bei 57,13 Mbp und endet bei 57,64 Mbp und liegt damit im Bereich 12q13.13 bis 12q13.2 mit einer Größe von ca. 0,52 Mbp [National Center for Biotechnology Information, 2009b] (siehe Abb. 6). Damit erfaßt das Amplikon Gene, deren Proteine bei der Regulation sowohl von interzellulären Abläufen als auch dem Zellwachstum von Bedeutung sind [National Center for Biotechnology Information, 2009a].




Abbildung 6: Chromosom 12 mit Genlokus 12q13.

Darstellung der Lage des Amplikons auf Chromosom 12 mit Angabe der darauf kodierten Gene; Ausschnitt nach [National Center for Biotechnology Information, 2009b].

## 1.7 Fluoreszenz-in-situ-Hybridisierung (FISH)

Eine Methode zur strukturgebundenen Darstellung eines Chromosomen- bzw. Genabschnittes der DNA oder RNA ist die Fluoreszenz-in-situ-Hybridisierung (= FISH) [Lang, 2013].

Bereits seit 1969 ist die Methodik der In-situ-Hybridisierung (= ISH) bekannt [Lang, 2013], welche von Gall und Pardue entwickelt wurde. Sie markierten RNA-Abschnitte mit Tritium und inkubierten damit formalinfixiertes Gewebe, dessen DNA in denaturierter Form vorlag. Mittels Autoradiographie konnte die komplementäre Bindung der RNA an die Zellkern-DNA nachgewiesen werden [Gall & Pardue, 1969].

Die Methode der „Fluoreszenz-Hybridisierung“ etablierte Pinkel im Jahr 1986. In seiner Studie konnten gezielt menschliche Chromosomen sowohl in der Metaphase als auch der Interphase markiert werden. Dabei waren Translokationen feststellbar und die Quantifizierung der Ziel-DNA-Sequenz möglich. Dies gelang

durch indirekte Markierung. Eine biotinmarkierte DNA (= Sonde) wurde an die Ziel-DNA hybridisiert und fluoreszenzmarkiertes Avidin (der primären Antikörper), hier Fluorescein-Avidin, welches an Biotin bindet, zugegeben. Durch anschließende Bindung des biotinierten Anti-Avidin-Antikörpers (der sekundäre Antikörper) wurde dieser DNA-Abschnitt fluoreszenzmikroskopisch sichtbar gemacht. Eine zusätzliche Schicht Fluorescein-Avidin verstärkte die Signale [Luke et al., 1997; Pinkel et al., 1986].

Seit den Anfängen im Jahr 1969 konnte diese Technik lange Zeit allerdings nur zu Forschungszwecken genutzt werden. Durch die Weiterentwicklung der DNA-Verarbeitung konnte sie im Lauf der Zeit in die Routinediagnostik Einzug halten [Lang, 2013].

Die Funktionsweise dieser molekularbiologischen Methode beschreibt bereits der Name Fluoreszenz-in-situ-Hybridisierung. Es handelt sich um eine strukturgebundene Untersuchung (*in situ*). Dabei wird eine Gensonde, die mit einem *Fluoreszenzfarbstoff* markiert ist, auf ein zytologisches oder histologisches Präparat mit denaturierter DNA aufgebracht. Diese lagert sich entsprechend der Komplementarität der Basensequenz an die DNA oder RNA der Zellen oder des Gewebes an (*Hybridisierung*). [Carl Zeiss AG Lichtmikroskopie, 2003; Lang, 2013]. Die resultierenden Signale können mit einem Fluoreszenzmikroskop betrachtet werden und stellen sich punktförmig bis flächig dar. Mit dieser Methode können ganze Chromosomen oder ausgewählte Genbereiche eines Chromosoms nachgewiesen werden [Brüne & Plesch, 2006].

### **1.7.1 Das Grundprinzip einer FISH**

Das zugrundeliegende Prinzip der FISH ist die Basenpaarung der DNA. Dadurch ist es möglich die fluoreszenzmarkierte, komplementäre DNA- oder RNA-Sonde an die Ziel-DNA, also z.B. die ausgewählte Basenabfolge auf dem gesamten Strang eines Chromosoms, zu binden. Im Detail sieht dieser Weg wie folgt aus. Im ersten Schritt wird die DNA- oder RNA-Sonde zunächst mit einem Fluorochrom oder einem nichtfluoreszierenden Hapten wie Biotin oder Digoxigenin (= DIG) markiert. Als zweites müssen die DNA-Stränge denaturiert,

d.h. der Doppelstrang durch Erhitzen in zwei Einzelstränge aufgetrennt werden. An die nun einsträngigen Ziel-DNA-Sequenzen kann die im Überschuß vorhandene, komplementäre Sonde binden (= Hybridisierung). Dies geschieht innerhalb mehrerer Stunden bei 37°C. Das Resultat ist die sog. Hybrid-DNA. Die nicht gebundenen Anteile der Sonde werden durch Waschen entfernt. Die Gegenfärbung der Gesamt-DNA erfolgt mit einem sog. Komplementärfarbstoff (= Counterstaining). Falls eine indirekte Markierung durchgeführt wird, kommt noch das Sekundäragens hinzu, welches einen Antikörper- oder Proteinkomplex mit der DNA- oder RNA-Sonde ausbildet und diese dadurch sichtbar macht [Carl Zeiss AG Lichtmikroskopie, 2003; Cremer et al., 1995].

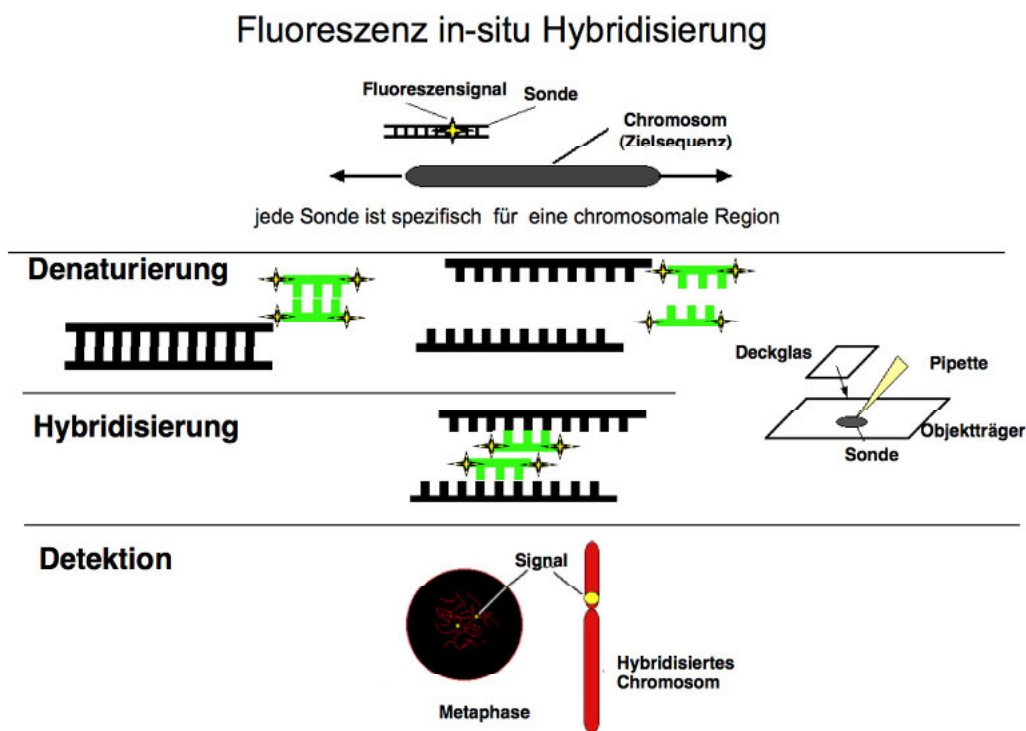


Abbildung 7: Fluoreszenz-in-situ-Hybridisierung.

Schematischer Ablauf einer FISH mit direkter Markierung; nach [Heinzle, 2013].

### 1.7.2 DNA-Sonden

Mehrfach wurden bereits die sog. Sonden genannt. Dabei handelt es sich um Basensequenzen, die zur Ziel-DNA komplementär, d.h. gegenläufig und mit Fluoreszenzmarkern versehen sind. Daher können sie, wie oben beschrieben, an den gewünschten Ort eines Gens durch Wasserstoffbrückenbindung

angelagert werden. Die Sonde markiert nun den entscheidenden Bereich des Chromosoms.

Anhand ihres Bindungsortes an einem Chromosom unterscheidet man folgende Sonden:

- „Locus-spezifische Sonden“, die einen Genlocus markieren,
- „Zentromer-Sonden“, welche am Zentromer, folglich an die Satelliten-DNA, des Chromosoms binden,
- „Telomer- bzw. Subtelomer-Sonden“, welche an distale Bereiche eines Chromosoms, den Telomeren, hybridisieren, und
- „Chromosome painting probes“, die ganze Arme oder sogar gesamte Chromosomen zur Darstellung bringen (siehe Abbildung 8) [Carl Zeiss AG Lichtmikroskopie, 2003].

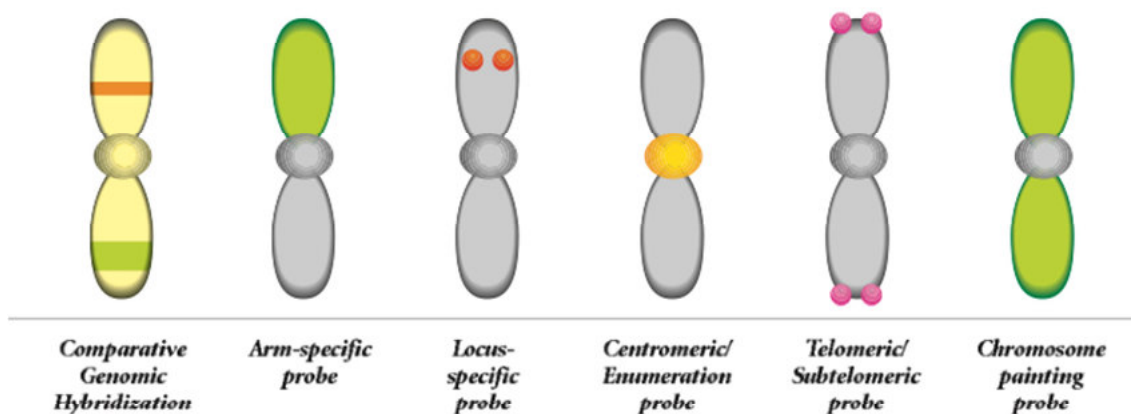


Abbildung 8: DNA-Sonden zur Anwendung bei einer FISH.

Übersicht der verschiedenen FISH-Sonden; Unterscheidung anhand des Bindungsortes auf dem Chromosom; nach [Carl Zeiss AG Lichtmikroskopie, 2003])

Je nach Sondenart resultiert eine unterschiedliche Bindungsstelle, folglich unterschiedliche Signale und damit auch verschiedene Untersuchungsergebnisse. Daher ist entsprechend der Fragestellung eines Versuchs die geeignete Sonde zu wählen.

Eine lokusspezifische Sonde, auch LSI-Sonde (= locus-specific identifier) genannt, ist – wie oben berichtet - dazu geeignet, einen definierten Bereich eines Gens zu markieren und damit eine Aussage über Veränderungen des

Gens, z.B. in Form einer Deletion oder Duplikation, zu erhalten. Zentromersonden, kurz CEP-Sonden (= Chromosome Enumeration Probe) genannt, ermöglichen die schnelle Detektion einer numerischen Chromosomenaberration (= Aneuploidie). Translokationen und andere Chromosomenbrüche lassen sich z.B. durch Telomersonden identifizieren. Dem gegenüber stehen die whole chromosome painting probes (= WCP-Sonden), die aus einer Sonderserie bestehen und so ganze Chromosomen markieren. Mit deren Hilfe können prä- und postnatale Translokationen und auch Strukturanomalien, deren Ursprünge bislang nicht bekannt sind, gefunden werden [Luke et al., 1997; Universitätsmedizin der Johannes Gutenberg-Universität Mainz, 2013]

Die bislang nicht benannte vergleichende genomische Hybridisierung (= CGH: Comparative Genomic Hybridisation) (siehe Abbildung 8 links) ist im Gegensatz zur FISH eine strukturungebundene Untersuchung. Hierbei wird die extrahierte, mit unterschiedlichen Fluoreszenzfarbstoffen markierte Tumor- und Normalzell-DNA auf Metaphase-Chromosomen hybridisiert. Der Unterschied in der Menge der hybridisierten Tumor- und Normalzell-DNA, also das Verhältnis der Signale zueinander, wird bestimmt. Anhand dessen lassen sich auch bislang unbekannte amplifizierte oder deletierte Genabschnitte erkennen und damit die Lokalisation zum Beispiel von möglichen Onkogenen bestimmen [Cremer et al., 1995; Kallioniemi et al., 1992].

### **1.7.3 BAC-Klone**

Die zur Hybridisierung nötigen Sonden können heutzutage entweder als bereits vorgefertigte Diagnose-Kits von diversen Firmen bezogen oder aber aus einzelnen Bakterien- oder Hefeklonen selbst hergestellt werden.

Burke et al. etablierten 1987 durch ihre Studie die YAC (= yeast artificial chromosome) -Klone, also künstliche Chromosomen aus der Hefe. Damit konnten erstmals mehrere hundert Kilobasenpaare (= Kbp) z.B. menschlicher DNA in ein vermehrungsfähiges biologisches System eingebaut, d.h. kloniert werden [Burke et al., 1987; Mühlhardt, 2012]. Mittlerweile haben sich die sog. BAC (= bacterial artificial chromosome) -Klone als Standard gegenüber deren

Vorgängern, wie z.B. den YACs, durchgesetzt. Die Gründe sind die hohe Stabilität der geschaffenen BAC-Klone und deren einfache Handhabung bzw. Bearbeitung. BACs bieten noch weitere Vorteile. So kommt es nur selten zu Rearrangements oder chimären Klonen, wie dies bei den YAC-Klonen der Fall ist. Bis zu einer Größe von 350 Kbp können die bakteriellen, künstlichen Chromosomen kloniert werden. Ursprung der Klone ist der Wirt *Escherichia coli* und dessen Fertilitätsfaktor (= F-factor) [Choi & Kim, 2001; Mühlhardt, 2012; Shizuya et al., 1992]. Basierend auf diesen Eigenschaften konnte bis 2001 erstmals eine vollständige Kartierung des menschlichen Genoms durchgeführt werden [The International Human Genome Mapping Consortium, 2001].

Anhand der entschlüsselten DNA wurden umfangreiche Datenbanken erstellt, die den zu jedem Genabschnitt passenden Klon beinhalten [Universitätsmedizin der Johannes Gutenberg-Universität Mainz, 2013]

#### **1.7.4 Positive Aspekte der FISH**

Die Fluoreszenz-in-situ-Hybridisierung eröffnet viele Möglichkeiten in der Diagnostik. Sie ist an nativen oder formalinfixierten Zellausstrichen sowie zytogenetischen und histologischen Präparaten möglich [Carl Zeiss AG Lichtmikroskopie, 2003]. Ferner kann durch die FISH die immunhistologische und molekularbiologische Analyse verbunden werden. Dies ist bei den verschiedenen strukturungebundenen „Blotting-Methoden“ nicht möglich [Lang, 2013], da dabei die DNA aus dem Gewebe herausgelöst und „übertragen“ wird [Kulac, 2013]. Eine erfolgreiche Anwendung der FISH ist außerdem an Chromosomen der Meta- als auch der Interphase des Zellzyklus möglich [Cremer et al., 1995; Lichter et al., 1988].

Zur Auswertung dient, wie bereits geschildert, die direkte oder indirekte Markierung. Die Vorteile der indirekten, aufwendigeren Methode sind zum einen die bessere Sensitivität [Cremer et al., 1995] und zum anderen die höhere Auflösung der Signale [Luke et al., 1997]. Bei der indirekten Methode wird die Sonde mit Digoxigenin oder einem Fluoreszenzfarbstoff wie Fluoreszein markiert, welche von einem enzymmarkierten Antikörper in einem weiteren Detektionsschritt erkannt werden. Nach Zugabe eines Chromogens wird dieses



durch das Enzym in einen unlöslichen Farbstoff umgesetzt, welches sich am Ort des gebundenen Antikörpers ablagert. Diese Technik bezeichnet man dann als Chromogen-In-Situ-Hybridisierung (= CISH) [Lang, 2013], deren Besonderheit die lange Lagerfähigkeit ist. Fluoreszenzmarkierte Präparate dagegen verlieren an Signalstärke durch Lagerung bei Raumtemperatur (= RT). Dennoch überwiegen die positiven Aspekte, nämlich die einfache mehrfarbige Markierung unterschiedlicher Abschnitte an einem einzigen Präparat (= Multicolor-FISH) und die Auswertung der Sondersignale, welche sich leicht quantifizieren lassen [Cremer et al., 1995; Mulisch & Welsch, 2010].

### **1.8 Tissue Microarrays**

Diese Technologie erleichtert es dem Pathologen, mit nur einem Paraffinblock, dem Tissue Microarray (= TMA), eine Vielzahl von unterschiedlichen Gewebeproben in einer Färbung zu untersuchen. Dazu muß zunächst eine sorgfältige Auswahl am sog. Spendergewebe getroffen werden. Nach Abgleich des aussagekräftigen Areals auf dem HE-gefärbten Schnitt mit dem zugehörigen Paraffinblock wird dieser Bereich aus letzterem ausgestanzt. Das Gewebestück wird auf einem Träger oder in einem vorgefertigten Paraffinblock mit Positionslöchern (= Masterblock; Akzeptorblock) fixiert. Diese Schritte werden wiederholt, bis schließlich der gesamte Träger gefüllt ist. Von besonderer Wichtigkeit ist dabei die Dokumentation, um jeden Paraffingewebestanzzyylinder, den sog. „Core“, mit einer Größe zwischen 0,6 und 5 mm der ursprünglichen Probe zuordnen zu können. Anschließend wird ein Paraffinblock bei 60°C gegossen bzw. der vorgefertigte Masterblock erwärmt [Packer et al., 2003; Yale University - School of Medicine, 2013].

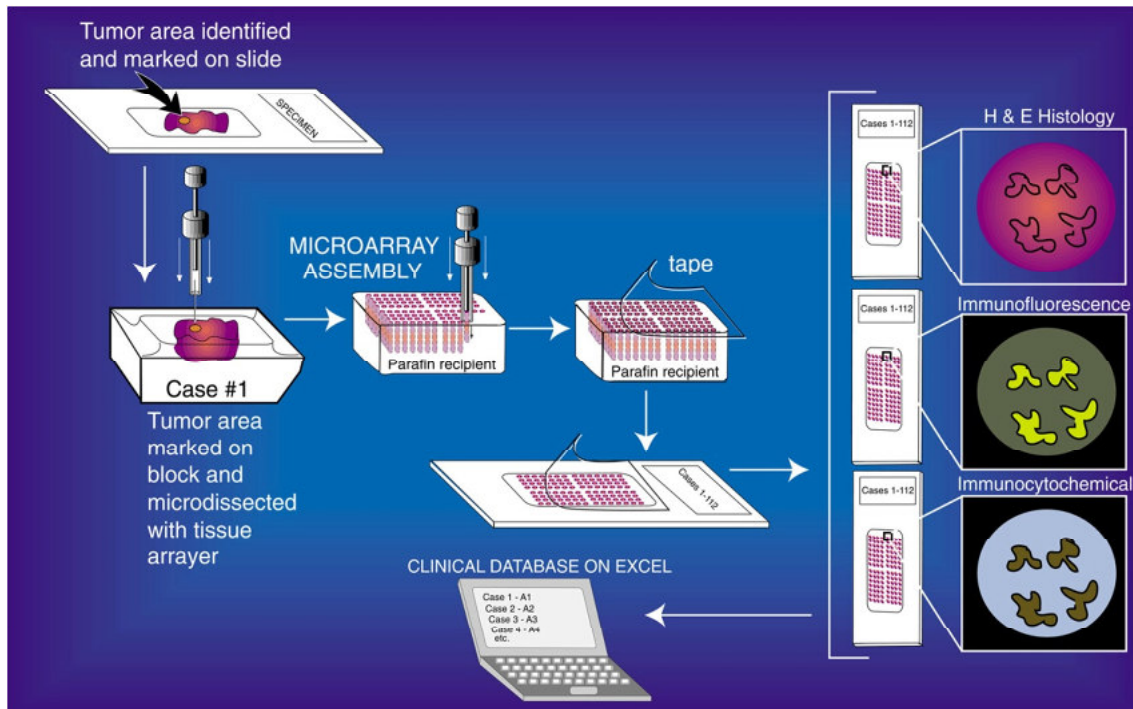


Abbildung 9: Herstellung eines Tissue Microarrays.

Schematische Darstellung der Einzelschritte zur Erstellung eines TMAs und den daran möglichen Diagnostikverfahren; nach [Johns Hopkins University, 2012].

Erstmals wurde die Technik 1987 von Wan, Fortuna und Furmanski beschrieben und 1998 durch Kononen et al. technisch zur Reife gebracht. Zur Anwendung kommt sie heute wegen einer Reihe an Vorteilen. Durch die hohe Zahl an Gewebeprobe mit bis zu 1000 Stück auf einem Objektträger, kann schnell und effektiv mit relativ geringem finanziellen und zeitlichen Aufwand die Auswertung vieler unterschiedlicher Proben gleichzeitig vorgenommen werden. Auch ist es möglich, diese zu automatisieren [Kononen et al., 1998; University Health Network Microarray Centre, 2012; Wan et al., 1987; Yale University - School of Medicine, 2013]. Gewiß besteht die Möglichkeit des Verlustes an Informationen, da durch das Ausstanzen des kleinen Core nur ein Bruchteil des Gewebes vertreten ist. Die Studie von Kononen et al. zeigte im Vergleich zu den verfügbaren Zahlen aus der Literatur jedoch ähnliche Ergebnisse bezüglich der Häufigkeit an gefundenen Amplifikationen bei Brustkrebs unter Verwendung von Tissue Microarrays und bewies somit die Repräsentativität der Cores für das Gesamtgewebe [Kononen et al., 1998; Packeisen et al., 2003].

Somit dürfte die Aussagekraft der Daten, die mittels TMA gewonnen werden, denen mittels whole mount sections gewonnenen Daten als gleichwertig angesehen werden. In Anbetracht der genannten Vorteile ist dieses Vorgehen bestens geeignet, um damit in der vorliegenden Studie eine größere Anzahl an Zystenproben auszuwerten.

### **1.9 Mögliche Erweiterung der Diagnostik mittels FISH zur differentialdiagnostischen Abgrenzung der Zysten**

Für die Tumordiagnostik wird oftmals die FISH zur Erkennung von erkrankungsspezifischen Veränderungen am Genom herangezogen. Dabei werden die Gewebeproben nach den möglichen genetischen Ursachen der Erkrankung untersucht. Diese sind u.a. eine Überexpression, Deletion oder Amplifikation von Genen [Lang, 2013].

Die Darstellung einer Amplifikation findet in der Routine bereits ihre Anwendung. Bekanntes Beispiel aus der Diagnostik bei Brustkrebs ist die Gensonde für HER2, welche zumeist zusammen mit der für das Chromosom 17 spezifischen CEP 17-Sonde eingesetzt wird. Mit dieser Kombination läßt sich die Amplifikation des humanen HER2-Gens im Bereich 17q11.2-q12 an formalinfixierten Paraffinpräparaten durch eine FISH erkennen [Wolff et al., 2007; ZytoVision GmbH, 2013].

In der Forschung an KZOTs wurde, wie bereits erwähnt, das Amplikon 12q13.2 durch CGH von Heikinheimo et al. nachgewiesen [Heikinheimo et al., 2007].

Daher scheint es auch im Falle des KZOT plausibel, die beschriebene Amplifikation mittels der Fluoreszenz-in-situ-Hybridisierung nachzuweisen.

Lokusspezifische Sonden wären zur Darstellung des nur wenige hundert Kbp großen Amplikons das Mittel der Wahl. Zur Unterscheidung zwischen einer Amplifikation und einer Polysomie von Chromosom 12 können die LSI-Sonden zusammen mit der für das Chromosom 12 geeigneten CEP-Sonde hybridisiert werden [Universitätsmedizin der Johannes Gutenberg-Universität Mainz, 2013].

### **1.10 Fragestellung**

Für eine adäquate Therapie der Zysten des Kiefers ist eine sichere histopathologische Diagnosestellung unabdingbar. Die Schwierigkeit der Differentialdiagnostik der Zysten ist in der Literatur bekannt und wurde insbesondere von Shear et al. anhand einer Übersicht über eine Reihe von Studien, welche zwischen 1987 und 1991 publiziert wurden, verdeutlicht. Dieses diagnostische Dilemma beruht insbesondere auf dem weitgehenden Fehlen von spezifischen Markern für die einzelnen Zysten. Dies gilt insbesondere für den KZOT, dessen korrekte Diagnosestellung therapeutisch notwendig ist [Shear, 2001].

Daher war es das Anliegen der vorliegenden Dissertationsschrift, eine geeignete Methode für die histopathologische Routinediagnostik zu etablieren, mit deren Hilfe eine erfolgreiche Abgrenzung des KZOT gegenüber den übrigen odontogenen und nicht odontogenen Zysten möglich ist.

Die folgenden Fragestellungen wurden dazu bearbeitet:

- Sind die bislang in der Literatur angegebenen histologischen Kriterien vollständig, oder lassen sich weitere Erkennungs- bzw. Unterscheidungsmerkmale ausmachen?
- Wurden klinischen Angaben sowie Röntgenbilder an die Pathologie übermittelt und können Patientenfälle bei Vorhandensein aller klinischer Daten besser beurteilt werden, so daß ein sicherer pathologischer Befund ermöglicht wird?
- Kann mit der molekularbiologischen Methode der Fluoreszenz-in-situ-Hybridisierung das Amplikon 12q13 bei KZOTs nachgewiesen werden und dadurch eine Abgrenzung zu den anderen odontogenen und nicht-odontogenen Zysten vollzogen werden?

## 2 Material und Methoden

### 2.1 Datenerhebung

Als Grundlage dieser wissenschaftlichen Arbeit diente der Patientenstamm des Instituts für Pathologie und Neuropathologie der Universität Tübingen. Der erfaßte Zeitraum reichte vom 01.01.1993 bis 31.12.2010.

#### 2.1.1 Patientenrecherche über PASNET der Pathologie

Zunächst wurde das geeignete Patientenkollektiv erarbeitet. Dazu wurde das Programm PASNET, das digitale Patientenerfassungsprogramm des pathologischen Institutes, von Nexus/Paschmann in der Version 1.0.0925.1 genutzt. Über die erweiterte Suchfunktion wurden im oben genannten Zeitraum die Patientenfälle nach Ihrem Befund ausgewählt. Die relevanten Befunde sind: KZOT respektive Keratozyste (bei Fällen vor 2003), folliculäre Zyste, radikuläre Zyste, Basalzellkarzinom und Ameloblastom. Die zur Erlangung der Daten verwendeten Suchbegriffe, auch mit möglichen Schreibfehlern, waren folgende:

	Suchbegriffe
<b>Allgemein</b>	odontogene Zyste, Kieferzyste, Knochenzyste, odontogenic cyst; Gorlin-Goltz-Syndrom, Gorlin-Golz-Syndrom, NBCCS
<b>KZOT</b>	keratozystisch/keratocystisch odontogener Tumor, Keratozyste, Primordialzyste, odontogenic keratocyst, keratocystic odontogenic tumor, KCOT
<b>folliculäre Zyste</b>	folliculäre Zyste, Eruptionszyste, folikuläre/folikulläre Zyste, Follikular-/Follikelzyste, dentigerous/follicular cyst
<b>radikuläre Zyste</b>	radikuläre Zyste, Residualzyste, radikuläre Zyste, radicular cyst
<b>Basalzellkarzinom</b>	Basalzellkarzinom, Basaliom, BCC
<b>Ameloblastom</b>	Ameloblastom, Adamantinom

Tabelle 1: Übersicht der verwendeten Suchbegriffe in Pasnet während der Patientenrecherche.

Alle in diesem digitalen Befundarchiv vorhandenen Fälle des KZOT und der unklaren Fälle, welche odontogene Zysten mit nicht eindeutigem

pathologischen Befund beinhalten, wurden erfasst. Bei den übrigen Befunden wurden die Fallzahlen auf eine bestimmte Anzahl beschränkt. Es wurden je 100 follikuläre und radikuläre Zysten sowie 50 Basalzellkarzinome und 30 Ameloblastome ausgewählt.

### **2.1.2 Erstellung des Datenkataloges**

Alle Fälle wurden aus PASNET exportiert und jeweils in einer xml-Datei gespeichert. Mit dem Programm Microsoft Office Excel 2007 wurde eine Tabelle erstellt und jene Daten aufgenommen. Anhand Ihrer Fallidentifikationsnummer und nach dem zusätzlich erstellten Kurzbefund erfolgte die Sortierung. Die in die Tabelle übernommenen Stammdaten sind Name, Geburtsdatum, Geschlecht, Lokalisation, histologischer Befund und das Eingangsdatum des Falles in der Pathologie.

Da im Vorfeld zu dieser Arbeit ein Probeversuch durch meinen Betreuer PD Dr. Ulrich Vogel, Oberarzt im Institut für Pathologie, durchgeführt wurde, fand ein Abgleich der dabei aufgestellten Patientenlisten statt. Dadurch kamen weitere Fälle zum Datenkatalog hinzu, wobei sich manche Fälle mit der eigenen Erhebung deckten.

### **2.1.3 Einsicht ausgewählter Patientenakten des ZZMK Tübingen**

Durch Kooperation mit Prof. Dr. Dr. Jürgen Hoffmann, damals leitender Oberarzt der Klinik für Mund-, Kiefer- und Gesichtschirurgie des Zentrums für Zahn-, Mund- und Kieferheilkunde (kurz ZZMK) Tübingen, war die Einsicht in die Patientenakten des ZZMK ermöglicht.

Es wurde eine Patientenliste erstellt, die alle Patienten beinhaltete, die an einem KZOT erkrankt waren, sowie die unklaren Patientenfälle. Hinzu kamen auch ausgewählte Fälle der vier anderen Zysten-/Tumorarten, welche nach pathologischem Befund entweder eindeutig oder aber nicht sicher diagnostiziert werden konnten. Die verwaltungstechnischen Assistentinnen der zentralen Verwaltung des ZZMK suchten diese Patientenakten aus dem Archiv heraus. Nach Sichtung der angeforderten Akten konnten klinische Angaben, Arztbriefe

und Röntgenbilder, vorrangig ein OPG - sofern vorhanden - abfotografiert werden. Die OPGs waren dazu auf einem Röntgenbildbetrachter aufgelegt. Anschließend erfolgte die Durchsicht der klinischen Angaben und Arztbriefe mit Aufnahme der klinischen (Verdachts-)Diagnose in den Datenkatalog.

Einige dieser Patientenakten waren entweder nicht vollständig oder im gesamten nicht mehr vorhanden, da sie bereits wegen Ablauf der gesetzlichen Aufbewahrungsfrist aussortiert worden waren. Zu allen Fällen außerhalb der Klinik konnten keine Akten von niedergelassenen Kollegen bezogen werden.

#### **2.1.4 Röntgenbefund**

Die verfügbaren Röntgenbilder waren Grundlage für eine eigene Befundung. Zur Orientierung dienten die in der Literatur angegebenen Merkmale der jeweiligen Zyste bzw. des Tumors, wie unter 1.4 beschrieben. Die daraus resultierende röntgenologische Diagnose fand in Form der eigenen Meinung Eingang in den Datenkatalog.

#### **2.1.5 Archivarbeit: Heraussuchen der Gewebeproben**

Aus dem Archiv der Pathologie wurden basierend auf dem erstellten Patienten katalog die entsprechenden Gewebeproben herausgesucht. Diese lagen in Form von Schnittpräparaten und zugehörigen Paraffinblöcken vor. Bei diesen sog. „Schnitten“ handelt es sich i.d.R. um Dünn-/Feinschnittpräparate auf einem Objektträger, welche 2-4 µm dick und mit Hämatoxylin-Eosin gefärbt (= HE-Färbung) sind. Paraffinblöcke bestehen aus Paraffin, formalinfixiertem, in Paraffin eingebettetem (= FFPE) Gewebe der Patienten und einem Kunststoffträger, welcher als Blockhalter im Mikrotom dient.

Da die Lagerung der Schnittpräparate viel Platz beansprucht, werden alle Schnitte, die gemäß den gesetzlichen Aufbewahrungsfristen zehn Jahre asserviert wurden, danach vernichtet [Kassenärztliche Vereinigung Bayerns, 2013]. Paraffinblöcke zu Patientenfällen aus dem Jahr 2001 und älter, für welche keine gesetzliche Aufbewahrungspflicht mehr besteht, sind ins externe Archiv nach Bodelshausen verlegt worden (Stand 2011). Ein Besuch in

Bodelshausen diente dem Beschaffen der dort gelagerten Blöcke und damit dem Komplettieren der Proben des Kollektivs. Alle fehlenden Schnitte wurden im Labor der Immunhistochemie von Frau Adam mittels der vorhandenen Blöcke nachgeschnitten und in HE-Färbung bereitgestellt.

## **2.1.6 Eigene Diagnostik und Bestimmung von histologischen**

### **Charakteristika anhand der Schnittpräparate**

Während der Durchsicht aller ausgewählten Fälle wurde jeweils ein eigener histologischer Befund ermittelt und dokumentiert. In diesem Zusammenhang fand auch ein Abgleich mit dem vorhandenen pathologischen Befund statt. Zur Qualitätssicherung wurden gemeinsame Sitzungen mit meinem Betreuer Dr. Ulrich Vogel abgehalten, um mögliche Fehlerquellen des Ungeübten bei der Befundung der Zysten und Tumoren auszuschließen.

Bei Zysten ist jeweils das speziell differenzierte Epithel der Zystenwand von besonderer Bedeutung. Oft wiederkehrende und jeweils auf eine bestimmte Zysten- respektive Tumorart zutreffende Merkmale konnten als spezifische histologische Charakteristika ausgemacht werden. Diese ermittelten Kriterien wurden mit den allgemein gültigen Inhalten der Literatur, wie unter Punkt 1.3.1 bis 1.3.3 angegeben, abgeglichen.

In einem zweiten Durchlauf fand die Markierung der besonders aussagekräftigen Bereiche jeder Zyste auf den Objektträgern statt, womit ein späteres Auffinden beim Ausstanzen der Gewebeareale für die Einstellung in den Tissue Mikroarray möglich war. Außerdem sind von ausgewählten Zysten bzw. Epithelausschnitten histologische Bilder erstellt worden. Als Mikroskop stand der „AxioImager.A1“ von Carl Zeiss, bestückt mit 7 Objektiven mit einer Vergrößerung von 1,25x/2,5x/5x/10x/20x/40x/63x ebenfalls von Carl Zeiss, zur Verfügung. Mit der am Mikroskop angeschlossenen CCD Kamera „ProgRes C10plus“ der Firma JENOPTIK wurden die Bilder aufgenommen und mit dem dazugehörigen Programm ProgRes CapturePro verarbeitet und ggf. digital aufbereitet.

Jene Fälle wurden aussortiert, welche im Schnittpräparat kein Tumor- bzw. Zystenepithel oder nur Epithel angrenzender Strukturen, wie z.B.



Mundschleimhaut oder respiratorisches Epithel, aufwiesen. Diese Fälle sind bei den unter Punkt 3.1 angegebenen Fallzahlen des Patientengutes bereits berücksichtigt.

### **2.1.7 Vergleich der klinischen Situation mit der Mikroskopie**

Wie bereits geschildert, konnten durch die Einsicht der Akten im ZZMK die klinischen Daten erhoben werden. Von besonderem Interesse waren die Verdachtsdiagnose seitens der Klinik bzw. des behandelnden Arztes und die röntgenologische Diagnose in Form der „eigenen Meinung“. Diese wurden mit dem histologischen Erscheinungsbild und dem pathologischen Befund verglichen. Somit konnte eine Aussage zur Korrelation der angesprochenen Punkte getroffen werden und angegeben werden, in wie weit eine Übereinstimmung zwischen Klinik und Pathologie vorlag.

## **2.2 Versuchsablauf**

Der experimentelle Teil der Arbeit bestand darin, Tissue Microarrays aus den herausgesuchten Paraffinblöcken der verschiedenen Diagnosen anzufertigen und die Schnitte der Tissue Microarrays mittels FISH auf die von Heikinheimo et al. beim KZOT beschriebene Amplifikation in der Region 12q13 mittels kommerzieller und selbst hergestellter Sonden zu prüfen.

### **2.2.1 Erstellung von Tissue Microarrays**

Die Herausforderung lag darin, sowohl wirtschaftliches Arbeiten als auch eine angemessene Zeitspanne zur Bearbeitung der großen Fallanzahl zu gewährleisten. Dazu prädestiniert ist die Technik der Tissue Microarrays (TMAs). Der Versuchsaufbau stellte sich wie folgt dar.

Am Mikroskop „Axiostar“, bestückt mit 4 Objektiven (5x/10x/20x/40x), der Firma Carl Zeiss fand für jedes Präparat nochmals eine Kontrolle des bereits markierten Stanzbereiches statt. Die Lokalisation des Stanzbereiches am OT wurde genau auf den Paraffinblock übertragen. Wichtig dabei war auch die Identifikation und Nichtberücksichtigung von Knorpel, Knochen oder

Zahnfragmenten innerhalb der Gewebeprobe. Diese könnten bei Herstellung der TMAs sowie beim Schneiden derselben zu Geweberissen des Präparates führen und diese Probe unbrauchbar machen.

Zu Beginn stand das Vorwärmen der Paraffinblöcke auf einer Heizplatte bei etwa 37°C, damit das Paraffin weicher wird, beim Stanzvorgang nicht bricht oder splittert und das übrige Gewebe nicht beschädigt wird. Ein problemloses Ausstanzen des gewünschten Bereiches aus dem Donorblock mittels einer Biopsiestanze, Durchmesser 4 mm, war somit ermöglicht. Dieses ausgestanzte Gewebestück wurde auf einen Träger gesetzt. Der verwendete Träger war eine, in der Größe passend zugeschnittene, Röntgenfolie, versehen mit einem doppelseitigen Klebeband der Firma Tesa. Dadurch war eine ausreichende Stabilität des Grundes und ein Anhaften des Gewebes an demselben ermöglicht. Jedes der ausgestanzten Gewebeproben bildete einen sog. Core. Insgesamt konnten 32 solcher Cores auf einem Träger platziert werden. An erster Stelle im TMA wurde immer eine Gewebeprobe einer Leberzirrhose als Referenz und zur Orientierung auf dem Träger eingesetzt. Anschließend folgten die Proben des Patientengutes. Sofern möglich enthielt ein TMA jeweils nur eine Zysten- oder Tumorart. Die Zuteilung erfolgte anhand des pathologischen Befundes. Unabdingbar war dabei eine genaue Dokumentation der Position, an der die jeweilige Probe gesetzt wurde, damit jede dem entsprechenden Patienten zugeordnet werden konnte. Die Position der jeweiligen Gewebeprobe im TMA wurde in einer eigenen Tabelle in Microsoft Excel 2007 mit dem Vermerk der verwendeten Patientenidentifikationsnummer erfasst. Ebenfalls erfolgte eine Ergänzung der Patientendaten des vorhandenen Datenkatalogs mit der entsprechenden TMA-Nummer und der Position darauf.

Zur Fertigstellung der TMAs ging man wie bei Einbettung von Gewebe vor. Die vollständig bestückten Träger wurden jeweils in eine saubere, d.h. im Paraffinierautomaten gereinigte („geflushed“) Einbettform aus Metall gesetzt. Diese Stahlmodel wurde auf 65°C vorgewärmt und dann nach wenigen Minuten mit ca. 63°C heißem Paraffin befüllt. Evtl. entstandene Luftbläschen wurden mit einer vorgewärmten Pinzette entfernt und verschobene Gewebeproben nochmals richtig positioniert. Wichtig dabei war ein sehr vorsichtiges Vorgehen.

Die vorher, am Kassettendrucker mit der jeweiligen TMA-Nummer, beschriftete Gitterkassette wurde nach Vorwärmen auf 63°C oben auf die Stahlmodelle aufgelegt. Abschließend mußten die hergestellten TMAs wenige Minuten auf der Kühlplatte bei Raumtemperatur erkalten, bis sie zur weiteren Abkühlung über Nacht in den Kühlschrank bei 4°C gestellt werden konnten. Das langsame Abkühlen hat den Vorteil, daß die Kristallbildung innerhalb des Paraffins verringert wird [Rosenfeldt, 2009] und dadurch der Paraffinblock beim Abkühlen nicht splittert.

Insgesamt wurden 26 Tissue Microarrays hergestellt. Darunter finden sich neun TMAs für KZOTs, jeweils fünf für folliculäre und radikuläre Zysten, je zwei für Basalzellkarzinome, Ameloblastome und unklare Fälle sowie ein anfänglich erstellter Probearray mit Gewebe einer Leberzirrhose.

### **2.2.2 Schneiden der Tissue Microarrays**

Die Herstellung der Schnittpräparate übernahm wiederum Frau Adam im Labor der Immunhistochemie, da der Umgang mit den relativ kleinen Gewebefragmenten eines TMA bei Herstellung des Dünnschnitts nicht nur Geschick, sondern auch viel Erfahrung bedarf, um alle Anteile unbeschadet auf den Objektträger zu übernehmen.

Bei diesem Vorgang wird der zu schneidende Block, in unserem Falle ein TMA, auf einer Kühlplatte bei -10°C gelagert. Eingespannt in das Mikrotom, Modell HM 355S von MICROM, wurde zunächst mit einer Schnittdicke von etwa 10µm der Anschnitt begradigt, um im Anschluß einen vollständigen Dünnschnitt mit ca. 4µm Dicke zu erhalten. Dieser glitt nach Erstellung über das Schnitt-Transfersystem STS auf die Wasseroberfläche des mit destilliertem Wasser gefüllten Wasserbades. Nach Aufziehen des Schnittes auf einen zur besseren Gewebefixierung vorbehandelten, silanisierten Objektträger wurde dieser zum Entfernen von Falten auf einem Wasserbad mit einer Temperatur von 51°C gestreckt [Kunz Instruments AB, 2014]. Beim erneuten Aufziehen des Schnittes auf den Objektträger achtete man auf eine mittige Ausrichtung. Nach fünf Minuten Trocknung bei senkrechtem Stand an der Gehäusewand des Wasserbades wurden die Objektträger mit Schnitt über Nacht bei 37°C in einem

Brutschrank getrocknet. Zur Aufbewahrung der getrockneten Schnitte war die Lagerung im Kühlschrank bei 4°C in einer Objektträgerschachtel ideal, um Temperaturschwankungen und ein Hinzutreten von Luftfeuchtigkeit zu vermeiden.

### 2.2.3 Färben der Kontrollschnitte mit Hämatoxylin-Eosin

Für die mikroskopische Betrachtung wurde zu jedem TMA ein Schnitt nicht eingelagert, sondern mit HE gefärbt. Dies geschah im automatischen Objektträger-Färbegerät Shandon Varistain.

Dabei wurde das Gewebe mittels Xylol entparaffiert und nach einer absteigenden Alkoholreihe (100% bis 70%) und Rehydrierung mit den hydrophilen Farbstoffen infiltriert. Die zum Färben verwendeten Reagenzien waren das sog. Hämalaun n. Mayer und Eosin. Das Hämalaun war eine Lösung aus 2,5 g Hämatoxylin, 2,5 l Aqua destillata (= Aq. dest.), 0,5 g Natriumjodat, 125 g Chloralhydrat, 125 g Aluminiumkaliumsulfat und 2,5 g Zitronensäure. Die Eosinlösung bestand aus 25 g Eosin auf 2,5 l Aq. dest.. Zum Gebrauch wurden 750 ml Lösung mit 12 Tropfen Eisessig (0,5 ml) gemischt. Mittels einer aufsteigenden Alkoholreihe (70 bis 100%) und anschließender Inkubation mit Xylol wurde der nun mit HE gefärbte Gewebeschnitt wieder entwässert, damit er eingedeckt werden konnte. Im Eindeckautomat „Tissue-Tec Glas g2“ wurde der nunmehr hydrophobe Gewebeschnitt mit dem xylollöslichen Eindeckmittel namens Pertex und einem Deckglas beschichtet.

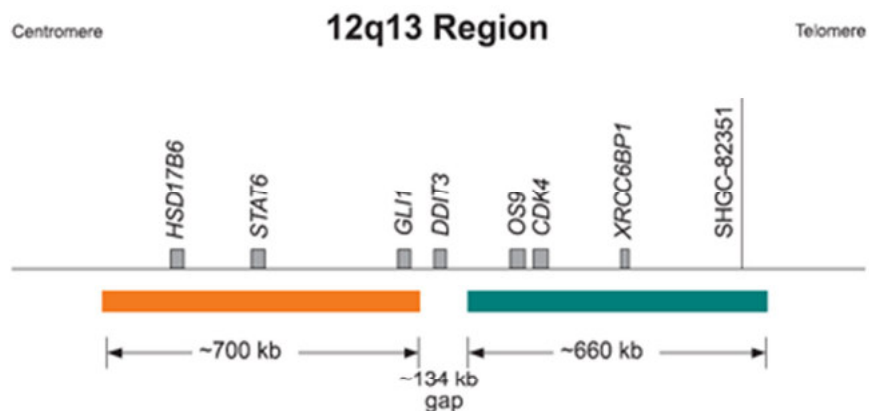
Die zur Färbung nötigen Einzelschritte sind in Tabelle 2 aufgeschlüsselt.

Reagenz/Medium	Einwirkzeit in min	Reagenz/Medium	Einwirkzeit in min
	Beginn	Leitungswasser	1:30 - 1:30
Xylol	1:00 - 1:00	Eosin	1:30
Xylol	1:30 - 1:30 - 1:30	Leitungswasser	0:15
Alkohol 100%	0:15	Alkohol 70%	0:15
Alkohol 96%	0:15	Alkohol 96%	0:15
Alkohol 70%	0:15	Alkohol 100%	0:15 - 0:15
Aqua destillata	0:15	Xylol	0:15 - 0:15
Hämalaun	1:30 - 4:30		Ende

Tabelle 2: Übersicht eines Programmzyklus des Färbeautomaten Shandon Varistain 23-4 mit Angabe der Reagenzien bzw. der Medien und deren Einwirkzeiten. Bei mehrfacher Anwendung desselben Mediums sind die jeweiligen Zeiten hintereinander angegeben.

## 2.2.4 Vorbereitende Maßnahmen zur FISH

Zur Durchführung der FISH wurde ein zum Genbereich passendes Sondenpaar der Firma Abbott Molecular („Vysis DDIT3 Break Apart FISH Probe Kit“ - vormals Vysis LSI CHOP 12q13 Dual Color, Break Apart Rearrangement Probe) für den Genbereich 12q13.1 bis 12q13.3 ausgewählt.



### LSI DDIT3 Dual Color, Break Apart Rearrangement Probe

Abbildung 10: Vysis DDIT3 Break Apart FISH Probe.

Die Übersicht zeigt den erfaßten Bereich q13 auf Chromosom 12. Dabei ist Sonde 1 mit Spektrum orange proximal und Sonde 2 mit grünem Spektrum distal des Genlokus DDIT3 gelegen; nach [Abbott Molecular, 2011].

In einer gesunden Zelle zeigen sich hierbei zwei überlagernde Signale, man spricht von einer Fusion je eines orangefarbenen und eines grünen Signals. Bei einer Translokation kommt der distal von DDIT3 gelegene Sondenteil (grün) an anderer Stelle im Genom zu liegen und es kann bei Auswertung der FISH nur ein fusioniertes sowie ein getrennt liegendes grünes und orangefarbenes Signal beobachtet werden [Abbott Molecular, 2011], da die Translokation meist nur auf einem Chromosom und nicht in beiden Chromosomen des Genoms zu finden ist.

Das eigentliche Anwendungsgebiet dieses kommerziell erhältlichen Sondenpaares ist die Identifikation einer Translokation des Genes DDIT3 (= CHOP) bei einem myxoiden Liposarkom [Abbott Molecular, 2011].

Im bereits erwähnten Vorversuch, durchgeführt von meinem Betreuer, PD Dr. Ulrich Vogel, wurde an wenigen Präparaten dieses Sonden-Kit verwendet.

Theoretisch scheint dies erfolgsversprechend, da das Amplikon 12q13.2 nur im proximalen Abschnitt liegt und demnach von der orange gefärbten Sonde abgedeckt wird, wobei Spektrum grün als Referenz dient. Allerdings ergab die Auswertung keine Hinweise auf eine Amplifikation. Daher wurden in der vorliegenden Arbeit keine käuflichen Sonden, sondern selbst hergestellte und an das nachzuweisende Amplikon 12q13 adaptierte Sonden verwendet. Daraus sollte eine erhöhte Präzision im FISH-Nachweis resultieren.

#### **2.2.4.1 Ermittlung geeigneter BAC-Klone**

Zur Sondenherstellung wurden BAC-Klone gewählt. Die geeigneten BACs können durch Zugriff auf die Gendatenbank der University of California in Santa Cruz (= UCSC) herausgesucht werden. Auf der Internetseite „<http://genome.ucsc.edu>“ erfolgte der Zugriff auf das „Human Genome Browser Gateway“. Als Grundeinstellungen wurden bei Gruppe „Mammal“ (zu deutsch: Säugetier), bei Genom „Human“, bei „assembly“ „Feb. 2009 (GRCh37/hg19)“ und im Suchfeld die Position 12q13 gewählt.

Das „assembly GRCh37/hg19“ war die zum Zeitpunkt der Datenerhebung aktuelle Zusammenstellung des menschlichen Genoms, herausgegeben von dem Genome Reference Consortium (= GRC), basierend auf der Gendatenbank „GenBank“ des National Center for Biotechnology Information (= NCBI) in der Version „Build 37.1“ vom 27.02.2009 [National Center for Biotechnology Information, 2009c]. Der Zusatz „hg19“ dient lediglich der Nummerierung.

Nach Eingabe oben genannter Daten wird auf der folgenden Seite der Bereich 12q13 im Genom Browser angezeigt. Weitere nötige Angaben auf dieser Seite zur Darstellung aller wichtigen Informationen waren:

- unter „mapping and sequencing“:
  - „base position: dense“
  - „FISH clones: pack“
  - „BAC End pairs“: pack“,
- unter „Genes and Gen Predictions“:
  - „UCSC Genes: pack“
  - „MGC: pack“
  - „RefSeq Genes: pack“.

Nach Aktualisierung der Einstellungen wurden die verfügbaren BACs und die Gene angezeigt. Deren Position auf dem Chromosom konnte mit dem erforderlichen Bereich abgeglichen werden. Insgesamt kamen 6 BAC-Klone in Frage, die sowohl das Amplikon annähernd lückenlos als auch den nach distal folgenden Bereich des Telomers bis in den Bereich q14 hinein abdeckten (siehe Abb. 11).

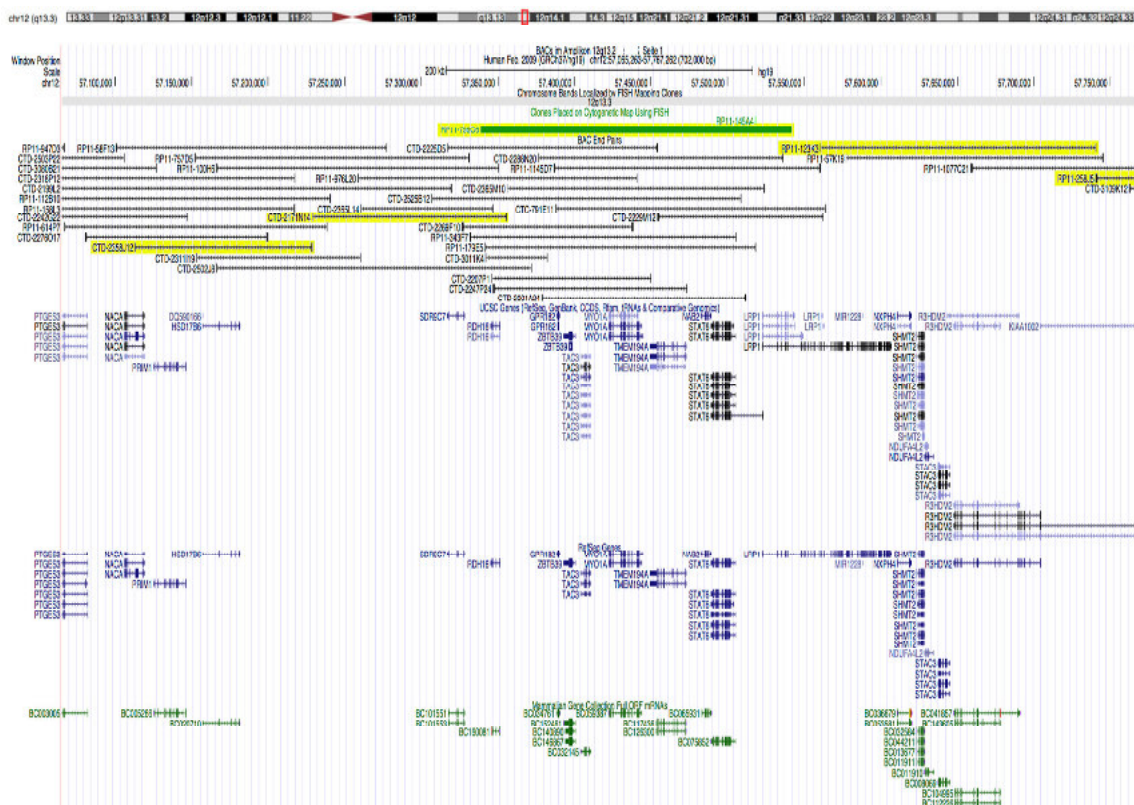


Abbildung 11: Ausschnitt aus dem Human Genome Browser im Genbereich 12q13.2 bis 12q13.4. Zur besseren Übersicht erscheint die Darstellung in zwei Einzelbildern.

Abbildung 11a: Abschnitt chr12: 57.065.263 bis 57.767.262.

In der obersten Zeile ist die Position auf dem Chromosom durch die rote Markierung gekennzeichnet. Zweiter Bereich ist die Positionsangabe. Die bereits zu Zwecken der FISH erprobten, und in der Cytogenetic Map gelisteten BAC-Klone sind in grün aufgeführt. Darunter

folgen alle weiteren verfügbaren in schwarz. Die ausgewählten BACs sind gelb markiert. Weiter werden in blau die Gene nach UCSC und RefSeq aufgeschlüsselt. In grün erscheinen noch die dazugehörigen mRNAs aus der Mammalian Gene Collection; nach [Kent et al., 2002].

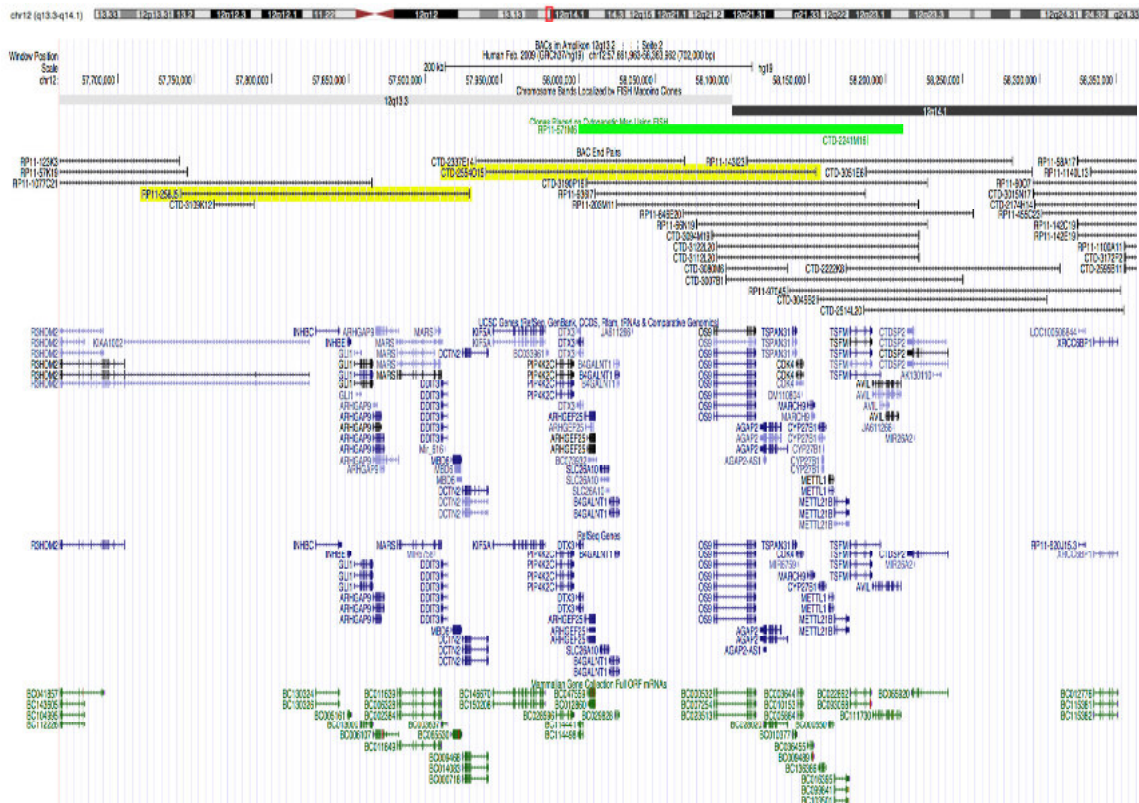


Abbildung 11b: Abschnitt chr12: 57.661.963 bis 58.363.962.

Erläuterung siehe Text zu Abb. 11a; nach [Kent et al., 2002].

Die ausgewählten Klone wurden bei der Firma Invitrogen bestellt. Eine Auflistung dieser und die im jeweiligen Abschnitt eines Klons liegenden Gene zeigt Tabelle 3.

Nr.	BAC-Klon	Lokalisation	Größe	Replizierte Gene
1.	CTD-2358J12	57112822-57228565	116 Kbp	PRIM1, HSD17B6
2.	CTD-2171N14	57228577-57355818	127 Kbp	SDR9C7, RDH16
3.	RPCI-11 HS	57338619-57541794	203 Kbp	RDH16, GPR128, ZBTB39, TAC3, 79906, MYO1A, NAB2, STAT6, LRP1
4.	RPCI-11 HS	57560623-57740406	180 Kbp	SHMT2, NDUFA4L2, STAC3, 123K3
5.	RPCI-11 HS	57740420-57928991	189 Kbp	GLI1, DDIT3 – nicht im Amplikon 258J5
6.	2554O15	57939276-58154978	216 Kbp	CDK4 – nicht im Amplikon



Tabelle 3: Auflistung der BAC-Klone, deren Lokalisation auf Chromosom 12q13 und der im jeweiligen Chromosomenabschnitt liegenden Gene unter Angabe der Zugehörigkeit zum Amplikon. Die Reihenfolge ergibt sich durch die Lage auf dem DNA-Strang vom Zentromer Richtung Telomer [Kent et al., 2002].

#### **2.2.4.2 Herstellung einer LB-Agarplatte und des LB-Mediums**

Damit eine ausreichende Menge jedes Klones zur Verfügung stand, mußte eine Anzucht der BACs durchgeführt werden. Dies geschah auf einer Nährbodenplatte aus LB-Agar (= Luria-Bertani-Agar nach Miller). Zur Herstellung einer LB-Agarplatte benötigte man 37 g LB-Agar (nach Miller) auf 1 l Aq. dest.. Diese Lösung wurde bei 121°C für 3-4 Stunden autoklaviert und anschließend auf einem Magnetrührer mit dem Rührfisch durchgemischt. Mit in die Lösung kamen 80 ml des Antibiotikums Chloramphenicol (Konz. 12,5 µg/ml). Jeweils ca. 25 ml dieses Mediums mit einer Chloramphenicolkonzentration von 1 µg/ml füllten eine Petrischale. Nach Abkühlung wurden die Schalen abgedeckt und kopfüber im Kühlschrank gelagert.

Anhand des gleichen Schemas wurde auch das sog. LB-Medium hergestellt. Der einzige Unterschied war die verwendete Einwaage von 25 g LB-Medium (nach Miller). Das Endprodukt wurde nicht auf Agarplatten verteilt, sondern zur späteren Verwendung im Kühlschrank gelagert.

#### **2.2.4.3 Mini-Lyse zur Gewinnung der Ziel-DNA**

Als ersten Schritt der „DNA-Isolierung“ konnte die Anzucht, d.h. die Vervielfältigung der gelieferten Klone durchgeführt werden. Die tiefgefrorenen Klone wurden bei Raumtemperatur aufgetaut, jeweils auf einer LB-Agarplatte mittels einer abgeflamnten Impföse nach einem bestimmten Muster ausgestrichen (siehe Abb. 12) und mit Chloramphenicol (12,5 mg/ml) überdeckt. Die anschließende Vermehrung fand über Nacht im Brutschrank bei 37°C statt.

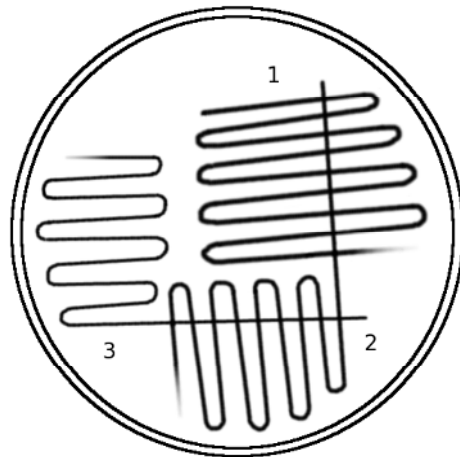


Abbildung 12: Ausstrich auf einer LB-Agarplatte.

Schematische Darstellung der Vorgehensweise beim Ausplattieren der Klone auf einer LB-Agarplatte. In engen Meandern werden die Klone ausgestrichen. Dabei wird dreimal angesetzt (1, 2 und 3), ohne neue Klone aufzunehmen.

Alle nachfolgenden Schritte sind für jeden der sechs BACs durchgeführt worden, der Einfachheit halber erfolgt die Beschreibung im Singular.

Nach der Anzucht (Kultivierung) der rekombinanten *E. coli* folgte die Anreicherung aus nur einer Kolonie, welche von der Agarplatte gewonnen wurde. Dies geschah über Nacht bei 37°C in einem Inkubationsmischer bei 50 Umdrehungen pro Minute (= rpm), unter Verwendung von je 10 ml LB-Medium und Chloramphenicol (12,5 mg/ml). Die entstandene Kultur wurde in ein steriles konisches Röhrchen (15 ml) umgefüllt, 20 Minuten lang bei 4°C mit 4700 rpm zentrifugiert und der Überstand verworfen. Die anschließende alkalischen Lyse der Bakterien, zur Freisetzung der DNA, begann mit der Resuspendierung des sog. Pellets in 2 ml Qiagen Puffer P1 (= Resuspensionspuffer) mit einer Konzentration an RNase von 100 µg/ml. Zur Auflösung der Bakterienzellen kam an den Seitenwänden des Röhrchens entlangleitend der Quiagen Puffer P2 (= Lyse Puffer) hinzu. Nach zwei Minuten bei langsamen Drehen des Röhrchens bei RT folgten in gleicher Weise 2 ml Qiagen Puffer P3 (= Neutralisationspuffer) zur Beendigung der Lysereaktion. Wenige Male wurde das Röhrchen auf den Kopf gestellt und dann für 20 Minuten auf Eis gelegt. In der Kühlzentrifuge sedimentierte das „Lysat“ innerhalb von 30 Minuten mit 6000 rpm bei 4°C ab. Vorsichtig wurde der Überstand mit der „Ziel DNA“ in ein frisches steriles Röhrchen übertragen und zur Fällung der enthaltenen DNA 5 ml Isopropanol hinzugegeben. Diese 5 ml entsprachen dem 0,6-fachen Gesamtvolumen. Durch

sanftes Drehen des Röhrchens und einem erneuten Durchlauf in der Kühlzentrifuge für 20 min pelletierte die DNA. Nun konnte der Überstand sorgfältig entfernt, die sedimentierte DNA mit 10 ml eiskaltem Ethanol (70%) gewaschen und abermals ein fünfzehnminütiges Zentrifugieren bei RT gestartet werden. Die fertige Ziel-DNA resultierte, nachdem das Ethanol vom Pellet durch Abgießen und weiterer, 30 min dauernder Trocknung des kopfüber stehenden Röhrchens entfernt war. Dieses Pellet wurde abschließend mit 50 µl sterilem, zweifach destillierten Wasser (= Aq. bidest.) unter behutsamem Schwenken resuspendiert. In diesem Zustand war die Suspension bei -20°C lagerfähig.

#### 2.2.4.4 Bestimmung der DNA-Konzentration am Spektrophotometer

Photometrisch ließ sich die Konzentration der aus den BAC-Klonen gewonnenen DNA durch Messungen an einem Spektrophotometer namens NanoDrop2000 bestimmen. Um aussagekräftige Werte zu erhalten, erfolgte zunächst ein Tageslichtabgleich des Gerätes sowie eine Leermessung mit je 2 µl Aq. bidest. (= ddH<sub>2</sub>O). Beträgt die dabei gemessene Konzentration weniger als 1 ng/µl liegen keine Verunreinigungen mehr auf dem Meßfeld vor. Mit der zugehörigen Software NanoDrop wurden die nun folgenden Konzentrationsmessungen durchgeführt. Es wurden jeweils 2 µl der sechs Suspensionen auf das Meßfeld pipettiert und die Konzentration gemessen, wobei zwischen den Messungen immer eine Reinigung des Sensors mit einem mit Aq. bidest. befeuchteten Tuch stattfand. In Tabelle 4 sind die Ergebnisse aufgeführt.

#	Sample ID	User name	Date and Time	Nucleic Acid Conc.	Unit	A260	A280	260/280	260/230	Sample Type	Factor
1		Johannes Fröhlich	24.10.2011 13:04:57	-0,3	ng/µl	-0,007	-0,019	0,35	0,36	DNA	50,00
2	1 J12	Johannes Fröhlich	24.10.2011 13:06:58	2164,2	ng/µl	43,283	21,994	1,97	2,15	DNA	50,00
3	2 N14	Johannes Fröhlich	24.10.2011 13:09:17	2875,7	ng/µl	57,515	29,798	1,93	2,29	DNA	50,00
4	3 O6	Johannes Fröhlich	24.10.2011 13:10:34	2475,0	ng/µl	49,501	25,036	1,98	2,46	DNA	50,00
5	4 K3	Johannes Fröhlich	24.10.2011 13:11:23	2776,6	ng/µl	55,532	27,800	2,00	2,45	DNA	50,00
6	5 J5	Johannes Fröhlich	24.10.2011 13:12:11	2582,9	ng/µl	51,658	27,147	1,90	2,10	DNA	50,00
7	6 O15	Johannes Fröhlich	24.10.2011 13:13:21	3298,2	ng/µl	65,965	33,140	1,99	2,24	DNA	50,00
8	Ende	Johannes Fröhlich	24.10.2011 13:14:34	0,2	ng/µl	0,003	-0,019	-0,18	-0,38	DNA	50,00

Tabelle 4: Auflistung der Ergebnisse der Konzentrationsmessungen für die DNA-Lösungen mittels NanoDrop 2000. Angegeben sind darin: fortlaufende Nummer der Messung, DNA-Probe (durch die letzten zwei oder drei Ziffern der BAC-Bezeichnung gekennzeichnet), Benutzername, Datum/Uhrzeit, ermittelte DNA-Konzentration, Einheit, Extinktionsquotienten bei einer Wellenlänge von 260 und 280 nm, Probenotypus und der Faktor.

Da eine Zielkonzentration von 40 ng/μl angestrebt war, mußten die DNA-Lösungen entsprechend verdünnt werden. Folgendermaßen wurde die nötige Wassermenge berechnet:

$$\frac{\text{Konz. } x}{40} \left( \text{je in } \frac{\text{ng}}{\mu\text{l}} \right) = \text{Faktor } F$$

$$F - 1 (\mu\text{l } H_2O) = \text{nötiges Volumen } W \text{ } H_2O.$$

Um das Pipettieren zu erleichtern, wurde die zehnfache „Wassermenge“ ( $W * 10$ ) auf je 10 μl DNA-Lösung gerechnet. Berechnungsbeispiel für „1 J12“:

$$\frac{2164}{40} \left( \text{je in } \frac{\text{ng}}{\mu\text{l}} \right) = F = 54,1$$

$$54,1 - 1 (\mu\text{l } H_2O) = W = 53,1 \mu\text{l}$$

$$53,1 \mu\text{l} * 10 = 531 \mu\text{l}.$$

Dementsprechend wurde für alle sechs Sonden das benötigte Wasservolumen ermittelt und die verdünnten DNA-Lösungen erstellt (Werte siehe Tabelle 5).

DNA-Lösung (Name des Klons)	Konzentration (in ng/μl)	Faktor F	Wasservolumen W in μl auf 10μl DNA-Lösung
1 J12 (2358J12)	2164	54,1	531
2 N14 (2171N14)	2876	71,9	709
3 O6 (HS 79906)	2475	61,9	609
4 K3 (HS 123K3)	2777	69,4	684
5 J5 (HS 258J5)	2583	64,6	636
6 O15 (2554O15)	3298	82,5	815

Tabelle 5: Auflistung der DNA-Lösungen mit Angabe der gemessenen Konzentrationen (auf ganze Zahlen gerundet), der errechneten Faktoren und der zur Verdünnung nötigen Wasservolumina.

#### 2.2.4.5 Amplifikation zur Herstellung der nicht-markierten Sonden

Zur Vermehrung der auf etwa 40 ng/μl verdünnten DNA wurde der REPLI-g Midi Kit von Qiagen verwendet.

Zunächst mußten dafür der Denaturierungspuffer P1 und der Neutralisationspuffer N1 neu angesetzt werden, da beide nur eine beschränkte Lagerfähigkeit besitzen. Bei 6 Sonden war die sechsfache Menge zur Herstellung der Puffer erforderlich. Puffer D1 setzte sich aus 3,6 µl DLB Puffer und 12,78 µl ultrareines Aq. dest. (= Reinstwasser), d.h. ohne Nuklease, zusammen, Puffer N1 aus 4,8 µl „Stop Solution“ und 27 µl Reinstwasser.

Vorbereitend zur Amplifikation wurden sodann je 2,5 µl der verdünnten DNA mit 2,5 µl Puffer D1 gemischt, gevortext, zentrifugiert und bei RT für 3 min inkubiert. Das im Puffer enthaltene Kaliumhydroxid denaturierte die DNA und die Zugabe von 5 µl Puffer N1 beendete diese Reaktion wieder. Die eigentliche Amplifikationsreaktion erfolgte durch die DNA-Polymerase. Dabei synthetisierte diese den DNA-Doppelstrang aus den vorliegenden Einzelsträngen unter Mithilfe eines Hexamer-Primers und es resultierten lange DNA-Sequenzen mit relativ geringer Fehlerdichte [B. Mankel, persönliche Mitteilung; QIAGEN, 2011]. Dazu waren je 40 µl des sog. Mastermix (= MM) zusammen mit je 10 µl der denaturierten DNA-Lösungen, resultierend aus den vorbereitenden Schritten, pipettiert worden und mußten für 12 Std. bei 30°C im Thermocycler (ausgewähltes Programm „bac-midi-kit“) „ausgebrütet“ werden. Die einfache Menge des MM bestand aus 10 µl ultrareinem Aq. dest., 29 µl „Reaction Buffer“ und 1 µl DNA-Polymerase, welche währenddessen zur Reaktionshemmung auf Eis lag. Für die Reaktionen wurde das siebenfache Volumen angemischt.

Wie allgemein bekannt steigern Enzyme bei einer Temperaturerhöhung um zehn Grad ihre Reaktionsgeschwindigkeit mit dem Faktor 2 (= Q10-Regel). Üblicherweise denaturieren diese allerdings bei Temperaturen über 55-60°C und es resultiert ein Verlust ihrer Aktivität. Selbiges gilt auch für enzymatisch-katalysierte Reaktionen [Doenecke et al., 2005].

Ein Erhitzen der Proben im Thermocycler auf 65°C für 3 min sorgte somit für die gewünschte Inaktivierung der Polymerase. In diesem Zustand ist die amplifizierte DNA in Lösung bei bis zu -20°C lagerfähig.

Als Postamplifikation bezeichnet man die nachfolgende Aufreinigung der amplifizierten DNA. Dies geschah durch Alkoholfällung mittels Natriumacetat (= „NaOAc“) [B. Mankel, persönliche Mitteilung]. Zur Umsetzung wurde die DNA in

den Proben jeweils mit 50 µl Aq. dest. verdünnt, in ein 1,5 ml Röhrchen umgefüllt und mit 10 µl NaOAc (3 M, 5,2 pH) und 250 µl 100%igem Ethanol gefällt. Das anschließende Herunterzentrifugieren der DNA-Pellets bei 4°C für 10 min in der Kühlzentrifuge, das Abschütten des Überstandes, die Zugabe von 1 ml eisgekühltem 70%igen Ethanol pro Röhrchen und erneutem Sedimentieren der DNA in der Kühlzentrifuge diente dem Auswaschen der Salz- und Alkoholreste in den Proben. Nach erneutem Verwerfen des Überstandes trockneten die DNA-Plättchen für 5 bis 10 min in der Vakuumzentrifuge, wurden mit je 50 µl Aq. bidest. resuspendiert, 10 min lang bei 55°C im Inkubationsmischer inkubiert und 1 Std. im Kühlschrank abgekühlt. Die Endprodukte, nämlich die fertigen, nicht markierten Sonden lagerten bei -20°C. Während der Versuchsdurchführung wurden alle Puffer und Reagenzien vor ihrem Gebrauch mit dem Schüttler (Vortex) durchgemischt.

#### **2.2.4.6 Kontrolle der Sondenkonzentrationen**

Vor der Farbmarkierung der hergestellten Sonden wurde deren Konzentration nochmals photometrisch bestimmt, um die gewünschte Menge an DNA von 100ng errechnen zu können.

Die Konzentrationsmessungen wurden wie bereits unter Punkt 2.2.4.4 beschrieben durchgeführt. Die Zeilen eins bis 22 in Tabelle 6 zeigen die Meßergebnisse.

#	Sample ID	User name	Date and Time	Nucleic Acid Conc.	Unit	A260	A280	260/280	Sample Type	Factor
1	Blank	Johannes Fröhlich	25.10.2011 14:03:04							
2	leer	Johannes Fröhlich	25.10.2011 14:03:37	-0,7	ng/µl	-0,014	-0,032	0,45	DNA	50,00
3	1 J12	Johannes Fröhlich	25.10.2011 14:04:45	160,9	ng/µl	3,219	1,823	1,77	DNA	50,00
4	1 J12 b	Johannes Fröhlich	25.10.2011 14:05:36	175,4	ng/µl	3,507	2,025	1,73	DNA	50,00
5	leer	Johannes Fröhlich	25.10.2011 14:06:06	0,3	ng/µl	0,006	0,013	0,44	DNA	50,00
6	2 N14	Johannes Fröhlich	25.10.2011 14:06:52	66,4	ng/µl	1,327	0,820	1,62	DNA	50,00
7	2 N14 b	Johannes Fröhlich	25.10.2011 14:07:27	66,0	ng/µl	1,320	0,813	1,62	DNA	50,00
8	leer	Johannes Fröhlich	25.10.2011 14:07:54	0,0	ng/µl	-0,001	0,006	-0,13	DNA	50,00
9	3 O6	Johannes Fröhlich	25.10.2011 14:08:26	488,3	ng/µl	9,766	5,385	1,81	DNA	50,00
10	3 O6 b	Johannes Fröhlich	25.10.2011 14:09:00	556,4	ng/µl	11,128	6,085	1,83	DNA	50,00
11	leer	Johannes Fröhlich	25.10.2011 14:09:32	-0,1	ng/µl	-0,003	-0,001	2,04	DNA	50,00
12	4 K3	Johannes Fröhlich	25.10.2011 14:10:12	407,6	ng/µl	8,152	4,802	1,70	DNA	50,00
13	4 K3 b	Johannes Fröhlich	25.10.2011 14:10:42	293,9	ng/µl	5,879	3,204	1,84	DNA	50,00
14	leer	Johannes Fröhlich	25.10.2011 14:11:11	-0,6	ng/µl	-0,013	-0,013	0,96	DNA	50,00
15	5 J5	Johannes Fröhlich	25.10.2011 14:11:49	140,9	ng/µl	2,818	1,586	1,78	DNA	50,00
16	5 J5 b	Johannes Fröhlich	25.10.2011 14:12:29	123,2	ng/µl	2,464	1,393	1,77	DNA	50,00
17	leer	Johannes Fröhlich	25.10.2011 14:12:53	-0,4	ng/µl	-0,007	-0,013	0,56	DNA	50,00
18	6 O15	Johannes Fröhlich	25.10.2011 14:13:28	228,0	ng/µl	4,559	2,542	1,79	DNA	50,00
19	6 O15 b	Johannes Fröhlich	25.10.2011 14:14:01	227,3	ng/µl	4,547	2,532	1,80	DNA	50,00
20	leer	Johannes Fröhlich	25.10.2011 14:14:31	0,0	ng/µl	0,000	-0,004	0,07	DNA	50,00
21	1 J12 wdh.	Johannes Fröhlich	25.10.2011 14:15:07	152,4	ng/µl	3,048	1,721	1,77	DNA	50,00
22	Ende	Johannes Fröhlich	25.10.2011 14:15:36	-0,4	ng/µl	-0,008	-0,008	0,93	DNA	50,00
23	Blank	Johannes Fröhlich	25.10.2011 14:52:51							
24	leer	Johannes Fröhlich	25.10.2011 14:53:12	0,9	ng/µl	0,017	0,015	1,14	DNA	50,00
25	leer	Johannes Fröhlich	25.10.2011 14:54:13	0,0	ng/µl	0,001	-0,006	-0,09	DNA	50,00
26	1	Johannes Fröhlich	25.10.2011 14:54:42	1136,4	ng/µl	22,728	13,301	1,71	DNA	50,00
27	1 b	Johannes Fröhlich	25.10.2011 14:55:33	48,8	ng/µl	0,975	0,548	1,78	DNA	50,00
28	2	Johannes Fröhlich	25.10.2011 14:56:08	47,8	ng/µl	0,955	0,593	1,61	DNA	50,00
29	3	Johannes Fröhlich	25.10.2011 14:56:32	50,2	ng/µl	1,004	0,547	1,83	DNA	50,00
30	4	Johannes Fröhlich	25.10.2011 14:56:58	316,5	ng/µl	6,331	3,706	1,71	DNA	50,00
31	4 b	Johannes Fröhlich	25.10.2011 14:57:40	35,8	ng/µl	0,716	0,381	1,88	DNA	50,00
32	4 c	Johannes Fröhlich	25.10.2011 14:58:16	38,2	ng/µl	0,765	0,418	1,83	DNA	50,00
33	5	Johannes Fröhlich	25.10.2011 14:58:49	49,0	ng/µl	0,980	0,547	1,79	DNA	50,00
34	6	Johannes Fröhlich	25.10.2011 14:59:14	423,7	ng/µl	8,475	4,683	1,81	DNA	50,00
35	6 b	Johannes Fröhlich	25.10.2011 14:59:41	43,6	ng/µl	0,872	0,468	1,86	DNA	50,00
36	ende	Johannes Fröhlich	25.10.2011 15:00:13	-0,1	ng/µl	-0,003	-0,010	0,26	DNA	50,00

Tabelle 6: Ergebnisse der Kontrollmessungen der Konzentrationen der DNA-Sonden mittels NanoDrop 2000. Angegeben sind darin wieder: Fortlaufende Nummer der Messung, DNA-Probe (durch die letzten zwei oder drei Ziffern der BAC-Bezeichnung gekennzeichnet -ab Zeile 26 nur noch nummeriert von eins bis sechs-), Benutzername, Datum/Uhrzeit, ermittelte DNA-Konzentration, Einheit, Extinktionsquotienten bei einer Wellenlänge von 260 und 280nm, Probenotypus und der Faktor.

Die obige Mengenangabe von 100 ng DNA entspricht einer Konzentration von 50 ng/µl, weil je 2 µl der DNA-Sonde in der später ablaufenden Markierungsreaktion beteiligt sind. Somit mußte die Errechnungsformel aus Punkt 2.2.4.4 nur um die Angabe der Zielkonzentration abgeändert werden:

$$\frac{\text{Konz. } x}{50} \left( \text{je in } \frac{\text{ng}}{\mu\text{l}} \right) = \text{Faktor } F$$

$$F - 1 (\mu\text{l } H_2O) = \text{nötiges Volumen } W H_2O \\ (W * 10).$$

Die Berechnung für alle sechs Sonden sei beispielhaft mit den Werten von Sonde „1 J12“ gezeigt:

$$\frac{160,9}{50} \left( je \text{ in } \frac{ng}{\mu l} \right) = F = 3,218$$

$$3,218 - 1 (\mu l H_2O) = W = 2,218 \mu l$$

$$2,218 \mu l * 10 = 22,18 \mu l.$$

Die im Einzelnen errechneten Mengen sind in Tabelle 7 aufgelistet.

DNA-Lösung (Name des Klons)	Konzentration (in ng/μl)	Faktor F	Wasservolumen W in μl auf 10μl DNA-Lösung
1 J12 (2358J12)	160,9	3,218	22,2
2 N14 (2171N14)	66,4	1,328	3,3
3 O6 (HS 79906)	488,3	9,766	87,7
4 K3 (HS 123K3)	293,9	5,878	48,8
5 J5 (HS 258J5)	140,9	2,818	18,2
6 O15 (2554O15)	228,0	4,56	35,6

Tabelle 7: Angabe der nicht markierten Sonden und der jeweils zugehörigen Werte. Dies sind die von je zwei Messungen ausgewählte Konzentration, der daraus errechnete Faktor und das zur Verdünnung nötige Wasservolumen (auf eine Dezimale gerundet).

Abschließend wurde eine Kontrollmessung der Verdünnungen durchgeführt. Die gemessenen Werte sind in Tabelle 6 in den Zeilen 23 bis 36 angegeben. Zur Endkonzentration von 50 ng/μl abweichende Werte, wie für Nummer 4 und 6 zu erkennen, deuteten auf Meßungenauigkeiten vor der Verdünnung hin. Erhöhte Werte bedingten eine stärkere Verdünnung und folglich eine etwas geringere Endkonzentration. Ein übermäßig hoher Wert der gemessenen Konzentration ist auf eine vorhandene Inhomogenität der Probe zurückzuführen. Solch fehlerhafte Meßergebnisse wurden dokumentiert, jedoch nicht weiter verwendet, sondern die Messung erneut durchgeführt.

#### 2.2.4.7 Farbmarkierung der DNA-Sonden

Wie bereits beschrieben müssen Sonden direkt oder indirekt markiert werden, damit sie ein sichtbares Signal bei Auswertung der FISH liefern. In dieser Versuchsreihe wurden die Sonden indirekt markiert. Verwendet wurden das



„DIG DNA Labeling Mix“ von Roche und das „BioPrime DNA Labeling System“ von Invitrogen.

Dieses Vorgehen des sog. „Random Primed Labeling“ ist das ursprünglich entwickelte Verfahren. Ferner ist es Mittel der Wahl für die Darstellung der Expression eines Gens entweder innerhalb der DNA oder der daraus transkribierten RNA [Roche Diagnostics GmbH, 2008; Tautz & Pfeifle, 1989; Wülbeck & Helfrich-Förster, 2007].

Die Markierungsreaktion verlief in zwei Teilschritten (siehe Abb. 13). Der Erste war die Denaturierung der DNA und Hybridisierung der Primer mit zufälliger Verteilung auf den DNA-Einzelsträngen. Zur Umsetzung wurden insgesamt 105 µl Aq. dest. mit 140 µl „Random Primer Solution“ (2,5x) gemischt, je 35 µl davon mit 2 µl der jeweiligen Sondensuspension vermischt und für 8 min auf eine Temperatur von 99°C im Inkubationsmischer erwärmt. Anschließend kamen die Röhrchen direkt zum Abkühlen auf Eis. An den gesetzten Primern beginnend, synthetisierte im zweiten Schritt die DNA Polymerase I, das sog. Klenow Fragment, den zur DNA passenden Gegenstrang. Die verwendeten Bausteine sind die digoxigenin-markierten Nukleotide (= Dig-dNTPs). Der Ansatz bestand aus 35 µl 10x Dig-dNTP (= Digoxigenin-Desoxyribonukleosidtriphosphat), 7 µl Klenow-Fragment und aus 49 µl Aq. dest.. Davon wurden je 13 µl zur vorbereiteten Sondenlösung hinzugegeben, gemischt, ca. 30 sec zentrifugiert und bei 37°C über Nacht im Thermocycler inkubiert. Insgesamt enthielt nun jedes

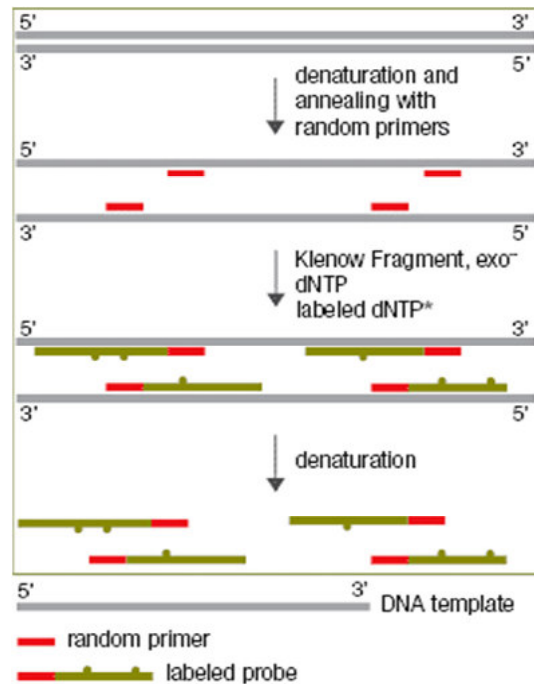


Abbildung 13: Indirekte Markierung an DNA. Graphische Darstellung der Einzelschritte der Markierungsreaktion und allgemeine Angabe der beteiligten Reagenzien. dNTPs können sowohl radioaktiv, mit Biotin, Fluorescein oder mit DIG markiert sein [Thermo Scientific Inc., 2013].

Eppendorfröhrchen (= Eppi) 50 µl des Markierungsreaktionsgemischs [Roche Diagnostics GmbH, 2004].

Alle nicht an die DNA gebundenen, also die noch in Lösung befindlichen Stoffe, insbesondere die Nukleotide, mußten nunmehr entfernt werden. Diese Aufreinigung geschah durch Gelfiltration mittels der „MicroSpin S-200 HR Column“ von GE Healthcare. Dabei handelt es sich um Harzsäulen mit unterschiedlicher Porengröße, die kleinere Moleküle in der Säule zurückhalten und Größere eluieren lassen [GE Healthcare UK Limited, 2010]. Vorbereitend wurde das Harz in den Säulen auf dem Vortex resuspendiert, die Säulen unten geöffnet in ein 1,5 ml Röhrchen gesetzt und der „Lagerpuffer“ für 1 min bei 3000 rpm herauszentrifugiert. Die 3000 rpm entsprachen der vom Hersteller geforderten „relative centrifugal force“, kurz RCF, von „735 x g“ an dem vorhandenen Gerät „Heraeus Biofuge“. Umgesetzt in ein frisches Röhrchen, wurden die Verschlüsse entfernt, die jeweiligen 50 µl der Probe in eine eigene Harzsäule behutsam oben aufgebracht und durch zweiminütiges Zentrifugieren mit 3000 rpm (= 735 x g) das Eluat erzeugt. Diese gereinigte DNA-Probe konnte bei -20°C gelagert werden.

Zur Fertigstellung der markierten DNA-Sonden fehlte nun noch die Fällung und Spülung der DNA. Verwendung fanden dabei je 1 µl Glykogen (20 µg/µl), 13 µl Ammoniumacetat und 500 µl Ethanol 100%ig auf eine gereinigte DNA-Probe. Diese Gemische wurden gevortext und eine Nacht bei -80°C gelagert. Nach dem Auftauen wurde die DNA mit 14.000 rpm für 15 min in der Kühlzentrifuge bei 4°C herunterzentrifugiert, das Ethanol abgegossen und gegen je 500 µl 70%iges Ethanol ausgetauscht. Nochmaliges Zentrifugieren mit gleichen Parametern und Entfernen des Überstandes sowie die Trocknung der DNA für 5 min im Eppendorf Concentrator folgten. Abschließend wurden je 50 µl Hybridisierungslösung zugegeben, die DNA darin für 15 min im Kühlschrank resuspendiert und bei -20°C eingelagert.

#### **2.2.4.8 Gelelektrophorese**

Zur Kontrolle der fertiggestellten, mit Digoxigenin markierten Sonden kann durch die Gelelektrophorese die Größe der jeweils einzelnen DNA-Fragmente

abgeschätzt werden [Luke et al., 1997]. Das Prinzip beruht auf der Wanderung der negativ geladenen Teilchen, hier Nukleinsäuren, im angelegten elektrischen Feld. Diese wandern auf einem sog. Trägergel, welches für DNA aus einem grobporigen Agarosegel besteht, hin zur positiven Elektrode, der Anode. Die Laufgeschwindigkeit im Trägergel ist abhängig von der Fragmentgröße, der Form und auch der Nettoladung. Kurzkettige Moleküle laufen im Trägergel mit höherer Geschwindigkeit und legen in einer bestimmten Zeiteinheit somit eine längere Wegstrecke zurück als längere DNA-Ketten. Die Folge sind sichtbare DNA-Banden innerhalb des Gels je nach Kettenlänge auf unterschiedlicher Höhe. Eine Bande repräsentiert eine Ansammlung identischer Moleküle, da diese gleichweit wandern [Kreutzig, 2002].

Jenes Agarosegel mußte zunächst hergestellt werden. 2 g Agarose wurden in 100 ml TBE-Puffer (= TRIS-Borat-EDTA) (einfach) eingerührt, 2-3 min in einer Mikrowelle aufgeköcht und im Wasserbad wieder abgekühlt. Nach Zugabe von 15 µl Ethidiumbromidlösung (1 mg/ml) wurde das Gel in den auf der Gießschiene befindlichen Gelträger mit eingestecktem Kamm eingefüllt, worin es durch Abkühlung gelierte. Da die Verwendung nicht direkt im Anschluß erfolgte, lagerte das Gel im Gelträger kurze Zeit im Kühlschrank bei 4°C, wobei der Kamm bereits vorher entfernt wurde, da er nur vorübergehend zur Schaffung der später zu befüllenden Gelkammern diente.

Der verwendete TBE-Laufpuffer war eine Eigenherstellung des pathologischen Instituts aus 216 g TRIS-Puffer (= Tris(hydroxymethyl)aminomethan), 113,6 g Borsäure und 14,8 g EDTA (=Ethylendiamintetraacetat), welcher mit Aq. Dest. auf 5 l aufgefüllt wurde. Für die Gelelektrophorese wurde diese dem Verhältnis nach zehnfache Stammlösung nochmals mit Aq. dest. auf die einfache Verbrauchslösung verdünnt. Auch das Ethidiumbromid bedarf der Vorbereitung. 10 mg dessen wurden in 1 ml Aq. dest. gelöst und mit 9 ml dH<sub>2</sub>O ebenfalls auf 1:10 verdünnt.

Bei der durchgeführten, horizontalen Versuchsanordnung wurde der Gelträger in die Pufferkammer gelegt, letztere mit TBE-Puffer aufgefüllt, bis dieser das liegende Gel 1-2mm überragte. Anschließend wurden je 15 µl der Proben in je eine Gelkammer pipettiert. Die Proben bestanden jeweils aus 1-2 µl blauem

Farbstoff (= Loading Dye Solution (6x)) und 15 µl von der Sondenlösung. In die erste Kammer wurden als Referenz ebenfalls 15 µl pipettiert, welche sich aus 1-2 µl DNA-Marker (= Φ174 DNA/BsuRI (HaeIII) Marker 9), 1-2 µl Loading Dye Solution und 12 µl TBE-Puffer zusammensetzten. Der über die Steuereinheit gestartete Gellauf dauerte bei einer angelegten Spannung von 140 V und einem Stromfluß von 500 mA 45 min.

Der blaue Farbstoff, also die 6x Loading Dye Solution, diente der Sichtbarmachung der Wanderungsgeschwindigkeit der DNA-Proben im Agarosegel bei Tageslicht. Demgegenüber war zur Darstellung der DNA-Banden unter UV-Licht das Ethidiumbromid nötig. Zur Längenmessung der Sonden-DNA diente der im Gel auf einer separaten Bahn laufende DNA-Marker, der aus unterschiedlich langen DNA-Ketten zusammengesetzt war.

Der Gellauf wurde mit dem Geldokumentationssystem der Firma PEQLAB erfaßt. Dabei durchleuchtete der UV-Leuchttisch das Gel von unten (Transillumination) und die im Dach der Dunkelkammer integrierte CCD-Kamera nahm das entstandene Fluoreszenzbild auf. Die zugehörige Software (PEQLAB), stellte die Möglichkeit der digitalen Verarbeitung und Speicherung des Gelbildes bereit. Abschließend wurde das Gelbild über einen Thermodrucker ausgedruckt [PEQLAB Biotechnologie GmbH, 2014].

### **2.2.5 Durchführung der FISH für den Bereich des Amplikon 12q13**

Die Herstellung eigener Sonden aus BAC-Klonen birgt einige Fehlerquellen in sich. Deshalb ist eine Überprüfung selbst hergestellter Sonden unerlässlich. Diese kann mittels einer FISH an Chromosomen in der Metaphase erfolgen. Sowohl die Signale der selbst hergestellten lokusspezifischen Sonden als auch der zur Referenz verwendeten, kommerziell erworbenen Zentromersonde müssen durch ihre räumliche Lage am Chromosom eindeutig erkennbar sein.

#### **2.2.5.1 Probelauf der Sonden an Chromosomen in der Metaphase**

Ein solcher Probelauf fand für alle sechs eigenen Sonden statt. Es standen humane Chromosomen in der Metaphase aus einer Lymphozytenkultur eines

männlichen Individuums zur Verfügung. Neben den eigens produzierten Sonden, die den Bereich 12q13.1 bis 12q13.3 abdeckten, wurde als Referenz die Zentromersonde „Vysis CEP 12 Spectrum Orange“ von Abbott Molecular verwendet.

Die Versuchsdurchführung benötigte zwei Tage. Der erste Tag begann mit der Vorbehandlung der Chromosomensätze auf den sechs Objektträgern (= OTs). Als Vorbereitung zur Hybridisierung wurden die OTs im Wasserbad für 60 min bei 37°C in 2x SSC-Puffer (= Saline sodium citrate) gewaschen [AppliChem GmbH, 2014]. Ein nötiges Andauen des Gewebes gelang mit Pepsin. Nach 5 min Vorwärmen des Pepsinpuffers im Inkubationsmischer, konnten die OTs damit überschichtet und ebenfalls bei 37°C 2 min lang inkubiert werden. Der Pepsinpuffer wurde mit einer Konzentration von 250 µg/ml und einem pH-Wert von 2,0 vorher hergestellt. Die Anleitung hierzu ist unter Punkt 2.2.5.2. bei den vorbereitenden Maßnahmen erläutert.

Nach Spülung mit dem isotonischen und pH-neutralen PBS-Puffer (= Phosphate buffered saline) [CHEMIE.DE Information Service GmbH, 2013] erfolgte die Fixierung in gepuffertem Formalin (10%). Die Chromosomensätze wurden erneut mit PBS gespült, in einer aufsteigenden Alkoholreihe (Ethanol 70%, 85%, 95% und 100% je 2 min) dehydriert und an der Luft mindestens 5 min getrocknet.

Auch die Sonden mußten vorbereitet werden. Dies geschah für jede Sonde separat durch Mischen von 15 µl Hybridisierungspuffer, 1,5 µl Cot-1, 3 µl der DNA-Sonde und 3 µl CEP 12-Sonde. Bei der Lösung Cot-1 handelte es sich um eine humane, aus der Plazenta extrahierte DNA der Fa. Invitrogen. Sie diente der Vermeidung von Kreuzhybridisierungen der DNA-Sonden und damit der Erhöhung der Spezifität der Sonden an zu markierenden Gewebe [Life Technologies, 2004]. Zur Hybridisierung, d.h. zur Bindung der Sonden an der denaturierten Proben-DNA, wurden die so hergestellten Sondenlösungen auf je einen Objektträger aufgebracht, mit einem Deckglas abgedeckt und mit Fixogum abgedichtet. Nach dem Abdecken ist mit einem Diamantschleifer der Bereich auf dem Objektträger markiert worden, der die Metaphasechromosomen beherbergt, damit der Hybridisierungspunkt auf dem

OT immer eindeutig auffindbar war. Die Objektträger wurden in den Hybridisierungsöfen „HYBrite“ gegeben, zunächst für 4 min auf 85°C erhitzt und dann über Nacht bei 37°C inkubiert. Durch das hohe Erhitzen denaturierte die DNA des Chromosomensatzes, wodurch die Bindung der Sonden an die nun einzelsträngige DNA während der Inkubation möglich wurde [DCS Innovative Diagnostik-Systeme, 2011]. Die Sondenlösungen mußten bei relativer Dunkelheit verarbeitet werden, da der Farbstoff der kommerziellen, direkt markierten Sonde durch die im Tageslicht enthaltenen UV-Strahlen ausbleichen.

Der zweite Tag begann mit der Post-Hybridisierungswaschung. Es mußte zunächst das Wasserbad vorgewärmt werden, um nach Entfernen des Deckglases die Objektträger für 5 min in 0,5x SSC-Puffer bei 76°C zu waschen. Durch diesen Waschschrift sollten nicht regelhaft gebundene und ungebundene Sonden aus dem Gewebe entfernt werden. Zur anschließenden Nachweisreaktion wurden die OTs bei RT dreimal á 2 min in PBS-T gespült. Weiter ging es in die „feuchte Kammer“, das war der angefeuchtete, geschlossene HYBrite. Zunächst wurden die Objektträger für 10 min mit 400 µl CAS-Block und anschließend für weitere 60 min mit 400 µl verdünntem FITC-Anti-DIG (= Anti-Digoxigenin-Fluorescein) überschichtet. Die Anwendung erfolgte in der Verdünnung 1:200 mit 2 µl FITC zu 398 µl CAS-Block. Unspezifische Hintergrundfärbungen, d.h. eine willkürliche Bindung des Antikörpers, wurden durch den Zusatz des Blockingreagenz CAS-Block vermieden [Invitrogen Corporation, 2010].

Jenes FITC-Anti-DIG bezeichnet einen mit Fluorescein markierten Antikörper, der spezifisch an das Hapten Digoxigenin bindet. Nunmehr war die Sonden-DNA durch die Hybridisierung über Wasserstoffbrücken an die gewünschten DNA-Abschnitte auf Chromosom 12 gebunden und indirekt mit FITC markiert worden [Roche Diagnostics GmbH, 2008].

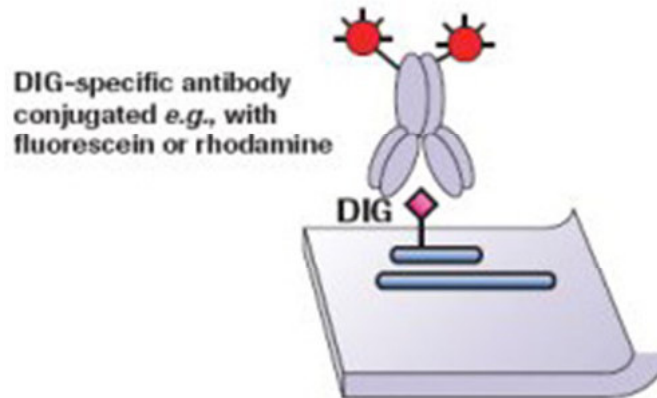






Abbildung 14: Hybrid-DNA mit daran gebundenem FITC-Anti-DIG-Antikörper.

Vereinfachte Darstellung der mit Digoxigenin (  ) markierten Sonden-DNA, die durch Hybridisierung einen Doppelstrang mit der Proben-DNA ausgebildet hat (= Hybrid-DNA;  ). Des Weiteren ist der daran bindende spezifische Antikörper (  ), an dem FITC (  ) gekoppelt ist gezeigt; nach [Roche Diagnostics GmbH, 2014].

Abschließend erfolgte noch eine erneute Spülung in PBS-T (dreimal 2 min) und das Eindecken der OTs mit 30 µl DAPI. Jener PBS-T-Puffer war ein Gemisch aus 1000 ml 1x PBS und 250 µl der Polysorbatverbindung mit dem Namen „Tween20“. Nach 20 min Einwirken von DAPI konnten die Metaphasechromosomen, die mit den Sonden eins bis sechs markiert worden waren, am FISH-Mikroskop ausgewertet werden.

Diese Gegenfärbung der Zellkerne mit dem Fluorochrom DAPI (= 4,6-Diamino-2-phenylindol-dihydrochlorid) ermöglicht die Erkennung der chromosomalen DNA im Fluoreszenzmikroskop [Luke et al., 1997].

### 2.2.5.2 FISH an den vorbereiteten Tissue Microarrays

In Anlehnung an das Protokoll der Fa. Abbott für „Vysis-Sonden an paraffineingebettetem Gewebe“ wurde die Hybridisierung der Sonden an die DNA der Gewebeproben auf den Tissue Microarrays durchgeführt.

Für die erste Versuchsreihe war mindestens ein TMA pro unterschiedliche Zysten- oder Tumorart ausgewählt worden, damit eine repräsentative Aussage möglich war. Die Markierung erfolgte mit den eigenen Sonden Nummer 2 bis 5 in grün sowie der „CEP 12 Spectrum Orange“ von Abbott.

Wie auch bei der Metaphase-FISH benötigte man zwei Tage zur Umsetzung des Protokolls. Aufgrund der Verwendung von z.T. stark toxischen Substanzen wurden während des gesamten Versuchs Einmalhandschuhe getragen.

Wichtige Vorbereitung war das Ansetzen der verschiedenen Lösungen. Diese sind in Zusammenarbeit mit Frau Barbara Mankel, Diplombiologin im FISH-Labor, hergestellt worden.

Zunächst mußte die Natriumcitratlösung hergestellt werden. Der Ausgangsstoff war 29,4 g Tri-Natriumcitrat-Dihydrat (99%) gelöst in 850 ml Aq. dest., um eine 0,1M (= 0,1 g/mol) Lösung zu erhalten. Nach Autoklavieren ist der pH-Wert mittels Zitronensäure auf pH 6,0 eingestellt worden. Die resultierende Natriumcitratlösung wurde zum Gebrauch 1:10 verdünnt. Ferner benötigte man den Pepsinpuffer. Dieser bestand aus zwei separaten Inhaltsstoffen, der Pepsinstammlösung mit einer Konzentration von 25 mg/ml und dem NaCl-Puffer 0,9% mit einem pH-Wert von 2,0. Für Ersteren löste man folglich 25 mg Pepsin in 1 ml Aq. bidest. Je 10 µl dieser Stammlösung wurde in einzelne Eppis aliquotiert und tiefgekühlt bei -20°C gelagert. Letzterer wurde durch Auflösen von 9 g Natriumchlorid in 1000 ml ddH<sub>2</sub>O und Zugabe von 4 bis 5 ml 1N HCl (= Salzsäure), zur Einstellung des pH auf 2,0, erzeugt.

Weiterhin war ein Gemisch aus 70 ml Formamid, 10 ml 20x SSC und 20 ml Aq. bidest. herzustellen. Dies ergab somit eine Lösung mit 70% Formamid und 2x SSC. Als letztes galt es, den nach der Hybridisierung benötigten Waschpuffer vorzubereiten. Durch Mischen von 100 ml 20x SSC, 3 ml NP-40 (= Nonidet® P-40), ein nichtionisches Tensid zur Verbesserung der Reinigungsleistung [Abbott Laboratories, 2014], und 847 ml ddH<sub>2</sub>O erhielt man den Waschpuffer mit einer Konzentration von 2x SSC und 0,3% NP-40. Dieser Waschpuffer wurde mit 1N NaOH (= Natronlauge) auf einen pH von 7,0 bis 7,5 eingestellt und noch fehlende Anteile mit Wasser auf insgesamt 1000 ml ergänzt.

Zu Beginn der Hybridisierung wurden die Wasserbäder vorgewärmt, damit die z.T. längere Aufwärmphase der Wasserbäder beendet war, wenn man die OTs in die Hellendahlküvetten, die mit den warmen Lösungen gefüllt waren, einstellte. In einem Wasserbad wurde 100 ml Natriumcitrat auf 95°C und im



anderen 100 ml der Mischung aus Formamid (70%) und 2x SSC bei 76°C erhitzt. Die einzelnen Arbeitsschritte des ersten Tages waren folgende:

1. Die Entparaffinierung des Gewebes auf den OTs für dreimal 10 min in jeweils frischem Xylol.
2. Das Entwässern des Gewebes jeweils 5 min in absoluten Ethanol mit anschließender Trocknung der OTs für mindestens 5 min bei RT.
3. Im Natriumcitrat wurden die Schnitte für 40 min bei 95°C inkubiert. Durch Einwirkung dieser chaotropen Lösung wird die Löslichkeit apolarer Substanzen erhöht und damit der hydrophobe Effekt, also die Trennung des Wassers von hydrophoben Substanzen, verringert. Es resultiert eine Auflösung von Wasserstoffbrückenbindungen. Als Folge kommt es auch zur Abschwächung der hydrophoben Wechselwirkungen innerhalb größerer Moleküle, wie Proteine oder Nucleinsäuren und ggf. zu einem Denaturieren der Proteine oder DNA [Voet et al., 2002]. Somit ist die Gewebeporosität erhöht [Lang, 2013].
4. Spülen der Objektträger in Aq. dest. für 5 min bei RT und damit Beenden der Inkubationsreaktion.
5. Die Überschichtung mit Pepsin bewirkt ein Andauen der Gewebe. Für dessen Einsatz kamen 990 µl des vorbereiteten NaCl-Puffers in den Inkubationsmischer zum Erwärmen auf 37°C. Kurz vor Gebrauch fügte man 10 µl der Pepsinstammlösung hinzu. Der resultierende Pepsinpuffer mit einer Endkonzentration von 250 µg/ml wurde auf die OTs aufgebracht und diese für 2 min bei 37°C in den Hybridisierofen (HYBrite) gegeben.
6. Denaturierung der DNA-Stränge in der Denaturierlösung (70% Formamid, 2x SSC) für 10 min bei 76°C.
7. Dehydrierung des Gewebes in der aufsteigenden Alkohohlreihe mit Ethanol (70% und 100%) jeweils 2 min und Trocknung der OTs für etwa 15 min bei RT.
8. Im abgedunkelten Labor fand für jeden TMA separat das Auftragen von 15 µl eines der vier Sondengemische statt. Das Gemisch für einen OT bestand aus 8 µl Hybridisierungspuffer, 4 µl markierte Sondenlösung, 2

µl CEP 12 Sonde und 1 µl Cot-1 (siehe Metaphase-FISH Punkt 2.2.5.1), welches je Sonde vorbereitend angesetzt wurde. Das pro Sonde benötigte Gesamtvolumen errechnete sich aus der Anzahl an Schnitten, die damit hybridisiert werden sollten (siehe Ergebnisse 3.6.4).

9. Eindeckeln der Gewebecores mit Deckglas der Größe 24x50mm und Überschichten des Deckglases mit Fixogum, um ein Austrocknen der Hybridisierungslösung und des Gewebes insbesondere während des Codenaturierens und des Hybridisierens zu vermeiden.
10. Hybridisiert wurde im vorgeheizten Hybridisierofen (HYBrite) für zunächst 6 min bei 84°C und dann die Nacht hindurch (mind. 15 Std.) bei 37°C.

Die sog. „Post-Hybridisierungs-Waschung“ des zweiten Tages gliederte sich in mehrere Teilschritte, die alle im abgedunkelten Labor durchgeführt wurden:

11. Vorbereitung: Erwärmen des Wasserbades und der darin befindlichen Küvette auf 76°C, welche mit dem Gemisch aus 2x SSC und 0,3% NP40 gefüllt war.
12. Nach Entfernen des Deckglases wurden die Objektträger in 2x SSC-Puffer, eingefüllt in einer Liegendküvette (= Färbeküvette nach Schifferdecker), für 10 min bei RT inkubiert, wodurch unspezifisch oder nichtgebundene Sonde von den OTs bzw. aus dem Gewebe gewaschen werden sollte.
13. Die eigentliche Posthybridisierungswaschung, also das Herauswaschen der unspezifisch gebundenen Sonden, geschah im Waschpuffer aus 2x SSC und 0,3% NP40 bei 76°C und dauerte 6 min.
14. Nochmaliges Spülen mit SSC-Puffer in einer Liegendküvette, diesmal allerdings in 0,5x SSC für dreimal 2 min bei RT. Diese Waschung diente ebenfalls dem Abwaschen von unspezifisch gebundenen Sondenanteilen.
15. Um die Detektion der Sonden zu ermöglichen, bedurfte es auch hier der Behandlung mit dem Blockingreagenz CAS-Block. Jeweils 500 µl CAS-Block wurden auf einen OT aufgegeben und die darauf befindlichen

Gewebeproben für 10 min in der feuchten Kammer (angefeuchtet geschlossener Hybrite) bei RT inkubiert.

16. Des weiteren benötigte man 200 µl des verdünnten Detektionsreagenz FITC-Anti-DIG pro Objektträger (1 µl FITC und 199 µl CAS-Block), welches 60 min ebenfalls in der feuchten Kammer einwirkte.

17. Wiederholung des Schritts 14. zum Waschen der Schnitte.

18. Zum Abschluß kam die Gegenfärbung mit je 30 µl DAPI und das Eindeckeln des Schnittes mit einem Deckglas der Größe 24x50 mm. In der DAPI-Lösung ist eine hochvisköse Substanz enthalten, welche der verbesserten Haftung des Deckglases am Gewebe und am Objektträger dient.

Die Auswertung war frühestens nach einer Einwirkzeit von 30 min möglich.

### **2.2.5.3 Erneuter Durchlauf des Versuchs an weiteren TMAs**

Aufgrund des hohen Anteils an zu markierendem Gewebe auf den TMAs waren die markierten Sonden schnell aufgebraucht. Daher war eine erneute Herstellung derer von Nöten, bevor eine weitere FISH begonnen werden konnte. An den nicht markierten Lösungen der verwendeten Sonden 2 bis 5 wurde erneut die Farbmarkierung durchgeführt. Allerdings war auch die CEP 12-Sonde verbraucht und von seiten des Herstellers kurzfristig nur die grün markierte Ausführung zu beziehen. Daher mußten die eigenen Sonden mit Biotin markiert werden und nicht mit Digoxigenin. Grund dafür ist, daß der sekundäre Antikörper FITC immer grün fluoresziert und als Ersatz das mit dem Fluoreszenzfarbstoff Alexa Fluor orangefarben markierte Streptavidin (= SAV 594) gewählt werden mußte, welches wiederum nur an Biotin bindet.

Grundlegend gestaltete sich die Umsetzung wie unter 2.2.4.7 beschrieben, allerdings wurden die Ansätze beider Gemische der Markierungsreaktion abgeändert. Um eine ausreichende Menge an markierter Sonde bereitzustellen ist mit dem 12,5-fachen, das entsprach der dreifachen Menge für jede Sonde, gerechnet worden. Im ersten Teilschritt wurde die Gesamtmenge nochmals erhöht und pro Sonde der 3,5-fache Ansatz vorbereitet. Dies waren 210 µl Aq. dest. und 280 µl „Random Primer Solution“ (2,5x). Jeweils 122,5 µl dessen

wurden mit 7 µl der jeweiligen nicht markierten Sonde gemischt und auf Einzelportionen von 37 µl in separate Eppendorfröhrchen aliquotiert. Für den zweiten Schritt stand in der abgeänderten Durchführung 10x Bio-dNTP (= Biotin-Desoxyribonukleosidtriphosphat) zur Verfügung. Im Ansatz waren 62,5 µl 10x Bio-dNTP, 12,5 µl Klenow-Fragment und 87,5 µl dH<sub>2</sub>O. Je 13 µl davon wurden einer vorbereiteten Einzelportion zugegeben. Alle weiteren Schritte der Farbmarkierung liefen gleichermaßen ab.

Die Größen der DNA-Fragmente jeder Sonde wurden nicht erneut durch eine Gelelektrophorese überprüft, da diese als bekannt vorausgesetzt werden konnten. Ebenso fand kein weiterer Test der Sonden an Metaphasechromosomen statt, weil deren Funktionstüchtigkeit bei analoger Umsetzung der Beschreibung als gegeben angenommen werden durfte.

Anschließend folgte ein weiterer Hybridisierungslauf mit den fertigen, mit Biotin markierten Sonden nach oben beschriebenem Ablauf (siehe 2.2.5.2 Unterpunkt 1 bis 18) an weiteren TMAs jeweils mit Sonde 3 und 5. Wie bereits erwähnt, fand im Ansatz der Sondengemische CEP 12 green Verwendung anstatt der orange markierten CEP 12-Sonde. Zur indirekten Markierung des Biotins ist das orangefluoreszierende SAV 594 verwendet worden. Die Verarbeitung erfolgte analog zum Umgang mit FITC. 1 µl SAV 594 wurden mit 199 µl CAS-Block verdünnt und jeweils auf einem OT verteilt. Nach Durchführung aller im Hybridisierungsprotokoll genannten Schritte konnten auch diese TMAs am Fluoreszenzmikroskop ausgewertet werden.

Unter selbigen Voraussetzungen wurden die bislang noch nicht bearbeiteten, fehlenden Tissue Microarrays in einem dritten Durchgang der Hybridisierung vornehmlich mit Sonde 3 und 5, aber auch mit Sonde 2 und 4 markiert und anschließend ausgewertet.

### **2.2.6 Auswertung und Dokumentation am Fluoreszenzmikroskop**

Nach Abschluß eines Versuchsdurchlaufes konnten die Cores, also die nunmehr indirekt markierten Gewebeproben betrachtet und ausgewertet werden. Die Auswertung erfolgte entsprechend den Hybridisierungsläufen in drei getrennten Arbeitseinheiten. Das im FISH-Labor des Institutes für

Pathologie vorhandene Fluoreszenzmikroskop war der Axio Imager.M2m von der Firma Carl Zeiss mit dem Zubehör Power Supply 232 (Netzteil für das Mikroskop), ApoTome.2 (optischer Schnittautomat), HXP 120C (Fluoreszenzglühbirne mit Netzteil) und AxioCam MRm (CCD-Kamera). Bestückt war das Mikroskop mit sechs Objektiven der Größen 5x/10x/20x/40x/63x/100x und fünf Fluoreszenzfiltereinsätzen, nämlich 03 Green, 05 Orange, Dapi, Dreibereichsfilter Dapi/Green/Orange und Aqua der Firma Vysis. Die beiden letzteren waren für diese Arbeit jedoch nicht von Belang. Zur digitalen Verarbeitung war das Mikroskop an einen Computer angeschlossen und konnte mittels AxioVision-Software in der Version 4.8.1, ebenfalls von Carl Zeiss, angesteuert werden.

### **2.2.6.1 Auswertung der indirekt markierten Gewebecores auf den TMAs**

Zuallererst wurde die erfolgreiche Hybridisierung der einzelnen Sonden an den verschiedenen Gewebearten geprüft. Zweitens wurden die einzelnen Gewebearten auf eine ggf. vorhandene Amplifikation durch Auszählen der vorhandenen Fluoreszenzsignale innerhalb des Epithels einer Gewebeprobe untersucht. Insgesamt 60 Epithelzellen pro Core wurden ausgewertet, um das Verhältnis der grünen zu orangefarbenen Signale, die sog. Ratio, zu ermitteln. Alle gezählten Signalpaare eines Patientenfalls wurden in eine Excel-Tabelle eingetragen, und zur Berechnung der Ratio die Gesamtzahl der Signale der eigenen Sonde durch die Anzahl der CEP 12-Signale dividiert. Für jede Zysten- und Tumorart wurde dieses Vorgehen an mehreren, unterschiedlichen Patientenfällen durchgeführt und somit eine repräsentative Ratio ermittelt.

Das sogenannte Mäandern durch das mikroskopische Bild war dabei wichtig, um eine Gewebeprobe insgesamt gesichtet zu haben und eine mögliche Amplifikation nicht zu übersehen. Ebenso war bei genauerer Betrachtung eines Teilabschnittes ein Durchfokussieren durch die gesamte Gewebeschichtdicke unerlässlich, damit alle Signale, auch jene, die nicht in der aktuell betrachteten Ebene sichtbar waren, erkannt werden konnten.

In der beschriebenen Art und Weise wurden alle TMAs gesichtet und ausgewertet. Dabei wurde auch ein histologischer Befund erhoben, der besonders für die bislang unklaren Fälle von Bedeutung war. Anhand dieser Daten konnten die Schlussfolgerungen zum Versuch angestellt werden.

### **2.2.6.2 Digitale Katalogisierung der markierten Präparate**

Während der Auswertung fand, wie bereits erwähnt, eine Sichtung jedes Cores im Gesamten statt. Ein besonders aussagekräftiger Abschnitt des Epithels einer Zyste bzw. eines Tumors wurde dabei digital erfaßt. Dazu diente die Software AxioVision in Verbindung mit der monochromen CCD-Kamera AxioCam MRm. Zur Aufnahme eines Bildes war auf die richtigen Voreinstellungen zu achten, wobei individuelle Parameter für jedes Bild einzeln bestimmt werden mußten. Zunächst wurden die zu verwendenden digitalen Filter ausgewählt. Diese waren DAPI (Filtereinsatz „Dapi“), eGFP (Filtereinsatz „Green“) und DsRED (Filtereinsatz „Orange“). Für jeden Filtereinsatz mußte einzeln die Belichtungszeit der Aufnahme festgelegt bzw. ermittelt werden. Zur automatischen Erkennung wurde im Wechsel die Einstellung „Linear“ oder „Best-fit“ benutzt, allerdings war meistens eine individuelle Anpassung erforderlich. Im groben Mittel war für die Filter DsRED und eGFP eine Belichtungszeit von 100-600 ms und für DAPI 10-200 ms verwendet worden. Um eine höhere Schärfe zu erzielen und keine Signale in anderen Ebenen zu verlieren, wurde die Funktion „Z-Stapel“ genutzt. Der Abstand zwischen den Schichten betrug 0,1 - 0,25 µm. Dadurch wurden mit jedem Filter je nach Einstellung zwischen vier und acht Einzelaufnahmen ausgelöst. Die besten Schnittbilder davon wurden ausgewählt und durch die Option „erweiterte Tiefenschärfe“ (Methode „Wavelets“) in einem Bild mit drei getrennten, den Filtern entsprechenden Farbkanälen vereint.

Selten war eine Erweiterung des Aufnahmefeldes vonnöten, welche jedoch nicht durch Verwendung einer geringeren Vergrößerung, sprich eines kleineren Objektivs, sondern durch den Aufnahmemodus „MozaiX“ erzielt wurde. Damit konnten mehrere rechteckige, dem aktuell sichtbaren Bereich benachbarte Einzelbilder aufgenommen werden. Zentriert war das sichtbare Bild, während

die Zeilen und Spaltenzahl um dieses herum nach Bedarf variiert werden konnten. Die Aufnahme erfolgte bei zehnpromzentiger Überlappung. Anschließend bestätigte man die Option „Kachelbilder konvertieren“ (mit Helligkeitsausgleich), um ein großes Einzelbild mit wiederum drei Farbkanälen zu erzeugen.

Es folgte die digitale Nachbearbeitung des Bildes durch Feinabstimmung der Gamma-Korrektur unter gleichzeitiger Erhöhung der Helligkeit und des Kontrastes. Für die Farben rot und grün, welche zu den Filtern DsRED und eGFP gehörten, war meist eine ausgeprägte Anpassung erforderlich. Die Werte für das dem DAPI-Filter entsprechende Blau wurden nur selten geändert. Dadurch konnte die aufgenommene Signalstärke und der Kontrast des Bildes verbessert und ein störendes „Hintergrundrauschen“ minimiert werden.

Von jeder Aufnahme sind zwei Versionen gespeichert worden: Zunächst eine Aufnahme als \*.zvi-Datei, dem Dateiformat der AxioVision-Software, damit alle Bildinformationen erhalten blieben, und danach eine Aufnahme als \*.jpg-Datei, die ein gängiges Format für Bilder zur schnellen Betrachtung darstellt und keine bestimmte Software benötigt. Diese Fülle an Aufnahmen bedurfte der Erstellung eines digitalen Kataloges. Jeder Schnitt eines Multiblocks erhielt einen eigenen Ordner, der die Bilder jedes einzelnen Cores enthielt. Mit Angabe der TMA-Nummer, des enthaltenen Gewebes, der verwendeten Sonde und der Zuordnung mit Spalten- und Zeilenzahl auf dem OT erfolgte die eindeutige Bezeichnung der Dateien und Ordner, damit Verwechslungen ausgeschlossen waren.

### **2.3 Geräteliste**

Nachfolgend sind die zur Erstellung der vorliegenden Arbeit nötigen Geräte aufgelistet. Sie sind anhand ihrer Verwendung bei den entsprechenden Versuchen unterteilt.

### 2.3.1 Datenerhebung

Geräteart	Gerätebezeichnung	Firma / Hersteller
Digitalkamera	PENTAX Optio S4i	Pentax Corporation, Tokio, JP
	Exilim EX-Z29	CASIO COMPUTER CO., LTD., Tokio, Japan

### 2.3.2 Mikroskopie

Geräteart	Gerätebezeichnung	Firma / Hersteller
Mikroskop	Axio Imager.A1	CarlZeiss MicroImaging GmbH, Göttingen, DE
CCD-Kamera	ProgRes C10plus	JENOPTIK Optical Systems GmbH, Jena, DE

### 2.3.3 Tissue Microarrays

Geräteart	Gerätebezeichnung	Firma / Hersteller
Mikroskop	Axiostar	Carl Zeiss MicroImaging GmbH, Göttingen, DE
Heizplatte	Heating Plate HP-3	Kunz Instruments AB, Nynäshamn, SE
Stanze	Biopsy-Punch 4mm	Kai industries co., Tokio, JP
Paraffinstation	Ausgießstation Paramat II TypeNr. 3.411.55/So	PSI Pool of Scientific Instruments Grünewald GmbH&Co., Laudenbach, DE
Paraffinkühl- platte	Kühlplatte TypNr. 1.411.50/Kr	PSI Pool of Scientific Instruments Grünewald GmbH&Co., Laudenbach, DE

### 2.3.4 Immunhistochemie / Schnittpräparate

Geräteart	Gerätebezeichnung	Firma / Hersteller
Kühlplatte	Tissue Cool Plate COP 20	Leica Microsystems, Wetzlar, DE
Kühlplatte	Cooling Plate 4100-577-09	pfm medical ag, Köln, DE
Mikrotom	MICROM HM 355 S	Microm International GmbH, Walldorf, DE
Wasserbad	Waterbath WB1000	pfm medical ag, Köln, DE
Brutschrank	Brutschrank	Bachofer, Reutlingen Degerschlacht, DE
Objektträger- Färbegerät	Shandon Varistain 23-4	Thermo Fisher Scientific Inc., Waltham, US
Eindeckautomat	Tissue-Tek Glas g2	Sakura Finetek, Tokio, JP



### 2.3.5 Herstellung LB-Agar, Mini-Lyse, Konzentrationsbestimmung und Amplifikation

Geräteart	Gerätebezeichnung	Firma / Hersteller
<b>Waage</b>	Feinwaage	Sartorius AG, Göttingen, DE
<b>Autoklav</b>	Vakulab S 3000	MMM Münchener Medizin Mechanik GmbH, Planegg, DE
<b>Magnetrührer</b>	MR 2000	Heidolph Instruments GmbH&Co. KG, Schwabach, DE
-		
<b>Pipetten</b>	Pipetman Eppendorf Research Pipette (je verschiedene Größen)	Gilson, Middleton, US Eppendorf AG, Hamburg, DE
<b>Inkubations- mischer</b>	INFORS HT Ecotron	INFORS AG, Bottmingen/Basel, CH
<b>Kühlzentrifuge</b>	Heraeus Megafuge 1.0	Heraeus Instruments, Osterode, DE
<b>Kühlschrank</b>	Kühl-/Gefriergeräte (verschiedene Modelle)	Liebherr Hausgeräte GmbH, Ochsenhausen, DE
-		
<b>Spektralphoto- meter</b>	Nanodrop 2000	Thermo Fisher Scientific Inc., Waltham, US
<b>Software</b>	Nanodrop 2000 Version 1.4.1	Thermo Fisher Scientific Inc., Waltham, US
-		
<b>Schüttler</b>	IKA Vortex	IKA Werke GmbH&Co.KG, Staufen, DE
<b>Tischzentrifuge</b>	Combispin	PEQLAB Biotechnologie GmbH, Erlangen, DE
<b>Thermocycler</b>	GeneAmp PCR System 9700	Thermo Fisher Scientific Inc., Waltham, US vormals: Applied Biosystems, Forster City, US
<b>Kühlzentrifuge</b>	Heraeus Biofuge Fresco	Heraeus Instruments, Osterode, DE
<b>Vakuum- zentrifuge</b>	Eppendorf Concentrator 5301	Eppendorf AG, Hamburg, DE
<b>Inkubations- mischer</b>	Thriller Thermo- Inkubationsmischer	PEQLAB Biotechnologie GmbH, Erlangen, DE

### 2.3.6 Markierung der Sonden, Gelelektrophorese

Geräteart	Gerätebezeichnung	Firma / Hersteller
<b>Inkubations- mischer</b>	Thriller Thermo- Inkubationsmischer	PEQLAB Biotechnologie GmbH, Erlangen, DE
<b>Thermocycler</b>	GeneAmp PCR System 9700	Thermo Fisher Scientific Inc., Waltham, US vormals: Applied Biosystems, Forster City, US
<b>Schüttler</b>	IKA Vortex	IKA Werke GmbH&Co.KG, Staufen, DE
<b>Vakuum- zentrifuge</b>	Eppendorf Concentrator 5301	Eppendorf AG, Hamburg, DE
<b>Kühlzentrifuge</b>	Heraeus Biofuge Fresco	Heraeus Instruments, Osterode, DE
-		
<b>Mikrowelle</b>	Microwave 800	Severin Elektrogeräte GmbH, Sundern, DE
<b>Gießschiene mit Gelträgern</b>	MultiCast Gießschiene Typ 40-1410MC	PEQLAB Biotechnologie GmbH, Erlangen, DE
<b>Pufferkammer</b>	Breitformat Gelsystem Typ 40-1410	PEQLAB Biotechnologie GmbH, Erlangen, DE
<b>Steuereinheit</b>	Consort E 865	Consort bvba, Turnhout, BE
<b>Dokumentation</b>	Quantum Geldokumen- tationssystem CN-3000	PEQLAB Biotechnologie GmbH, Erlangen, DE
<b>Software</b>	Quantum-Capt Analyse- Software Version 11.03	PEQLAB Biotechnologie GmbH, Erlangen, DE
<b>Rechner</b>	ShuttleX Mini PC	Shuttle Computer Handels GmbH, Elmshorn, DE
<b>Drucker</b>	Thermodrucker P93 E	Mitsubishi Electric Europe B.V., Ratingen, DE

### 2.3.7 FISH an Metaphasechromosomen und an TMAs

Geräteart	Gerätebezeichnung	Firma / Hersteller
<b>Wasserbad</b>	Wasserbad Typ 1002	GFL Gesellschaft für Labortechnik mbH, Burgwedel, DE
<b>Inkubations- mischer</b>	Eppendorf Thermomixer compact	Eppendorf AG, Hamburg, DE
<b>Diamantschleifer</b>	Feinbohrschleifer mit Diamant	Proxxon GmbH, Föhren, DE
<b>Hybridisierungs- ofen</b>	Vysis HYBrite	Abbott Diagnostics, Lake Forest, US
<b>pH-Meter</b>	pH Elektrode ph-1001	Labor Alliance, Pleasanton, US

### 2.3.8 Auswertung der FISH

Geräteart	Gerätebezeichnung	Firma / Hersteller
<b>Fluoreszenz- mikroskop</b>	Axio Imager.M2 mit Zubehör (Power Supply 232, ApoTome2, HXP120 C)	CarlZeiss MicroImaging GmbH, Göttingen, DE
<b>Software</b>	AxioVision Version 4.8.1	CarlZeiss MicroImaging GmbH, Göttingen, DE
<b>CCD-Kamera</b>	AxioCam MRm	CarlZeiss MicroImaging GmbH, Göttingen, DE

### 2.4 Verbrauchsmaterial und Chemikalien

Die verwendeten Verbrauchsmaterialien und Chemikalien wurden durch das Institut der Pathologie bereitgestellt. Im Folgenden werden diese nach Ihrem Erstgebrauch während der Durchführung der Laborarbeit genannt. Es wird jedoch auf Mehrfachnennung verzichtet, selbst wenn ein Produkt erneut Verwendung fand.

Material / Anwendung	Bezeichnung / Chemikalie	Firma / Hersteller
<b>Aqua destillata</b>	Milli Q Academic (Aufbereitungsanlage)	Merck Millipore (Merck KGaA), Darmstadt, DE
<b>Objektträger</b>	Objektträger 76x26mm	R. Langenbrinck, Emmendingen, DE
<b>Deckgläser</b>	Mikroskopische Deck- gläser (versch. Größen)	R. Langenbrinck, Emmendingen, DE
<b>HE-Färbung</b>	Xylol	SAV LP GmbH, Flintsbach a. Inn, DE
	Isopropylalkohol	SAV LP GmbH, Flintsbach a. Inn, DE
	Hämalaun (Inhaltsstoffe)	Merck Millipore (Merck KGaA), Darmstadt, DE
	Eosin (gelblich)	Merck Millipore (Merck KGaA), Darmstadt, DE
	Eisessig	Merck Millipore (Merck KGaA), Darmstadt, DE
<b>Eindeckmedium</b>	Pertex	MEDITE, Burgdorf, DE
<b>Agar-Herstellung</b>	LB-Agar (nach Miller) 1.10283.0500	Merck Millipore (Merck KGaA), Darmstadt, DE
	LB-Medium (nach Miller) A0954.0500G	AppliChem GmbH, Darmstadt, DE

	Chloramphenicol 12,5mg/ml (100mg auf 8ml Ethanol)	Merck Millipore (Merck KGaA), Darmstadt, DE
<b>Petrischale</b>	Petrischale steril PX82.1	Carl Roth GmbH&Co. KG, Karlsruhe, DE
<b>Erlenmeyerkolben</b>	Erlenmeyerkolben (Schott/Duran)	Carl Roth GmbH&Co. KG, Karlsruhe, DE
<b>Röhrchen 1,5ml</b>	Eppendorf microcentrifuge tube	Eppendorf AG, Hamburg, DE
<b>Röhrchen 15ml</b>	PS-Konische Röhrchen	Greiner Bio-One GmbH, Frickenhausen, DE
<b>Röhrchen 50ml</b>	PP-Schraubverschluß- Röhrchen	Greiner Bio-One GmbH, Frickenhausen, DE
<b>Mini-Lyse</b>	Qiagen Buffer P1-P3	Qiagen GmbH, Hilden, DE
	Isopropanol	Siehe Isopropylalkohol
<b>Aqua bidestillata (steril)</b>	MPure Q2 Nr.194.0009 (autoklaviertes Aq. dest.)	membraPure, Henningsdorf (Berlin), DE
<b>Amplifikation</b>	REPLI-g Midi Kit	Qiagen GmbH, Hilden, DE
	Ethanol 100% (Übrige daraus verdünnt)	Merck Millipore (Merck KGaA), Darmstadt, DE
	Natriumacetat 3 M (12,3g auf 40ml dH <sub>2</sub> O)	Carl Roth GmbH&Co. KG, Karlsruhe, DE
<b>Röhrchen 0,2ml</b>	Eppendorf PCR tube	Eppendorf AG, Hamburg, DE
<b>Ultrareines Aq. dest. (Reinstwasser)</b>	DNASE/RNASE-free distilled water	Life Technologies Limited, Paisley, GB
<b>Sondenmarkierung</b>	DIG DNA Labeling Mix	F. Hoffmann-La Roche Ltd, Basel, CH
	BioPrime DNA Labeling System	Life Technologies Limited, Paisley, GB vormals: Invitrogen Corporation, Camarillo, US
	MicroSpin S-200 HR Column	GE Healthcare UK Limited, Buckinghamshire, UK
	UltraPure Glycogen (20µg/µL)	Life Technologies Limited, Paisley, GB vormals: Invitrogen Corporation, Camarillo, US
	Ammoniumacetat	Merck Millipore (Merck KGaA), Darmstadt, DE
	Hybridisierungslösung	Eigenherstellung
<b>Gelelektrophorese</b>	SeaKem LE AGAROSE	Lonza Group Ltd., Basel, CH
	Ethidium bromide	Sigma-Aldrich Co. LLC., St. Louis, US

<b>DNA-Marker</b>	Φ174 DNA/BsuRI (HaeIII) Marker 9	Thermo Fisher Scientific Inc., Waltham, US
	6x DNA Loading Dye	Thermo Fisher Scientific Inc., Waltham, US
<b>TBE</b>	TRIS-Puffer	Carl Roth GmbH&Co. KG, Karlsruhe, DE
	Borsäure	Merck Millipore (Merck KGaA), Darmstadt, DE
	EDTA Buffer	Sigma-Aldrich Co. LLC., St. Louis, US
<b>FISH-Metaphase</b>	Vysis CEP 12 Spectrum Orange	Abbott Laboratories, Des Plaines, US
	CGH Metaphase Target Slides	Abbott Laboratories, Des Plaines, US
	SSC Buffer 20x (Übrige daraus verdünnt)	Sigma-Aldrich Co. LLC., St. Louis, US
	PBS 10x Liquid Concentr. (Übrige daraus verdünnt)	Merck Millipore (Merck KGaA), Darmstadt, DE; vormals: Biochrom GmbH, Berlin, DE
	Formalin 37% (verdünnt)	Carl Roth GmbH&Co. KG, Karlsruhe, DE
	Ethanol 100% (Übrige daraus verdünnt)	Merck Millipore (Merck KGaA), Darmstadt, DE
	Human Cot-1 DNA	Life Technologies Limited, Paisley, GB vormals: Invitrogen Corporation, Camarillo, US
	Fixogum	Marabu GmbH&Co. KG, Tamm, DE
<b>Pesinpuffer 0,9%, pH 2,0</b>	Mischung aus: Pepsin - lyophilized powder (≥2500 units/mg)	Sigma-Aldrich Co. LLC., St. Louis, US
	Natriumchlorid	Merck Millipore (Merck KGaA), Darmstadt, DE
	1N HCL	Merck Millipore (Merck KGaA), Darmstadt, DE
<b>CAS-Block</b>	CAS-Block (Verdünnung 1:200)	Life Technologies Limited, Paisley, GB vormals: Invitrogen Corporation, Camarillo, US
<b>FITC</b>	Anti-Digoxigenin- Fluorescein, Fab fragment	F. Hoffmann-La Roche Ltd, Basel, CH
<b>Hybridisierungs- puffer</b>	Mischung aus: 12,5 ml Formamid	Carl Roth GmbH&Co. KG, Karlsruhe, DE
	2,5 g Dextran Sulfate	Sigma-Aldrich Co. LLC., St. Louis, US

	Sodium	
	12,5 ml 4x SSC-Puffer	siehe SSC Buffer 20x
<b>PBS-T (0,025% Tween)</b>	Mischung aus: 1000 ml 1x PBS 250 µl Tween20	siehe PBS 10x Liquid Concentrate Sigma-Aldrich Co. LLC., St. Louis, US
<b>DAPI</b>	DAPI III Counterstain	Abbott Laboratories, Des Plaines, US
<b>FISH an TMAs</b>	Vysis CEP 12 Spectrum Green	Abbott Laboratories, Des Plaines, US
	Xylol (Isomeregemisch)	VWR International GmbH, Darmstadt, DE
	Tri-Natriumcitrat-Dihydrat	Carl Roth GmbH&Co. KG, Karlsruhe, DE
	Citronensäure- Monohydrat	Merck Millipore (Merck KGaA), Darmstadt, DE
	Formamid	siehe Hybridisierungspuffer
	SSC-Puffer	siehe SSC Buffer 20x
<b>Hellendahlküvette</b>	Färbeküvette nach Hellendahl	R. Langenbrinck, Emmendingen, DE
<b>Liegendküvette</b>	Färbeküvette nach Schifferdecker	R. Langenbrinck, Emmendingen, DE
<b>Biotin</b>	enthalten im „BioPrime DNA Labeling Kit“	siehe oben
<b>SAV 594</b>	Alexa Fluor 594 Streptavidin	Life Technologies Limited, Paisley, GB vormals: Invitrogen Corporation, Camarillo, US

### 3 Ergebnisse

#### 3.1 Gesamtüberblick und Fallzahlen des Patientenkollektivs

Als Basis dieser Arbeit wurden insgesamt 472 Fälle aus der Zeit vom 01.01.1993 bis 31.12.2010 aus dem Archiv des pathologischen Institutes ausgesucht. Darunter fanden sich Patienten, die wegen mehreren unterschiedlichen oder mehrmals derselben Diagnosen wiederholt gelistet waren. Unter Berücksichtigung dieser verringerte sich die Anzahl auf 434 Patienten. Die Verteilung der Krankheitsfälle und der Patienten auf die jeweilige Zysten-/Tumorart zeigt Tabelle 8:

	Krankheitsfälle	Patientenfälle	Differenz (in %)
<b>KZOT</b>	133	116	-12,8
<b>follikuläre Zysten</b>	107	100	-6,5
<b>radikuläre Zysten</b>	109	108	-0,9
<b>BCC</b>	50	45	-10,0
<b>Ameloblastome</b>	33	27	-18,2
<b>unklare Fälle</b>	40	38	-5,0
<b>gesamt</b>	<b>472</b>	<b>434</b>	<b>-8,1</b>

Tabelle 8: Zahl der ausgewählten Krankheitsfälle und der Patienten mit Zuordnung zum jeweiligen Befund. Zusätzlich ist die Differenz zwischen Krankheitsfällen und Patientenfällen in Prozent angegeben.

Durch den Vorversuch meines Betreuers Dr. Vogel kamen weitere Fälle hinzu. Somit standen insgesamt 494 Patientenfälle zur Verfügung, davon 134 KZOTs, 104 follikuläre Zysten, 130 radikuläre Zysten, 48 Basalzellkarzinome, 23 Ameloblastome und 55 unklare Fälle. Eine Übersicht zu den Fallzahlen und dem prozentualen Anteil am Gesamtkollektiv findet sich in Tabelle 9 und in Diagramm 1.

Unter den 134 Fällen der KZOTs befanden sich fünf Patienten (= 3,7%), die unter Gorlin-Goltz-Syndrom litten und ein Patient mit Simpson-Golabi-Behmel-Syndrom (= 0,7%). Bei einem dieser fünf Patienten mit Gorlin-Goltz-Syndrom war zusätzlich ein Basalzellkarzinom bekannt (20%).

	Krankheits- fälle	Anteil am Kollektiv (in %)	Patienten- fälle	Anteil am Kollektiv (in %)
<b>KZOT</b>	142	25,2	134	27,1
<b>follikuläre Zysten</b>	111	19,7	104	21,1
<b>radikuläre Zysten</b>	156	27,3	130	26,3
<b>BCC</b>	49	8,7	48	9,7
<b>Ameloblastome</b>	33	5,9	23	4,7
<b>unklare Fälle</b>	72	12,8	55	11,1
<b>gesamt</b>	<b>563</b>	<b>100 (<math>\Sigma 99,6</math>)</b>	<b>494</b>	<b>100</b>

Tabelle 9: Für die Arbeit verfügbare Krankheits- und Patientenfälle, verteilt auf die Zystenarten und Tumoren. Ferner wird der prozentuale Anteil eines Befundes am Gesamtkollektiv auf eine Dezimale gerundet ausgewiesen. Der von 100 abweichende rechnerische Gesamtanteil ergibt sich aufgrund von Rundungsfehlern.

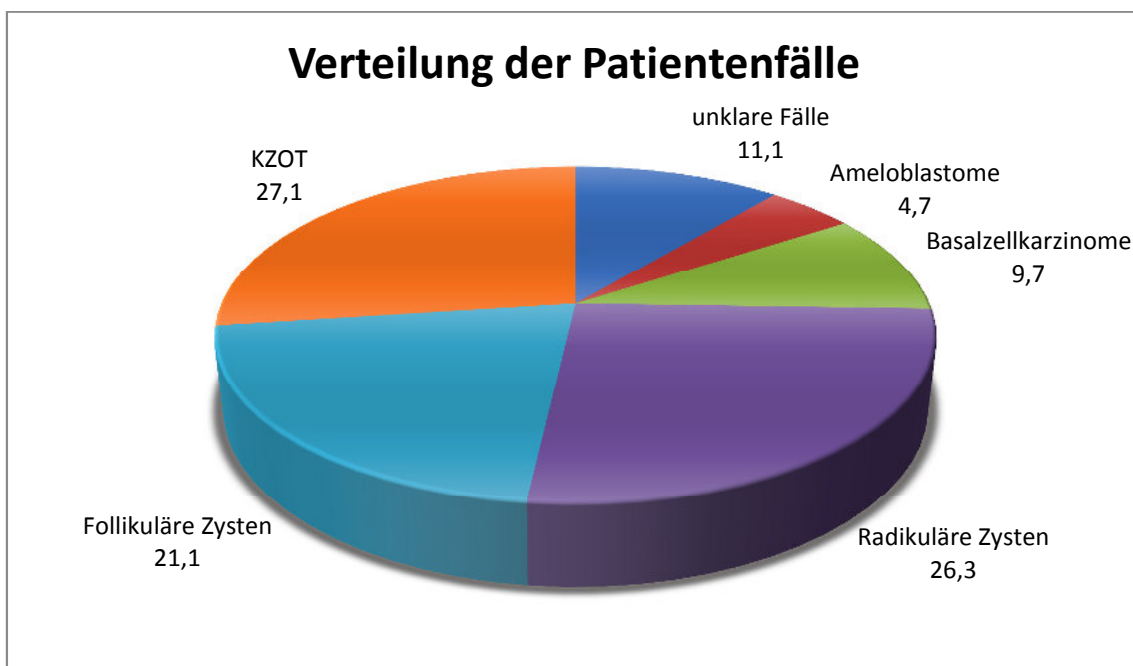


Diagramm 1: Graphische Darstellung der prozentualen Verteilung der Patientenfälle auf die verschiedenen Erkrankungen. [Angaben in %]

Eine allgemeingültige Aussage über die Verteilung der Diagnosen ist anhand der Tabelle 9 und von Diagramm 1 nicht möglich. Vielmehr spiegelt diese das eigene Vorgehen während der Erhebung der Daten wieder. Somit erscheint der KZOT mit dem höchsten Anteil, da von diesem Tumor alle verfügbaren Fälle ausgesucht wurden. Damit befand sich eine überproportionale Menge solcher



Patientenfälle innerhalb des Kollektivs dieser Studie. Zur Verdeutlichung sei an dieser Stelle auf die Angaben der Literatur verwiesen. Demnach macht die radikuläre Zyste 52%, die folliculäre Zyste 16-17% und der KZOT nur 10-11% einer zystischen Veränderung im Kiefer aus [Horch, 2003; Shear & Speight, 2007]. Nach Bornstein und Morgenroth verschiebt sich diese Verteilung zugunsten der radikulären Zysten mit einem Anteil von 78%, wobei folliculäre Zysten mit 11-12% und die „Keratozyste“ mit 4-6% seltener vertreten sind [Bornstein et al., 2005; Morgenroth & Philippou, 1998].

### 3.2 Die Verteilung auf die Geschlechter

Die Auswertung der Daten des eigenen Kollektivs bezüglich der Geschlechtsverteilung ließ die Aussage zu, daß Männer und Frauen nicht gleichermaßen von der Erkrankung an einer Zyste oder einem Tumor betroffen sind. Besonders deutlich zeigte sich dieser Trend bei dem KZOT, den folliculären und radikulären Zysten, sowie den unklaren Fällen. Unter den Tumoren dagegen war nur eine leichte Disposition des Mannes zu verzeichnen. Siehe hierzu Diagramm 2:

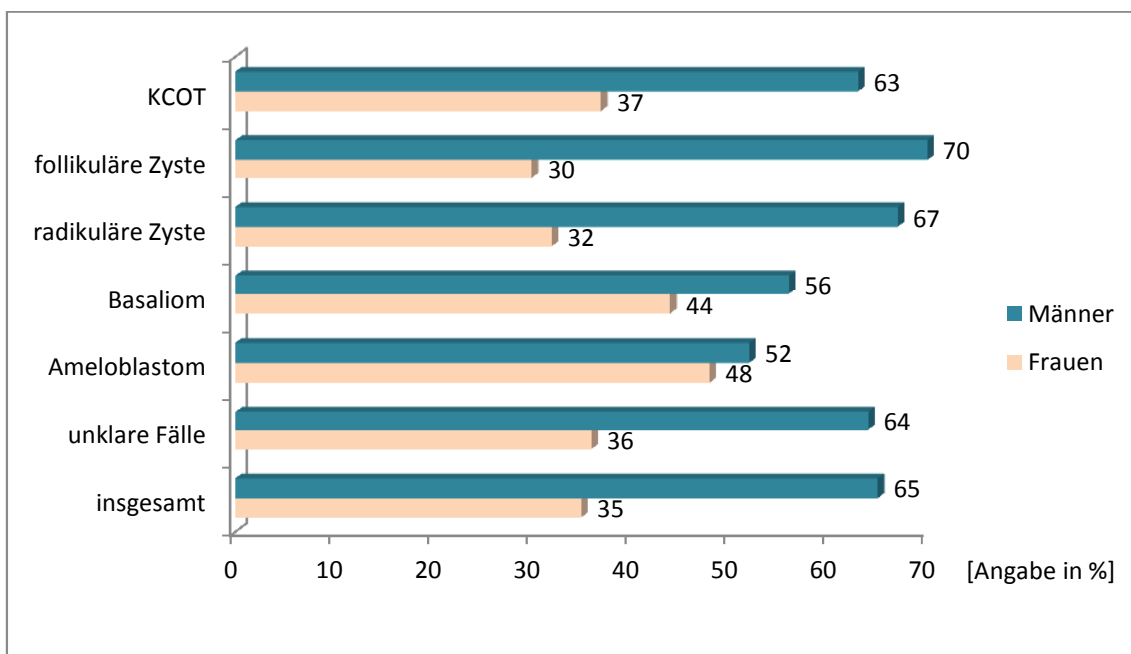


Diagramm 2: Darstellung der Geschlechtsverteilung für die jeweilige Zysten- und Tumorart als Balkendiagramm. [Angaben in %].

Durchschnittlich ergab sich eine typische Verteilung mit zwei Dritteln männlicher und einem Drittel weiblicher Patienten. Auch in der Literatur wird eine Häufung beim männlichen Geschlecht beschrieben [Horch, 2003; Schwenger, 2009]. Insbesondere Ahlfors et al. 1984 publizierten ein Verhältnis von zwei Dritteln Männern zu einem Drittel Frauen.

Genauere Angaben finden sich bei Morgenroth und Shear:

	Geschlecht	KZOT	Follikuläre Zysten	Radikuläre Zysten
<b>Morgenroth</b>	männlich	56	66	57
	weiblich	44	34	43
<b>Shear</b>	männlich	63	64	58
	weiblich	37	36	41

Tabelle 10: Angaben aus der Literatur in Prozent [Morgenroth & Philippou, 1998; Shear & Speight, 2007].

Die Literaturangaben stimmen mit den Werten des Patientenkollektivs, welches für diese Arbeit zur Verfügung stand, annähernd überein. Deshalb ist davon auszugehen, daß auch weitere Resultate und Ergebnisse repräsentativ sind und Allgemeingültigkeit besitzen.

### **3.3 Histologie: Erweiterte Erkennungskriterien der Zystenarten und des KZOT**

Bei der histologischen Begutachtung der Fälle waren zunächst die im allgemeinen aus der Literatur bekannten Charakteristika die Grundlage. Es konnten jedoch weitere Merkmale abgegrenzt werden, die jeweils nur bei einer bestimmten Art der Erkrankung zu finden waren und bisher nicht en détail beschrieben wurden.

#### **3.3.1 Merkmale des keratozystisch odontogenen Tumors**

In vielen Fällen zeigten sich die typischen Merkmale eines KZOT:

- Ein vier- bis fünfschichtiges Plattenepithel, dessen Basalzellen palisadenartig (Kernlängsachse senkrecht zur Basalmembran; dicht stehende Epithelzellen mit wenig Zytoplasma) angeordnet sind.

- Ein oberflächlich gewelltes Plattenepithel mit Parakeratose.

Nach Horch entspräche dies dem histologischen Subtyp Klasse I. Davon zu unterscheiden ist der Subtyp II, der sowohl durch ein breiteres, bis achtschichtiges Epithel als auch durch eine vorhandene Para- bis Hyperorthokeratose gekennzeichnet ist. Auch dieser Klassifikation entsprechend fanden sich einige Patientenfälle. Mitunter kamen auch Hornanhäufungen im Lumen vor. In Subtyp III werden alle übrigen Fälle vereint, die nur abschnittsweise Charakteristika eines KZOT aufweisen und keiner anderen Zystenart zugeordnet werden können. Horch stellt die Vermutung an, es könne sich dabei um eine gerade entstehende „Keratozyste“ handeln [Horch, 2003]. Tatsächlich tauchten im Kollektiv mehrere Fälle auf, die entweder nur mäßig eine Para- oder Orthokeratose entwickelt hatten, nur eine angedeutete Palisadenstellung zeigten oder insgesamt ein recht flaches Epithel besaßen. Demnach wären diese mit Subtyp III vereinbar, allerdings sind hier Parallelen zu einer Art „Übergangsform“ zur follikulären Zyste (Ausführung siehe unten) vorhanden.

Sehr selten traten kristalline Präzipitate, nämlich Cholesterinkristalle, und Blutungsresiduen im Lumen auf. Auch gab es Fälle, bei denen sich das Epithel als Band vom Zystenbalg löste. Dieses histologische Artefakt wurde bereits von Jordan 2003 beschrieben. Reteleisten traten nur in Verbindung mit einer mäßig bis stark entzündlichen Infiltration des Epithels auf. Zudem kann durch die Entzündung die Verhornungsfähigkeit dessen verloren gehen, weshalb lediglich Reste der Keratose im Zystenlumen zu finden sind [Prein et al., 1985].

Darüber hinaus fiel ein weiteres Kriterium auf, welches als die sog. „Lackschicht“ bezeichnet werden kann. Diese ist ein, in der HE-Färbung durchgängig dunkelrot bis violett gefärbter Bereich der obersten Epithelschicht, deren Aussehen an eine mit Lack bestrichene Oberfläche erinnert. Diese resultiert aus der Parakeratose (siehe Abbildung 15 und 16).

Verschiedene Varianten des KZOT respektive eine unterschiedliche Ausprägung der Charakteristika sind folglich möglich und auch beobachtet worden.

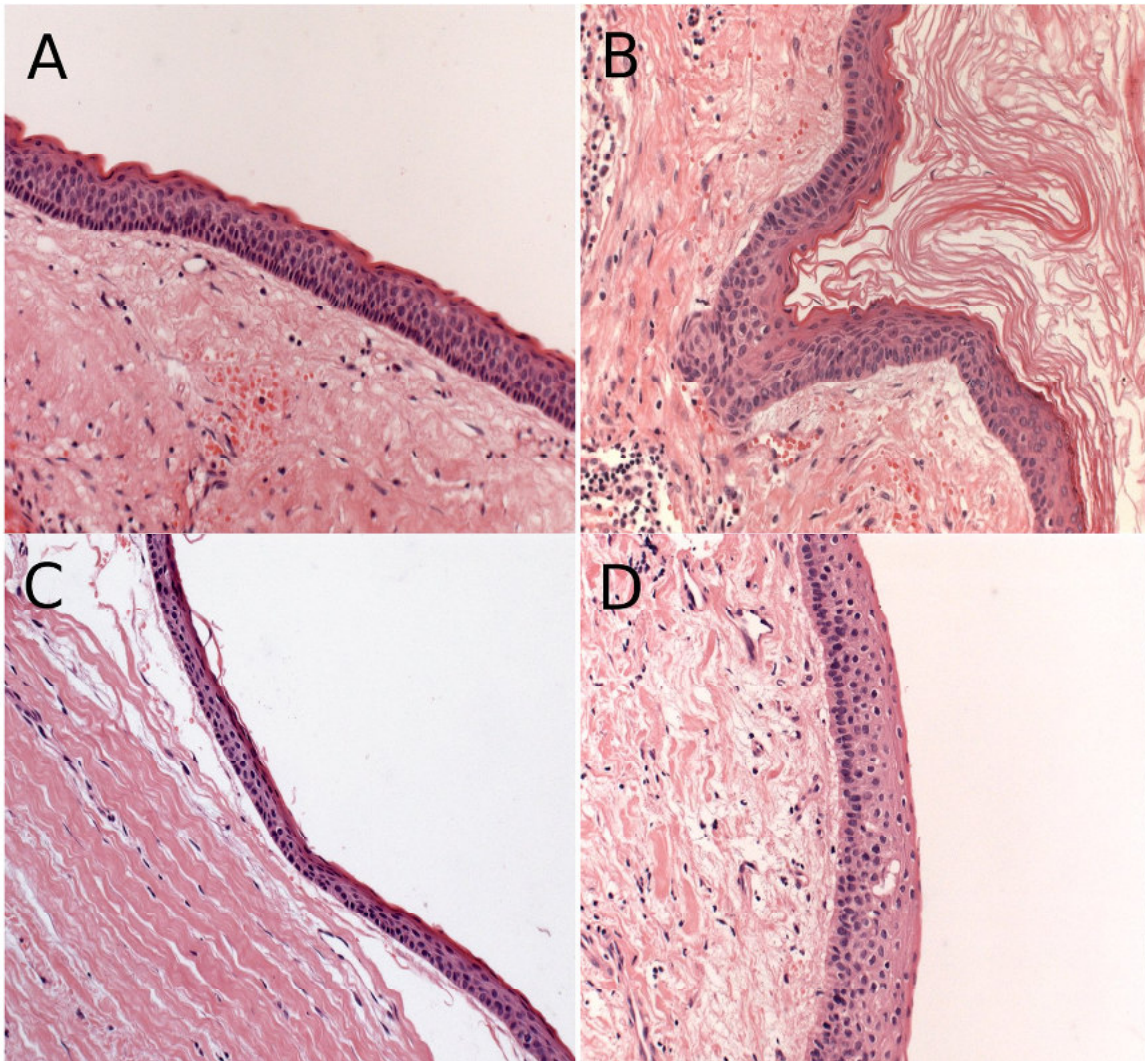


Abbildung 15: Die drei Subtypen eines KZOT, Histologie.

A: 4-5 schichtiges Epithel, Palisadenstellung der Basalzellen, Parakeratose der superfiziellen Zellen und gewellte Oberfläche (= Subtyp I). B: etwas breiteres Epithel bis zu 8 Schichten, meist reguläre Palisaden im Stratum basale, Hyperortho-/parakeratose mit Keratinhäufung im Lumen (= Subtyp II). C: abgeflachtes Epithel mit Parakeratose, jedoch vereinzelt Ablösung von Keratin, annähernd palisadenartige Anordnung der Basalzellen (= Subtyp III) sowie das histologische Artefakt der Epithelbandablösung. D: verbreitertes, aufgelockertes Epithel mit Verlust der typischen Erscheinung; allerdings erkennbare Palisaden und eine schwache Parakeratose (= Subtyp III); Bild D stammt von einem Patienten mit NBCCS. HE, 20-fach.

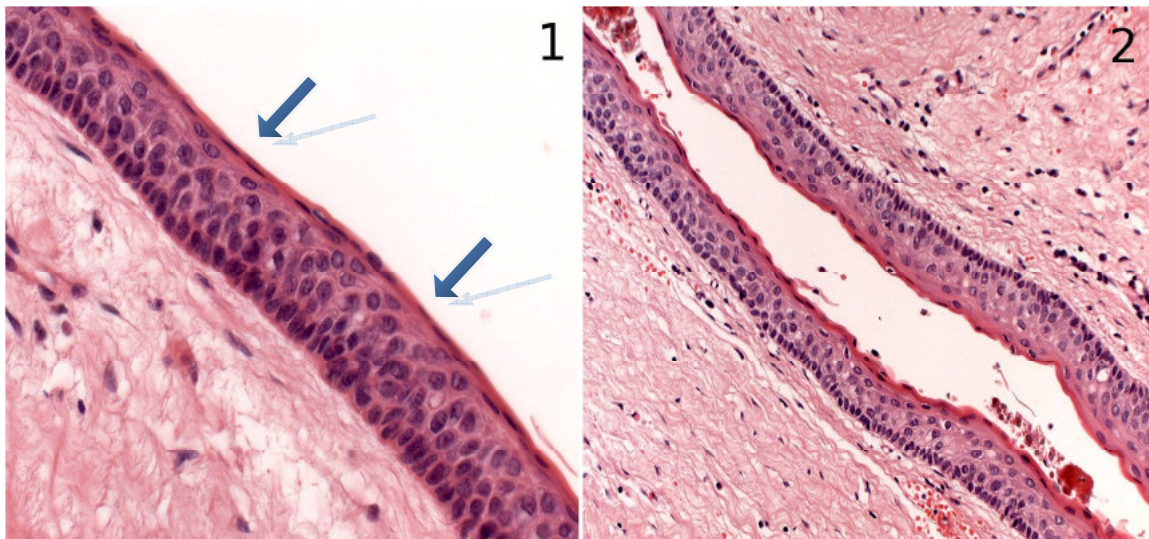


Abbildung 16: Die Lackschicht des KZOT

Verdeutlichung der oberflächlichen „Lackschicht“ (blaue Pfeile) bei 40-facher Vergrößerung des Epithels eines KZOT in HE-Färbung (1) und an einem weiteren Fall in der Übersichtsaufnahme mit 20-fach Objektiv (2).

### 3.3.2 Charakteristika einer follikulären Zyste und deren Mischformen

Mit den unter 1.3.2 aufgeführten Merkmalen deckten sich einige der eigenen Beobachtungen. Das subepitheliale Bindegewebe war meist locker und eher zellreich. Darin tauchten selten auch die sog. Serres-Reste auf. Hin und wieder waren auch Cholesterinkristalle/-granulome im Zystenlumen ggf. mit Einblutungen (Erythrozyten) zu beobachten. Nicht immer war das im Idealfall flache Epithel mit einer Zwei- bis Dreischichtigkeit und ohne ausgeprägte Reteleisten vorhanden. Vielmehr konnte das Epithel auch nur spärlich und damit diskontinuierlich vorhanden sein, oder aber leicht verbreitert vorliegen. Die oberflächlichen Zellen können fokal aus dem Epithel ragen. Dies ähnelt dem Bild eines „Hobnail“, zu deutsch Schuhnagel (siehe Abbildung 18). In der mittleren Epithelschicht kommen perinukleäre Höfe um die Zellkerne vor. Die Zellen scheinen ohne Ordnung und Struktur verteilt.

Zusammenfassend lässt sich das Plattenepithel einer follikulären Zyste beschreiben als ein Epithel mit ungeordneten Zellschichten und wirrer

Ausrichtung der Zellen und ihrer Zellkerne, welche wiederum unterschiedlicher Größe sein können.

Auch Mischformen waren zu beobachten. Insbesondere unter den folliculären Zysten fanden sich Fälle, die zusätzlich klassische Identifikationsmerkmale des KZOT aufwiesen. Jenes Erscheinungsbild zeichnete sich durch ein flaches oder auch leicht verbreitertes Epithel mit wirrer Zellkernanordnung, den beschriebenen „Hobnails“, aber abschnittsweise auch mit Parakeratose und fokal bedingter Palisadenstellung der basalen Zellschicht aus. Grundsätzlich scheint die Diagnose einer folliculären Zyste richtig, allerdings sorgt das Vorkommen der „keratozystischen“ Merkmale für Ungereimtheiten. Durch Auswertung der Röntgenbilder, sofern vorhanden, schienen die entsprechenden Fälle als folliculäre Zysten beurteilt werden zu können. Dennoch bleibt die Vermutung, daß es sich hierbei auch um einen KZOT des Subtyps 3 oder um eine Übergangsform zwischen folliculärer Zyste und KZOT handeln könnte. Letztere wurde von Prein et al. 1985 und Horch 2003 beschrieben.

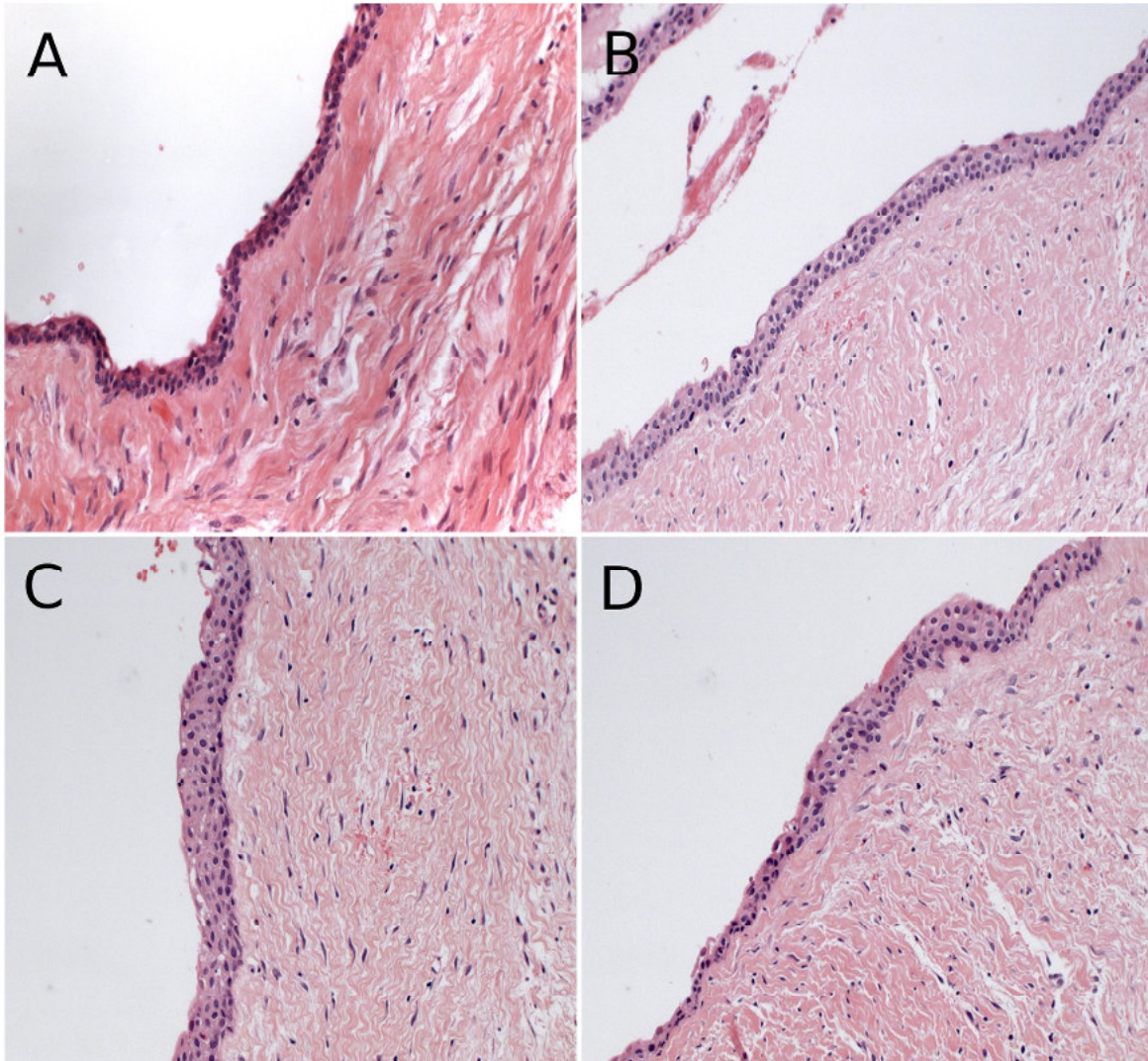


Abbildung 17: Verschiedenartige histologische Erscheinung einer follikulären Zyste.

A: Klassischer Charakter des Epithels mit einem 2-3-schichtigen, relativ gerade verlaufenden Epithel, wirr angeordneten Zellen und Zellkernen sowie einem lockeren Bindegewebe ohne Reteleisten. B: „Mischform“ mit Merkmalen eines KZOT, nämlich eine palisadenartige Stellung im Stratum basale und eine, an eine Parakeratose erinnernde oberflächliche Schicht, jedoch mit „Hobnails“ sowie unstrukturierten Zellen mit perinukleären Höfen in der mittleren Epithelschicht wie bei einer follikulären Zyste. C: Das Epithel ist nicht flach, sondern leicht verdickt; ansatzweise neigt die basale Schicht annähernd zu Palisadenstellung, jedoch tritt die zu erwartende Unordnung auf. D: Das zunächst sehr flache und im angrenzenden Abschnitt bis zu 4-7-schichtige Epithel zeigt die beschriebene Diskontinuität. Ferner fehlen eindeutige Charakteristika oder sind nur ansatzweise zu erkennen. HE, 20-fach.

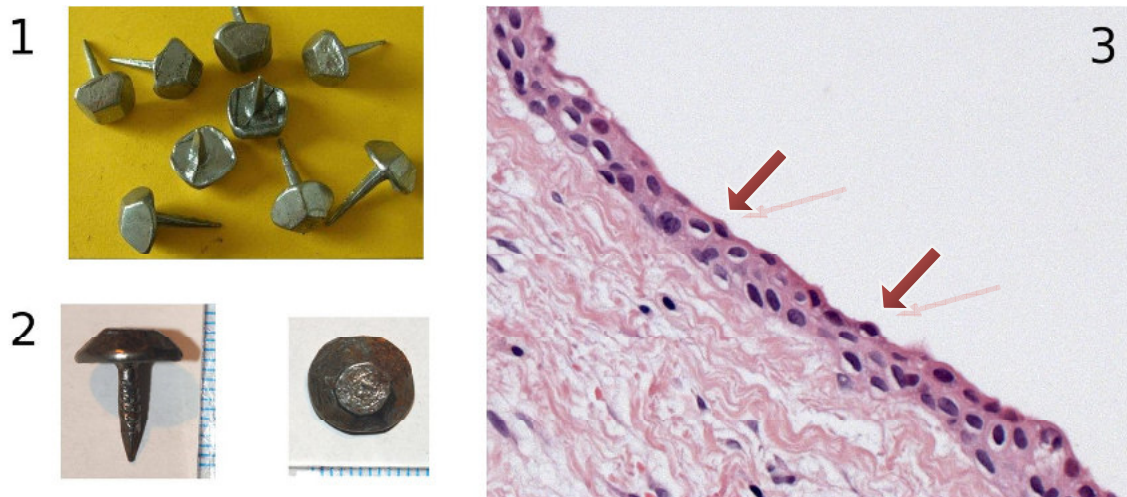


Abbildung 18: Darstellung der „Hobnails“.

(1) Mehrere Absatznägel, fünfschlägig [Historische Marketenderei, 2013]; (2) Ansicht eines neuenschlägigen Schuh nagels von seitlich und in der Draufsicht [Römischer Vicus, 2014]; (3) Abschnitt aus dem Epithel einer follikulären Zyste mit vorhandenen Hobnails (siehe rote Pfeile), sowie den perinukleären Höfen bei zwei bis drei Schichten Gesamtbreite; HE, 20-fach.

### 3.3.3 Entzündliche Überlagerung des Erscheinungsbildes

Teilweise war jedoch eine eindeutige Klassifikation des Gewebes bei der Befundung entweder bereits durch den bearbeitenden Pathologen oder auch im Rahmen dieser Arbeit nicht möglich, da eine entzündliche Infiltration des Epithels eingetreten und somit das ursprüngliche, aussagekräftige Bild dessen überlagert wurde. Dies zeigte sich meist durch eine entzündlich bedingte Epithelproliferation mit klassischen Entzündungszellen im Bindegewebe. Zu finden waren Leukozyten (neutrophile Granulozyten, Makrophagen und Lymphozyten) sowie Erythrozyten und ggf. Thrombozyten. Bei Chronifizierung überwiegen die Lymphozyten [Böcker et al., 2004]. Histologisch kam es ferner zur Ausbildung von Reteleisten und dem Verlust der Integrität des Epithels mit Verbreiterung und Auftreibung dessen. Folglich war eine klare Abgrenzung zwischen Bindegewebe und Epithel oft nicht mehr möglich.



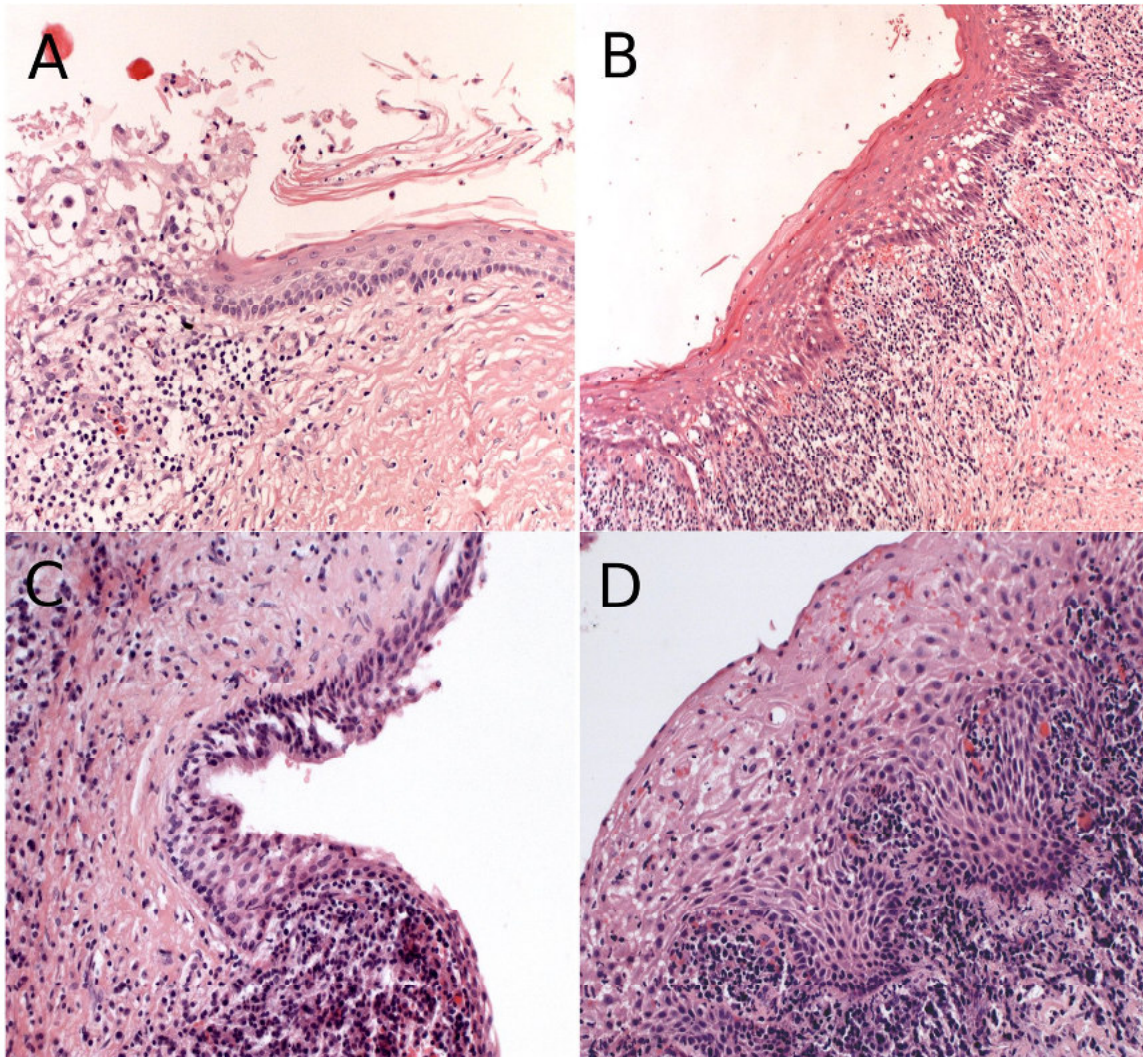


Abbildung 19: Entzündliche Überlagerung der histologischen Charakteristika.

Zusammenschau von entzündlich veränderten Zystengeweben verschiedener Entitäten. Angabe des Vergrößerungsfaktors in Klammern. A: Im rechten Bereich ist noch das klassische Bild eines KZOT mit Hyperorthokeratose, links dagegen ist die entzündliche Durchsetzung des BGW und Epithels mit vollständigem Verlust deren Struktur zu erkennen (20x). B: Entzündlich aufgetriebenes Epithel eines KZOT, wobei die Charakteristika noch bedingt beschrieben werden können; das subepitheliale BGW ist vermehrt vaskularisiert und reichlich mit neutrophilen Granulozyten, Lymphozyten und auch Erythrozyten durchsetzt (10x). C: Obiger Epithelabschnitt ist flach und ausgefranzt, allerdings mit ansatzweiser Palisadenstellung; nach unten verdickt sich das Epithel hin zur entzündlichen Durchsetzung des BGW, lediglich ein schmales Epithelband bleibt dem aufliegend; Ursprung dürfte eine follikuläre Zyste sein (20x). D: Breites mehrschichtiges Epithel einer radikulären Zyste mit Reteleistenbildung, sowie das angrenzende BGW mit entzündlichen Infiltraten (20x). HE-Färbung.

### 3.3.4 Histologische Identifikation einer radikulären Zyste

Auch die radikuläre Zyste wird deutlich von der ihr zugrundeliegenden Entzündungsreaktion geprägt. Dies zeigte sich bei den Fällen des Patientenkollektives an einem entzündlich verbreiterten Zystenbalg und Epithel. Letzteres ist ein proliferierendes, mehrschichtiges Plattenepithel, welches teilweise von der Entzündung unterbrochen oder auch durchsetzt wird. Dabei kommt häufig eine Kapillarisation des Epithels oder Bindegewebes vor. Das BGW scheint eher faserreich zu sein, teils wohl bedingt durch die fibrosierende unspezifische Entzündung. Zudem sind häufig Reteleisten/-zapfen, die in dieses hineinragen, ausgeprägt. Die Basalzellen sind teilweise abgeflacht. Im Lumen können Cholesterinkristalle und selten Einblutungen auftreten.

Das entzündliche Zellinfiltrat besteht vorwiegend aus Lymphozyten, aber auch neutrophilen Granulozyten und Plasmazellen. Den eigenen Beobachtungen nach kam es in einigen Fällen zu einer Anhäufung der Entzündungszellen subepithelial. Daher prägte sich während der Arbeit die Bezeichnung subbasaler Lymphozytenwall/-saum aus, der durchaus den Stellenwert eines eigenen Charakteristikums besitzt (siehe Abb. 20 Bild A und Abb.21 Bild 1).

Nach Shear besteht das Epithel im Mittel aus 5-20 Schichten, variiert allerdings nach Alter und Entzündungsgrad der Zyste. Demnach flacht es mit zunehmendem Wachstum der Zyste allmählich ab und nimmt eine halbwegs geordnete Strukturierung an. [Shear & Speight, 2007].

Ein netzartiges Erscheinungsbild geben Böcker et al. als „retikulierte Epithel mit ausgezogenen Reteleisten“ an. Auch dieses wird intraepithelial von Entzündungszellen infiltriert [Böcker et al., 2004] (siehe Abbildung 21 Bild 2).

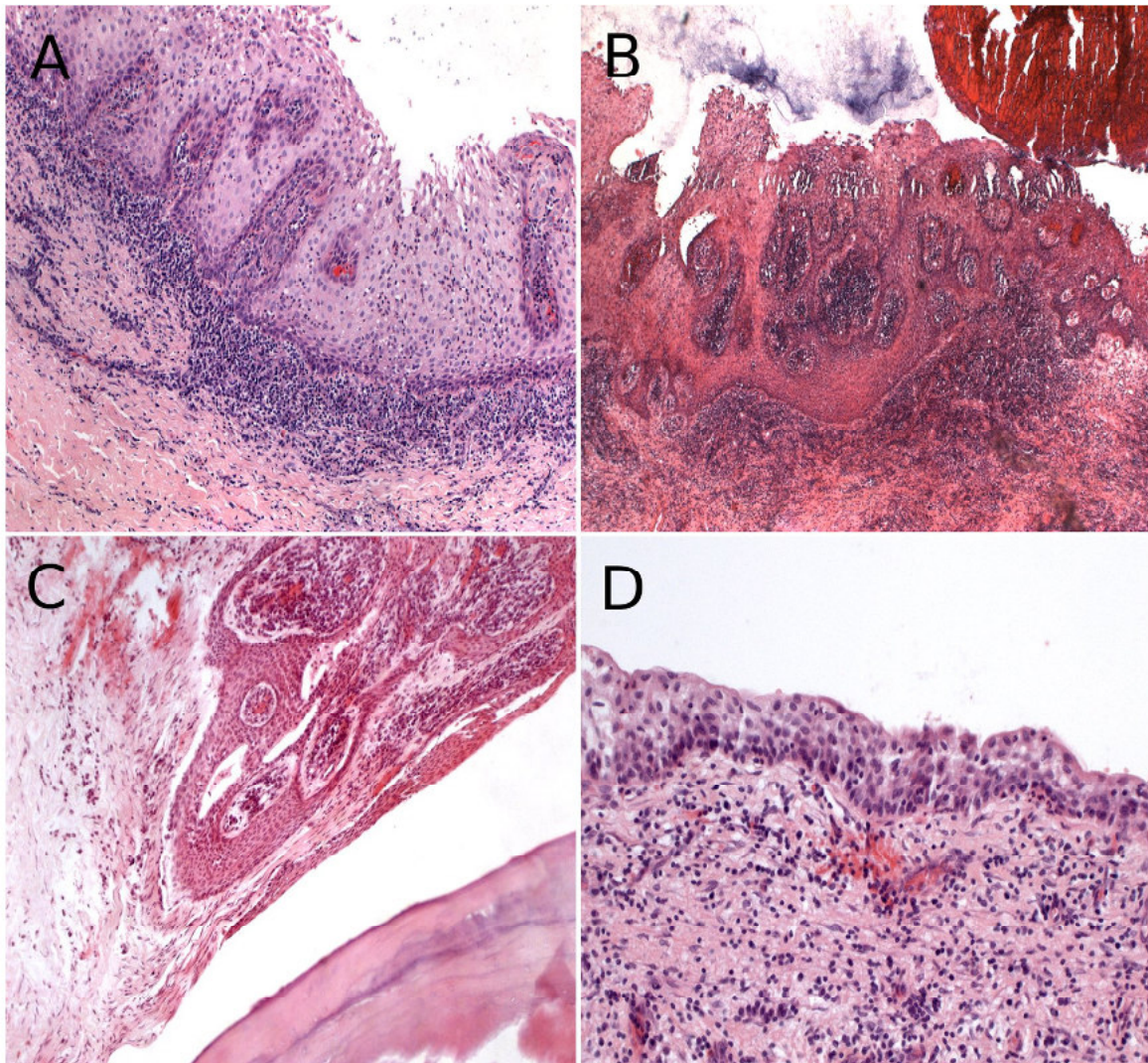


Abbildung 20: Unterschiedliche Ansichten der radikulären Zyste, Histologie.

A: Breites bis 20-schichtiges Epithel mit sich ausbildenden Reteleisten und subbasal gelegenen Lymphozytensaum (10x). B: Massive Entzündung des BGW und Durchsetzung des Epithels, welches dadurch stark verdickt ist; die Oberfläche ist ausgefranzt und im Lumen ein Blutkoagel zu finden (5x). C: Z.T. Epithel mit ausgeprägter Reteleistenbildung und intraepitheliale entzündliche Infiltration in Nachbarschaft eines Zahnes (10x). D: Epithelteilstück mit geringer Höhe und wenig Entzündungszeichen mit faserreichem Zystenbalg; wohl von einer „reiferen“ Zyste stammend, (20x). HE-Färbung, die jeweilige Vergrößerung wurde in Klammern angegeben.

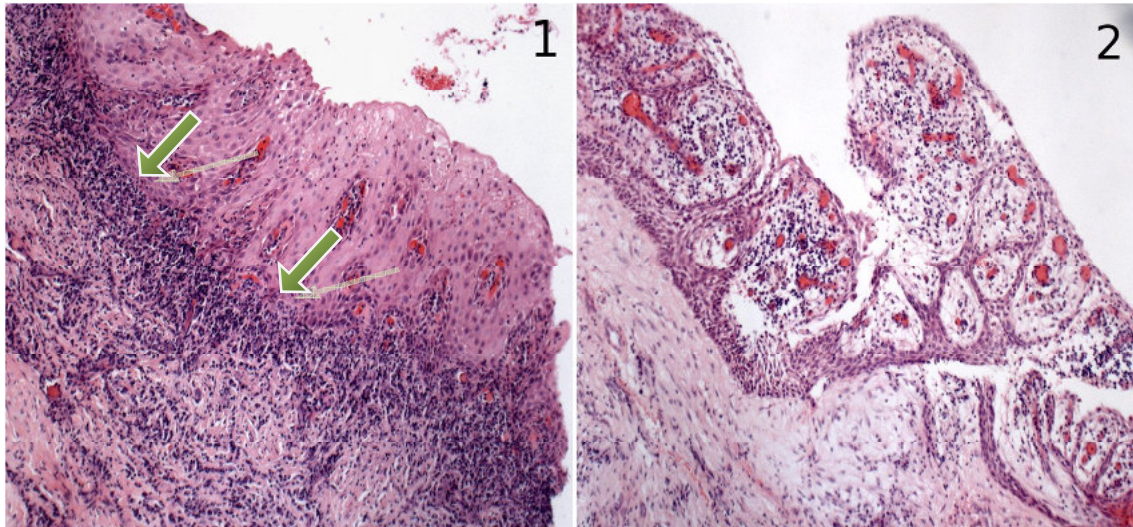


Abbildung 21: Der Lymphozytenwall bei einer radikulären Zyste.

Präsentation des subbasalen Lymphozytensaumes (siehe grüne Pfeile) im BGW einer radikulären Zyste mit Ausbildung von Reteleisten (1); das Epithel mit Infiltration durch Lymphozyten, Plasmazellen und neutrophilen Granulozyten; das tiefer liegende Bindegewebe ohne nennenswerte Entzündungszeichen (2); HE-Färbung, 10-fach vergrößert.

### 3.4 Klinik: Verdachtsdiagnosen, Röntgenbefund und deren Bezug zum pathologischen Befund

Die Patientenakten des ZZMK Tübingen lieferten die klinische (Verdachts-) Diagnose und damit die Grundlage des Vergleichs zwischen der klinischen Situation und des später folgenden pathologischen Befundes. Ebenfalls konnten durch die Auswertung der verfügbaren Röntgenbilder unsichere Fälle genauer klassifiziert werden.

Insgesamt war zu 145 Patientenfällen Akteneinsicht gegeben, darunter befanden sich 82 KZOTs, 16 follikuläre Zysten, 24 radikuläre Zysten, zwei Basalzellkarzinome, vier Ameloblastome und 17 unklare Fälle.

#### 3.4.1 Die klinische Diagnose

Die zunächst seitens des behandelnden Arztes gestellte Verdachtsdiagnose richtete sich nach dem klinischen Erscheinungsbild der Veränderung und deren Symptomatik. Entscheidend dabei war die Vitalität des betroffenen Zahnes und die Beschwerde- bzw. Schmerzsymptomatik.

Diese klinische Diagnose stellte sich jedoch des öfteren als falsch heraus. Besonders auffällig war dies bei den Fällen des KZOT. Davon wurden einige als follikuläre oder auch als radikuläre Zysten deklariert. Durch den histologischen Befund konnte der Pathologe allerdings eindeutig eine „Keratozyste“ bzw. ab 2003 einen KZOT identifizieren. Umgekehrt war selten auch der klinische Verdacht einer „Keratozyste“ geäußert worden, konnte aber anhand der Histologie verneint werden. Die zugehörigen Zahlen sind der Tabelle 11 zu entnehmen (siehe unter Punkt 3.4.3).

### **3.4.2 Die Bedeutung der Röntgenbilder**

Röntgenologisch ließen sich die aus der Literatur bekannten Charakteristika bei den vorliegenden Patientenfällen finden.

#### **3.4.2.1 Mehrkammerige, zystische Veränderungen, wie der KZOT**

Der KZOT weist oftmals ein mehrkammeriges, septiertes, girlandenförmiges Aussehen auf und ist, wie auch für Zysten im allgemeinen üblich, scharf, jedoch auch unregelmäßig zum umliegenden Knochen begrenzt. I.d.R. liegt kein Zahnbezug vor (siehe Abb. 22).

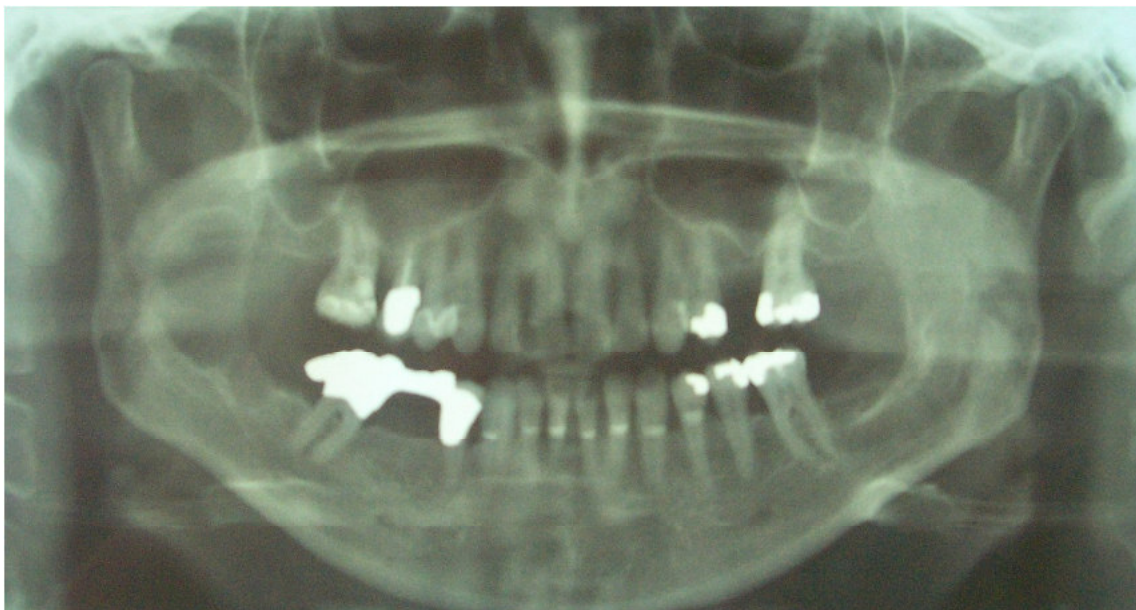

Abbildung 22: Das OPG einer 54 Jährigen zeigt einen KZOT im Kieferwinkel des UK auf der rechten Seite. Dieser ist septiert, mehrkammerig, girlandenförmig, scharf begrenzt durch den sklerotischen Randsaum und hat keinen Zahnbezug.

Dem gegenüber kann der KZOT aber auch unizystisch erscheinen, allerdings sollten dann die Lokalisation und nachrangige Kriterien, wie fehlender Zahnbezug oder Verdrängung umliegender Strukturen auffällig sein. In Abbildung 23 ist deutlich die Verdrängung der benachbarten Zähne zu erkennen.

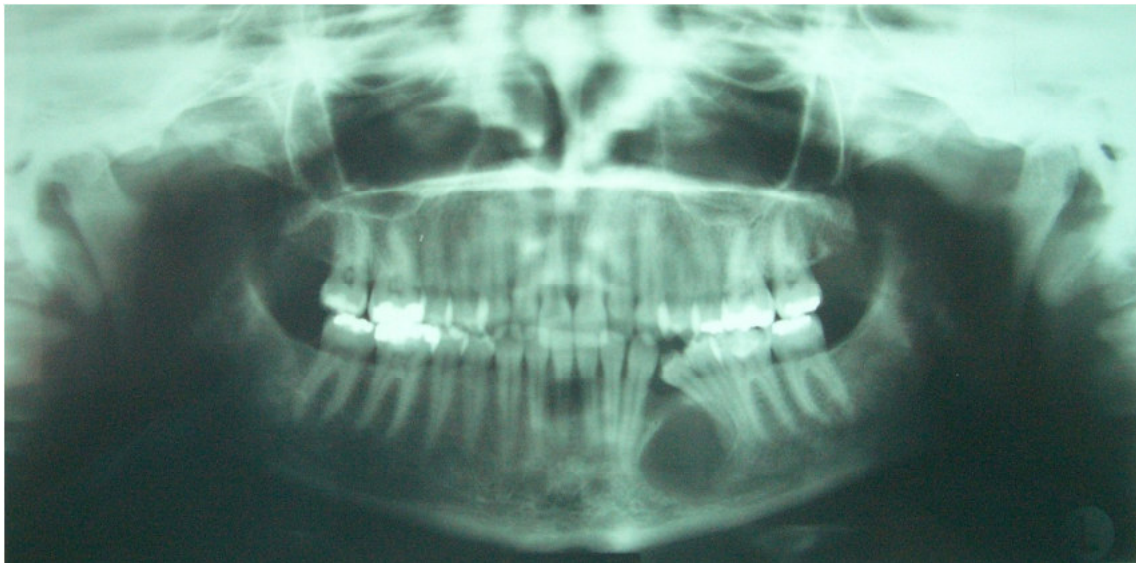

Abbildung 23: Einkammeriger KZOT in Regio 33 bis 35 mit großer Ausdehnung bei Verdrängung und Kippung der angrenzenden Zähne. Das OPG stammt von einer 27-jährigen Frau.

Die im Zusammenhang mit dem Gorlin-Goltz-Syndrom genannte Häufung von KZOTs ist beispielhaft in Abbildung 24 zu erkennen.

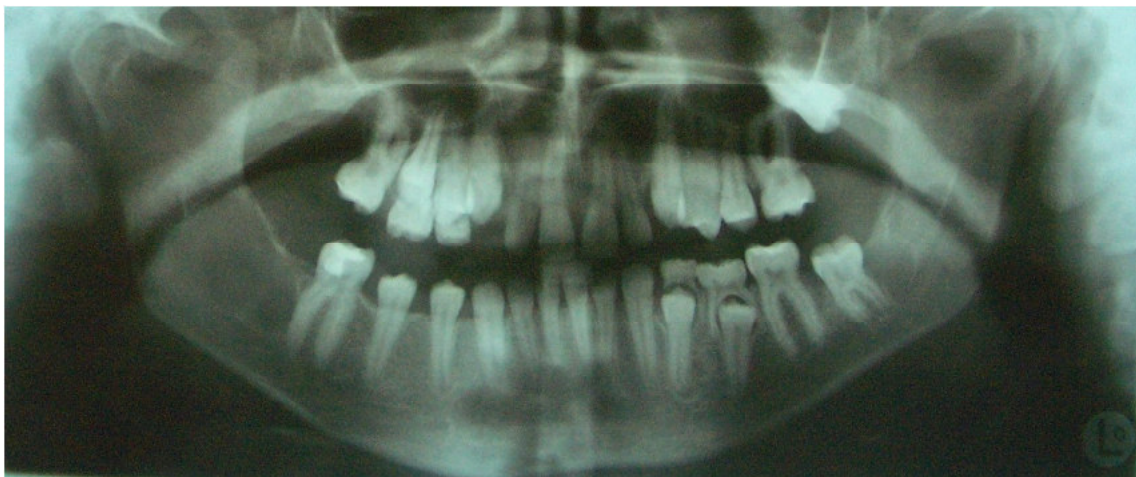

Abbildung 24: Bei der 15-jährigen NBCCS-Patientin sind multilokal KZOTs auffällig. Im OPG sind diese im Unterkiefer (= UK), sowohl in den Kieferwinkeln rechts und links als auch median, mit jeweils mehrkammeriger Struktur zu sehen. Auch im Oberkiefer (= OK) in Regio 18 läßt sich eine zystische Veränderung ohne Zahnbezug erahnen, welche histologisch ebenfalls als KZOT nachgewiesen werden konnte.

Die sog. „mediane Unterkieferzyste“ ist eine recht seltene Form des KZOT, die zunächst zwischen den beiden mittleren Schneidezähnen des UK als rundliche und scharf begrenzte Aufhellung im Röntgenbild anzutreffen ist und ggf. eine Verdrängung der Zähne hervorruft [Gerlach et al., 2010; Horch, 2003]. In Abbildung 24 ist diese bereits stark ausgebreitet.

Radiologisch sollte jenes Bild eines KZOT möglichst nicht mit dem eines Ameloblastoms verwechselt werden. Auch dieses hat oftmals ein mehrkammeriges Erscheinungsbild. Sofern dies seifenblasenartig erscheint und nur mehr oder minder scharf begrenzt ist, darf die Diagnose eines Ameloblastoms als relativ sicher gelten. Darüber hinaus gibt es jedoch kein typisches Charakteristikum, sodaß eine große Bandbreite existiert. Sowohl retinierte Zähne innerhalb des Tumors als auch Resorptionen angrenzender Zahnwurzeln sind dabei möglich, aber letztlich nicht beweisend [Jundt et al., 1997; Weber, 2010].

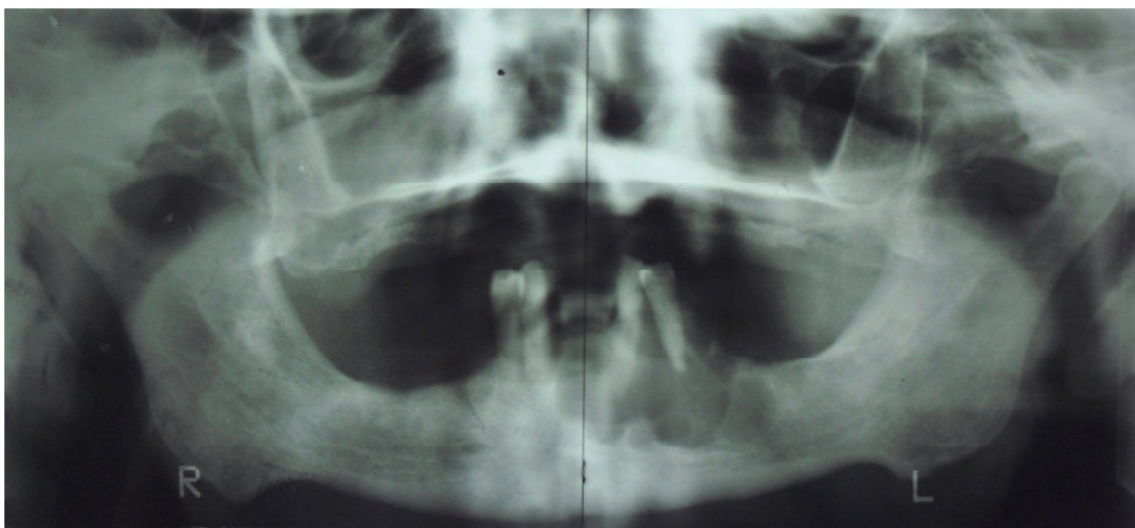


Abbildung 25: OPG eines männlichen Patienten von 62 Jahren. Von paramedian rechts bis in Regio 36 auf der linken Seite reichende Osteolyse mit seifenblasenartigem Aussehen. Dieses histologisch nachgewiesene Ameloblastom ist nach kaudal und lateral scharf begrenzt, verliert

dies jedoch nach crestal zur Schleimhaut hin. Die vom Tumor erfaßten Zähne haben sich verlagert, zeigen aber keine Resorptionszeichen.

### 3.4.2.2 Einkammerige, nicht entzündlich bedingte, zystische

#### Veränderung: Die folliculäre Zyste

Auch unter den folliculären Zysten war die typische Erscheinung im Röntgenbild erkennbar. So zeigten sich scharf begrenzte zystische Aufhellungen, die in unmittelbarem Zusammenhang mit einem retinierten oder verlagerten Zahn standen. Dessen Zahnkrone war meist koronal, aber auch lateral, selten zirkulär umschlossen und ragte somit in das Zystenlumen hinein. Neben diesen drei Typen kann sich die Zyste auch periradikulär entwickeln und hat dabei keinen Kontakt zur Zahnkrone. Ferner waren alle scharf und relativ regelmäßig von der Umgebung durch eine Kompaktalamelle abgegrenzt. Folgende Abbildungen zeigen dies.

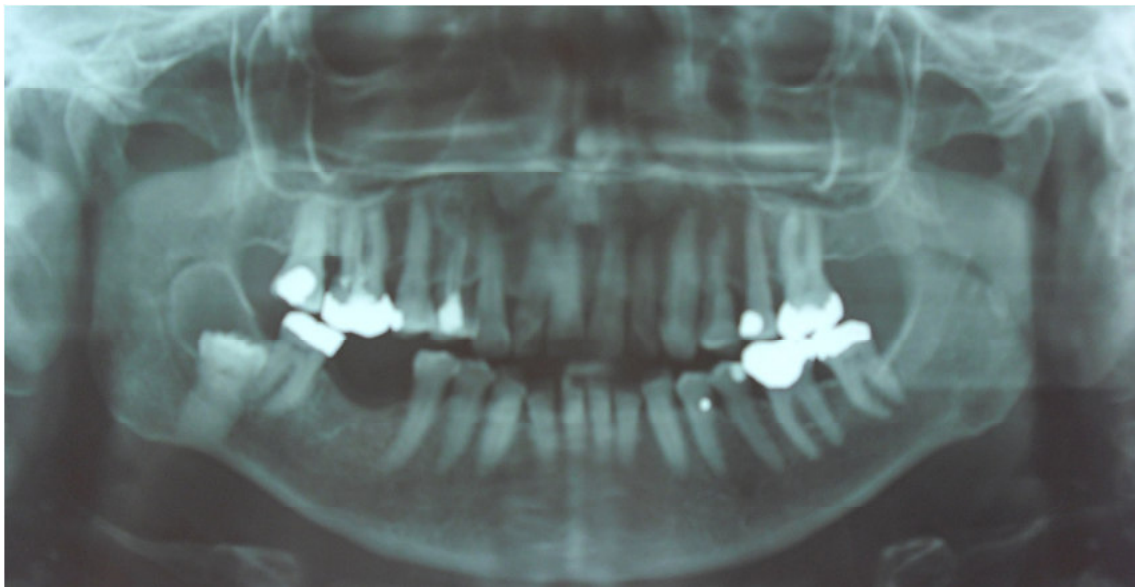


Abbildung 26: In Regio 48 ist der retinierte und verlagerte Weisheitszahn der 67-jährigen Patientin mit koronal bis lateral anhänglicher Zyste zu erkennen (= lateraler Typ). Die Aufhellung ist durch eine Kompaktalamelle scharf und regelmäßig zum Knochen abgegrenzt. Die Zahnkrone liegt im Zystenlumen.



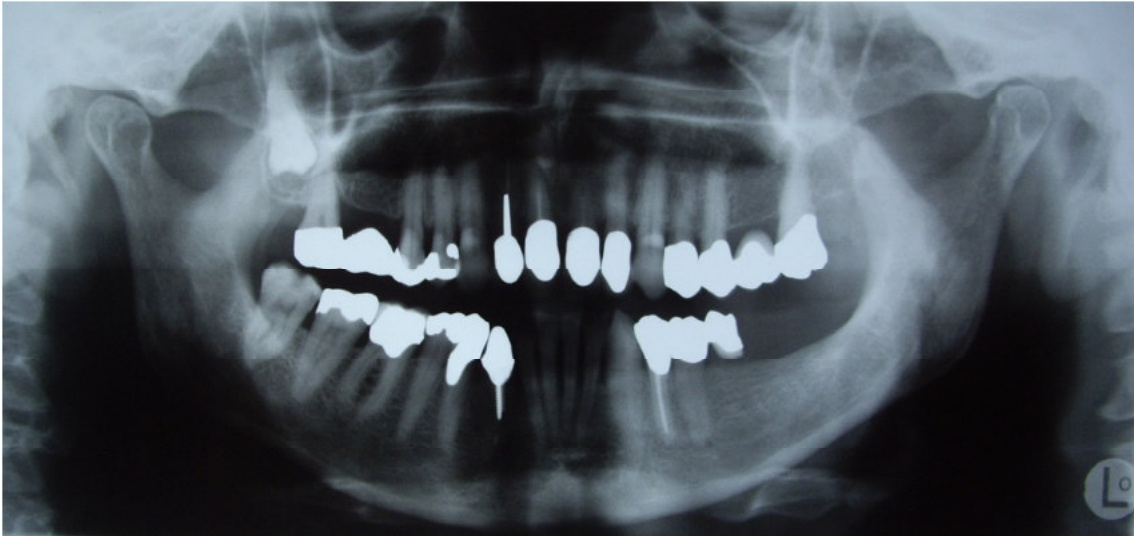


Abbildung 27: OPG einer 57 Jahre alten Frau; retinierter Zahn Regio 18 mit einer kleinen, der Zahnkrone koronal anschließenden, follikulären Zyste (= zentraler / perikoronarer Typ). Zu beachten sei auch hier, daß die Zahnkrone direkt in das Zystenlumen ragt.

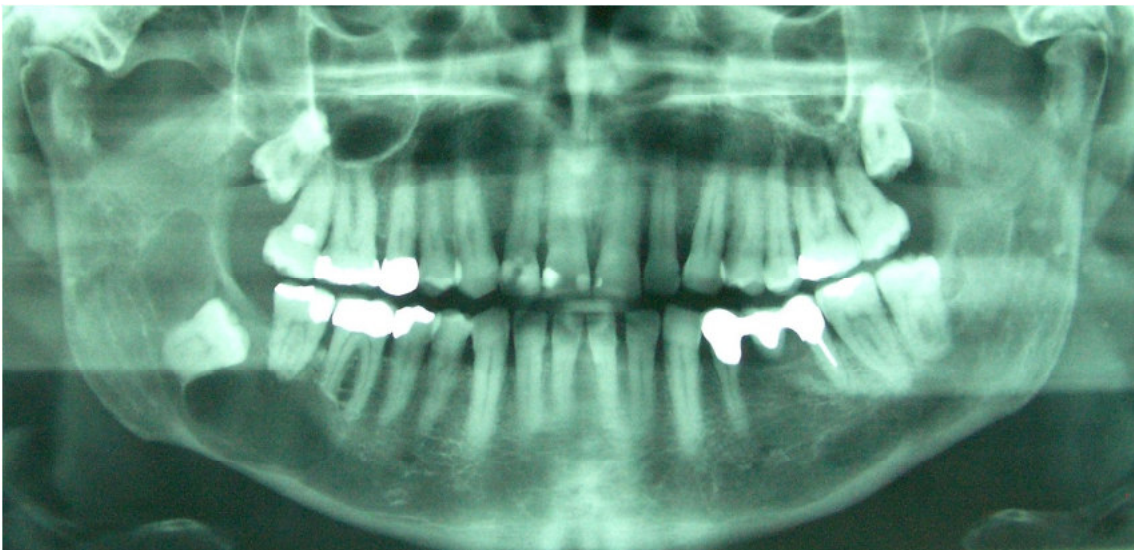

Abbildung 28: Follikuläre Zyste vom zirkulären Typ bei einem 54-jährigen Patienten. Der retinierte Zahn 48 liegt innerhalb der scharf begrenzten Aufhellung. Dessen Zahnkrone ist damit ringsum von der zystischen Veränderung umgeben.

### 3.4.2.3 Einkammerige, entzündlich bedingte zystische Veränderung: Die radikuläre Zyste

Die radikuläre Zyste tritt in Verbindung mit avitalen Zähnen auf. Röntgenologisch erscheint diese annähernd rund, glatt begrenzt durch einen sklerosierten Randsaum und gleichmäßig transluzent. Der Desmodontalspalt geht verloren, da er sich in das Zystenlumen öffnet. Die Wurzelspitze ragt, mit Ausnahme der lateralen radikulären Zysten, in das Zystenlumen hinein und es kann ggf. eine beginnende Resorption an der Wurzelspitze erkennbar sein [Gerlach, et al., 2010; Jundt, 2008].

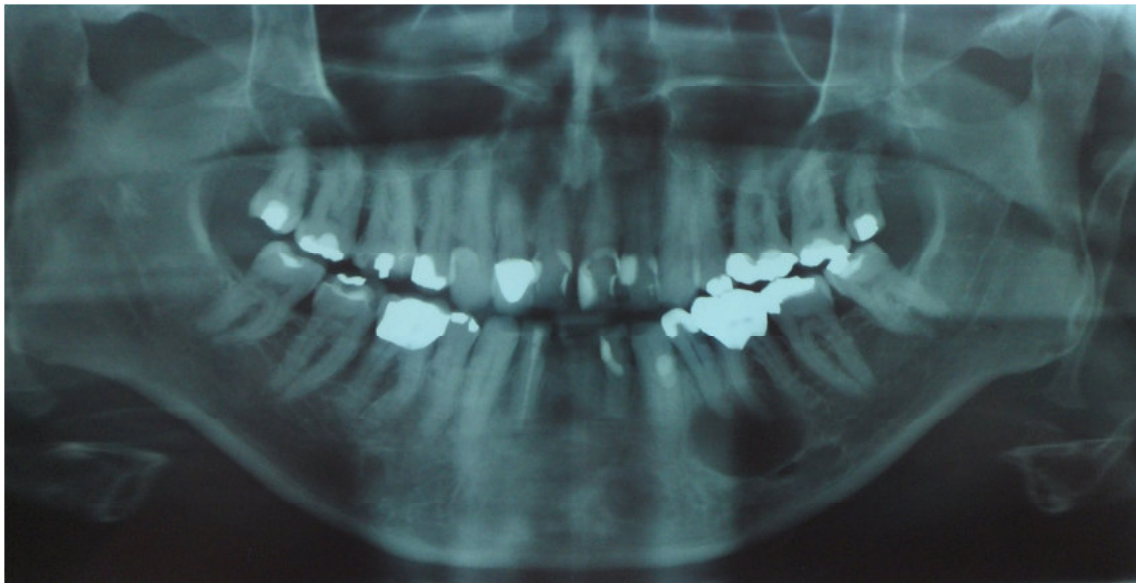


Abbildung 29: OPG eines 47-Jährigen mit deutlich erkennbarer radikulärer Zyste in Regio 35,36. Rundliche, glatt begrenzte, gleichmäßig transluzente Aufhellung wohl ausgehend von dem kariös geschädigten Zahn 35. Dessen Wurzelspitze ragt in das Lumen hinein und weist keinen Parodontalspalt mehr auf. Die mesiale Wurzel des Zahnes 36 hingegen schon.

Auch diese Zystenart zeigt sich nicht immer eindeutig. Noch dazu in Kombination mit einer weiteren möglichen Ursache ist die Klassifikation nicht mit hundertprozentiger Sicherheit machbar. Differentialdiagnostisch käme auch eine folliculäre Zyste, die sog. mediane Unterkieferzyste oder ein KZOT in Betracht.

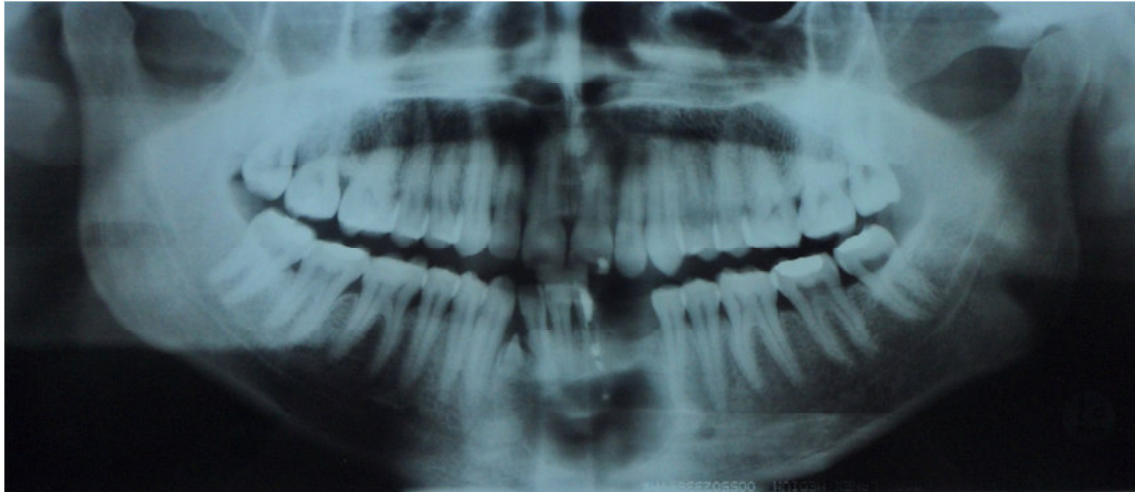


Abbildung 30: Bei dem 30 Jahre alten Mann ist eine zystische Aufhellung mit einer Ausdehnung von 34 mesial bis 43 distal median im UK zu sehen. Jene ist scharf begrenzt, oval konfiguriert und mit Ausläufern nach crestal versehen. Zahnbezug besteht zu 32, welcher eine insuffiziente Wurzelfüllung besitzt, zu dem naturgesunden 31 und bedingt zu dem retinierten Zahn, wohl 42. Ursächlich wird Zahn 32 in Frage kommen aufgrund der Wurzelkanalinfektion, des direkten Bezugs und mittiger Lage in der Zyste mit Verlust des Parodontalspaltes. Letzterer ist am benachbarten 31 vorhanden. Demnach sollte es sich um eine radikuläre Zyste an 31 handeln. Eine folliculäre Zyste wäre denkbar, jedoch ist kein direkter Bezug zur Zahnkrone oder der Wurzel des im Durchbruch befindlichen Zahnes zu erkennen. Differentialdiagnostisch ist noch eine mediane Unterkieferzyste (KZOT) zu erwägen.

#### **3.4.2.4 Die Verlässlichkeit der radiologischen Begutachtung**

In vielen Fällen weist das Röntgenbild die oben beschriebenen röntgenologischen Merkmale der Zysten resp. Tumore auf, wodurch eine eindeutige Diagnosestellung weitgehend möglich wird. Eine sichere Diagnose ist jedoch auch bei Beurteilung des Röntgenbildes oftmals nicht möglich. Die anhand des Röntgenbildes gestellte, eigene Diagnose wurde histologisch insbesondere beim KZOT nicht immer bestätigt. Im Röntgenbild erschien dieser teilweise eindeutig als folliculäre oder sogar als radikuläre Zyste. In 17 von 82 Fällen, das entspricht 21%, wich die histologische von der radiologisch gestellten Diagnose ab. Es wurden sechs folliculäre, acht radikuläre und drei globulomaxilläre Zysten vermutet. Ähnlich verhielt es sich auch bei den folliculären und radikulären Zysten, die mit 13% und 29% Abweichung in den

Diagnosen auffällig waren. Eine Aufstellung dazu findet sich in Tabelle 11 unter Punkt 3.4.3.

Insofern sollte als endgültige Diagnose immer die Auswertung durch den Pathologen gelten. Diesem kann die Überlassung eines Röntgenbildes jedoch von großem Vorteil zur richtigen Diagnosestellung sein, da ein solches wichtige Informationen zur vorhandenen Zyste bzw. zum vorhandenen Tumor enthält.

### 3.4.3 Der Befund des Pathologen in Anbetracht der klinischen Angaben

Im alltäglichen Ablauf stützt sich ein pathologischer Befund hauptsächlich auf die Histologie. Dies liegt daran, daß i.d.R. von Seiten der Klinik zwar Angaben zur Lokalisation und zum Bezug der Zyste zu Nachbarstrukturen gemacht werden, eine Weitergabe des Röntgenbildes jedoch meist unterbleibt. Nur in 44 von allen 563 Krankheitsfällen, das sind gerade mal 7,8%, waren dem Pathologen ein oder mehr Röntgenbilder zur Verfügung gestanden. Eine Verdachtsdiagnose seitens des behandelnden Arztes war allerdings bis auf wenige Ausnahmen verfügbar.

Für die Patientenfälle, zu denen eine klinische Akte verfügbar war, wurden diese klinischen Angaben dem pathologischen Befund gegenübergestellt und auch mit der eigenen, auf dem Röntgenbild fußenden Diagnose, sofern ein solches vorhanden war, verglichen. Dabei traten des öfteren Diskrepanzen zutage (siehe Tabelle 11).

Diagnose der Pathologie	Gesamtanzahl Patientenfälle	Verdachtsdiagnose	Röntgenbefund
<b>KZOT</b>	82 (= 100%)	57 (= 70%)	54 (= 66%)
	andere:	20 (= 24%)	16 (= 20%)
	davon:	8 F, 6 R, 1 G, 4 Z, 1 M	5 F, 8 R, 3 G
	keine Unterlagen:	5 (= 6%)	12 (= 15%)
<b>follikuläre Zysten</b>	16 (= 100%)	10 (= 63%)	8 (= 50%)
	andere:	4 (= 25%)	2 (= 13%)
	davon:	2 R, 4 Z	2 K
	keine Unterlagen:	2 (= 13%)	6 (= 38%)

Diagnose der Pathologie	Gesamtanzahl Patientenfälle	Verdachtsdiagnose	Röntgenbefund
<b>radikuläre Zysten</b>	24 (= 100%)	17 (= 71%)	14 (= 58%)
	andere:	4 (= 17%)	7 (= 29%)
	davon:	1 K, 1 F, 1 G, 1 A	2 K, 3 F, 1 G, 1 A
	keine Unterlagen:	3 (= 13%)	3 (= 13%)
<b>BCC</b>	2 (= 100%)	2 (= 100%)	1 (= 50%)
	keine Unterlagen:	-	1 (= 50%)
<b>Ameloblastome</b>	4 (= 100%)	4 (= 100%)	3 (= 75%)
	keine Unterlagen:	-	1 (= 25%)
<b>unklare Fälle</b>	17 (= 100%)	16 (= 94%)	13 (= 77%)
	davon:	8 K, 3 F, 5 Z	6 K, 6 F, 1 G
	keine Unterlagen:	1 (= 6%)	4 (= 24%)
<b>verfügbar</b>	<b>145 (= 100%)</b>	<b>134 (= 92%)</b>	<b>118 (= 81%)</b>
	<b>keine Unterlagen:</b>	<b>11 (= 8%)</b>	<b>27 (= 19%)</b>

Tabelle 11: Zahl der Patienten mit klinischer Angabe und/oder vorhandenem Röntgenbild. Die Angabe erfolgt mit der tatsächlichen Anzahl der Patienten und in Prozent, wobei Rundungsfehler um einen Prozentpunkt auftreten können. Der pathologische Befund stellt dabei die Grundlage, also 100%, dar. Ferner werden die davon abweichenden Befunde zahlenmäßig angegeben. Die verwendeten Kürzel dafür sind folgende: K = KZOT, F = folliculäre Zyste, R = radikuläre Zyste, G = Globulomaxilläre Zyste, A = Ameloblastom, Z = Zyste (nicht genauer spezifiziert), M = Mukozele.

Insgesamt waren zu 81% der Patientenfälle auch tatsächlich Röntgenbilder in den Akten verfügbar und zu 92% eine klinische Angabe darin gemacht worden. Die Angaben zu den einzelnen Entitäten weichen nur geringfügig, d.h. um wenige Prozentpunkte, von diesen Werten ab. Interessanter ist der Blick auf die Fälle, die nicht dem pathologischen Befund entsprechen. Dies sind 28 bzw. 25 aus 122 Patienten der KZOTs sowie der folliculären und radikulären Zysten. Dies entspricht im Mittel 22%. Daraus zeigt sich, daß die klinische (Verdachts-) Diagnose, als auch die eigene röntgenologische Befundung keine vollständig verlässlichen Ergebnisse liefert. Die Probleme, die bei Betrachtung eines Röntgenbildes auftreten, wurden oben bereits erläutert. Diese sind letztlich auch bei der klinischen Meinung des behandelnden Arztes ausschlaggebend, da er sich ebenfalls auf ein Röntgenbild stützt. Auch die erhobenen Befunde am

Patienten eröffnen i.d.R. keine weiteren Möglichkeiten der sicheren Zystentypisierung, sondern dienen der Sicherung einer zystischen Veränderung, wie die eigene klinische Erfahrung zeigt. Folglich muß auch hier die Wichtigkeit der histologischen Untersuchung hervorgehoben werden.

Eine Sonderstellung zum eben Gesagten nehmen die unklaren Fälle ein. Diese konnten auch vom Pathologen nicht eindeutig einer Entität zugeordnet werden. Mögliche Ursachen sind wohl entweder, daß zu wenig Epithel in der zu untersuchenden Probe zu finden war, oder jenes Epithel entzündlich überlagert war. Ein weiterer Faktor ist die mangelhafte Übermittlung der Röntgenbilder. In den insgesamt 72 Fällen war nur in elf Fällen ein Röntgenbild zur Verfügung gestanden. Mit 15% ist die Quote zwar fast doppelt so hoch wie im allgemeinen, dennoch wäre auch hier ein deutliche Steigerung wünschenswert. Denn im Zusammenspiel von Klinik, einem Röntgenbild und der Histologie konnten jene unklaren Fälle mit einer hohen Wahrscheinlichkeit diagnostiziert werden. Folgende Zahlen sollen dies belegen. Für 17 der unklaren Patientenfälle war Akteneinsicht gegeben. In 16 Fällen (94%) war es im Rahmen der Studie möglich, anhand der Histologie und der Röntgendiagnostik einen schlüssigen Befund zu erarbeiten. Dies zeigt deutlich, daß der Großteil aller unsicheren Fälle lösbar ist.

### **3.5 Molekularbiologie: Abgrenzung der odontogenen Zysten untereinander und zu den Tumoren mittels FISH im Genabschnitt 12q13**

#### **3.5.1 Vergleich der käuflichen DDIT3 Break Apart Sonde zu den selbst hergestellten DNA-Sonden aus BAC-Klonen**

Wie bereits im Material- und Methodenteil ausgeführt, wurden die zur FISH nötigen Sonden, welche das Amplikon erfassen, selbst aus BAC-Klonen hergestellt. Die Referenzsonde „Vysis CEP 12“, eine Zentromersonde, stammte dagegen aus dem Hause Abbott. Diese war für den Versuchsaufbau gut geeignet, weil sie an klar definierter Stelle des DNA-Stranges bindet, nämlich

dem Zentromerbereich. Der Einsatz einer ebenfalls käuflichen Sonde für den Bereich des Amplikons war allerdings nur begrenzt möglich. Mit der „Vysis DDIT3 Break Apart FISH Probe“ ist von der Firma Abbott eine Sondenkombination auf dem Markt, die den gesuchten Bereich annähernd erfaßt. Diese Sonde ist, wie auch vom Hersteller angegeben, wesentlich besser zur Darstellung eines „Rearrangement“, also einer Translokation geeignet. Zweiter Punkt ist die Spezifität. Die Sondenbestandteile erfassen jeweils einen Bereich proximal und distal des Genlokus von DDIT3 mit einer Größenordnung von etwa 700 Kbp und 660 Kbp. Die Größe des Amplikons ist mit 0,52 Mbp, umgerechnet 520 Kbp, etwas kleiner. Eine Amplifikation könnte möglicherweise nicht zu erkennen sein, da der Genabschnitt des Amplikon sehr klein ist. Das Signal mag dadurch nur etwas heller zu erkennen sein, nicht aber in mehreren Teilen vorliegen. Folglich war von größerem Erfolg auszugehen, wenn der Abschnitt des Amplikons durch mehrere einzelne Sonden betrachtet werden würde. Diese Gedanken wurden durch Auswahl der zutreffenden BACs mit einer Größe zwischen 116 und 216 Kbp umgesetzt. Vier der sechs ausgewählten Klone erfassen annähernd lückenlos den gewünschten Abschnitt, die weiteren zwei den distal dessen gelegenen Bereich. Von Interesse waren die letzten beiden als Negativkontrolle, da dort keine amplifizierten Gene zu beobachten sein dürften. Darüber hinaus ist im Abschnitt von Sonde 5 der Genlokus von GLI 1 zu finden ist.

GLI 1 gehört der GLI Familie der „zinc finger“ Transkriptionsfaktoren an und ist damit ein wichtiger Bestandteil des Sonic-Hedgehog(= SHH) Signalweges. Letzterer wiederum spielt eine entscheidende Rolle während der Embryonalentwicklung. Somit ist auch GLI 1 während der Zahnentwicklung vertreten. [Baretto et al., 2000]. Für NBCCS assoziierte BCCs ließ sich zudem zeigen, daß auch hier der SHH-Signalweg eine wichtige Bedeutung besitzt. Darüber hinaus konnte GLI 1 in BCCs nachgewiesen und eine übermäßig starke Expression von GLI 1 gezeigt werden [Ghali et al., 1999]. Ohki und Kollegen beschrieben in ihrer Studie die Mutation des PTCH-Gens und die darausfolgende Überexpression von GLI 1 im Epithel eines KZOTs [Ohki et al.,

2004]. Sofern eine genetische Veränderung des Genlokus GLI 1 in Form einer Amplifikation vorläge, wäre diese durch die FISH sichtbar zu machen.

Aufgrund dessen war dem aufwendigen Herstellen eigener, maßgeschneiderter Sonden der Vorzug zu geben.

### 3.5.2 Auswertung der Gelelektrophorese

Nach Fertigstellung der mit Digoxigenin markierten Sonden aus den BAC-Klonen, wurden diese durch die Gelelektrophorese auf ihre Länge kontrolliert.

Im Elektrophoresegegel fand sich ein Schmier (englisch smear), d.h. ein längerer Bereich mit unterschiedlich langen DNA-Ketten.

Somit waren lediglich Banden des als Referenz eingesetzten DNA-Markers in Position 0 zu beobachten. Die Laufstrecken der Sonden-DNAs ließen sich nur anhand der schattig aussehenden Smears verfolgen (siehe Abbildung 31).

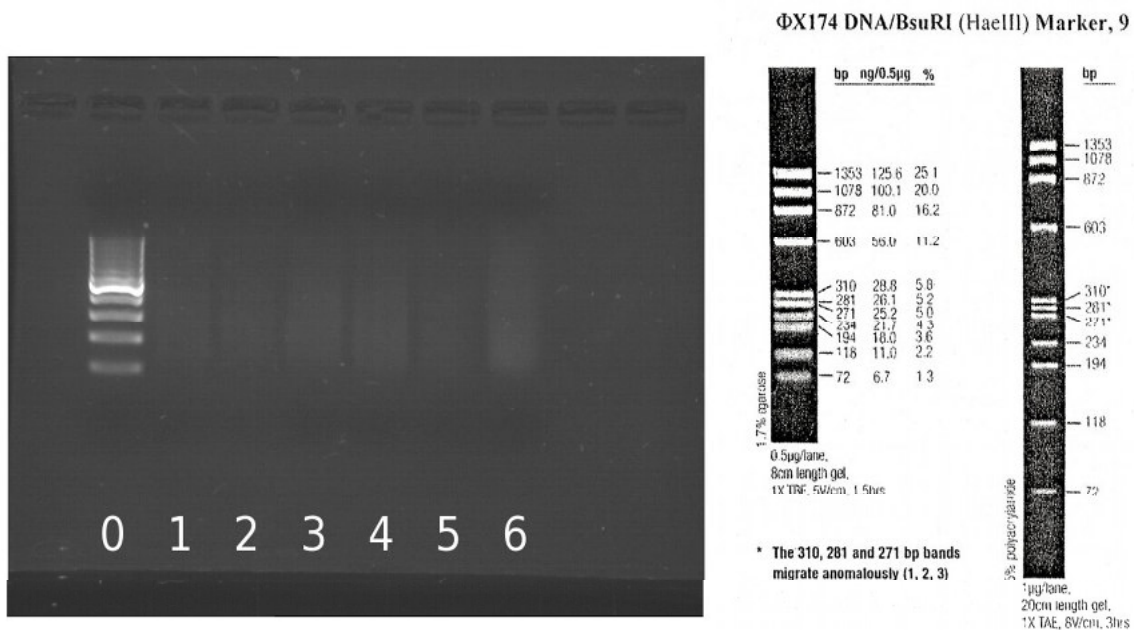


Abbildung 31: UV-Bild der Gelelektrophorese.

Gegenüberstellung des aufgenommenen Bildes mit der Referenzschablone aus den Produktinformationen zum HaeIII-Marker von Thermo Scientific Inc.. Im Bild (links) sind die Banden des in Kammer 0 eingesetzten Markers und in den Positionen 1 bis 6 der SONDENSCHMIER zu sehen. Die Schablone (rechts) zeigt auf der linken Skala 10 Markierungen, die jeweils einem diskreten Fragment entsprechen. Die Fragmentgröße wird als Vergleichswert in Kbp oder dem Molekulargewicht angegeben.



Der Abgleich läßt keine Zuordnung der eingesetzten Sonden zur entsprechenden Markerbande zu. Die Sonden wiesen eine uneinheitliche Länge auf. Die exakte Größe einer Sonde war somit nicht meßbar.

Lediglich konnte der Versuch unternommen werden, anhand der optischen Dichte der „Smears“, im direkten Vergleich untereinander, die molekulare Größe einzuordnen. Demnach entspräche Sonde 6 der längsten Sonde gefolgt von Sonde 3 und 4. Daran schließen sich mit etwas Abstand die Sonden 1 und 2 an. Sonde 5 scheint die kleinste zu sein.

Für Sonde 5 ist diese Schätzung jedoch fehlerhaft. Daher liegt die Vermutung nahe, daß in der eingesetzten Probe weniger Ethidiumbromid gebunden war als in den übrigen fünf.

### **3.5.3 Die Funktionsprüfung der Sonden an Metaphase-chromosomen**

Vor Anwendung der Sonden an wertvollem Patientenmaterial muß deren Funktion gesichert sein. Dies geschah, wie oben geschildert, durch Hybridisierung der Sonden an menschlichen Chromosomen, die sich in der Metaphase befanden. Mit Hilfe der Metaphasenchromosomen ließ sich auch der Bindungsort der Sonden am Chromosom überprüfen

Wie in Abbildung 32 erkennbar, waren pro Sonde, mit Ausnahme von Sonde 6, sechs Signale sichtbar, wovon jeweils drei auf einem der beiden Chromosomen 12 des diploiden Chromosomensatzes lagen. Die Lage der Signale innerhalb eines Chromosoms war deutlich unterscheidbar. Es konnten das orangefarbene CEP 12-Signal am Zentromer und zwei kleinere grüne Sondensignale jeweils auf dem langen Arm eines Chromatiden beobachtet werden. Der Abstand der grünen zu orangenen Signale entspricht dem des Zentromers zum in der Literatur beschriebenen Amplikon. Damit konnte die Funktionstüchtigkeit nachgewiesen werden.

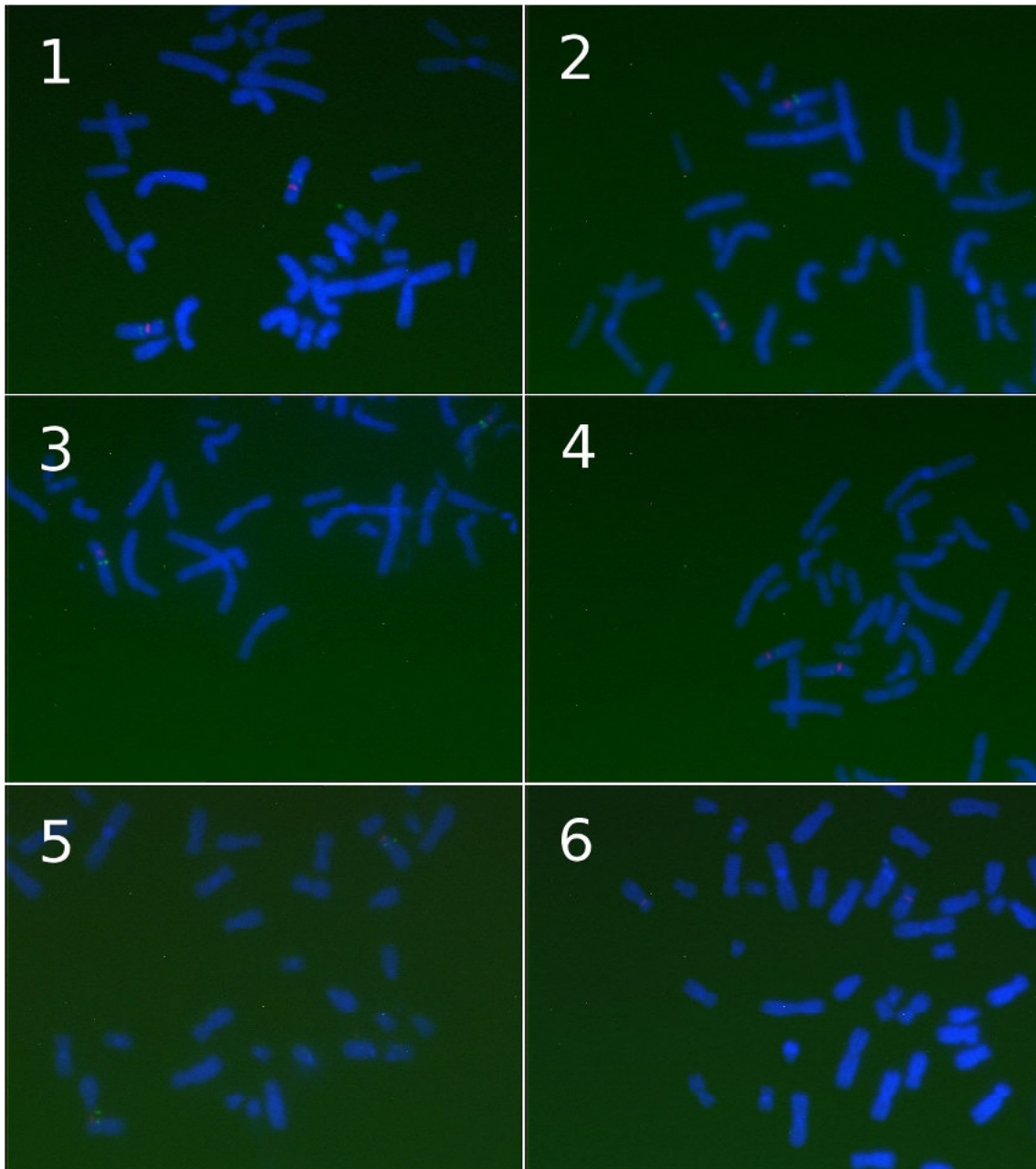


Abbildung 32: Kontrollaufnahmen der „Metaphase-FISH“.

Die Nummer der eingesetzten Sonde ist pro Einzelbild oben links angegeben. Jedes Bild, Ausnahme jenes der Sonde 6, enthält zwei markierte Chromosomen mit je einem orangefarbenen und zwei kleineren grünen Signalen. Ersteres entspricht dem Zentromer und die beiden weiteren dem Genlocus des gewünschten DNA-Bereichs, also dem ursprünglichen BAC-Klon. Bei Sonde 6 konnten jedoch nur zwei sehr schwache, orangefarbene Zentromersignale entdeckt werden. Fluoreszenz, 5-fache Vergrößerung.

Sonde 1 bis 5 waren demnach regelhaft einsetzbar. Für Sonde 6 ließen sich nur zwei sehr schwache, orangefarbene Zentromersignale, aber keine spezifischen, grünen Gensondensignale detektieren.

Somit schien hier keine verlässliche Hybridisierung stattgefunden zu haben und zudem keine regelhafte Funktion der Sonde gegeben zu sein. Weil deren entsprechender Bereich deutlich nach dem Amplikon mit dem DNA-Strang des Chromosom zur Deckung kommt, konnte auf diese im weiteren verzichtet werden.

#### **3.5.4 Resultate der FISH**

Die auf Funktion geprüften Sonden konnten nun für eine FISH an den Tissue Microarrays verwendet werden. Für den ersten Durchlauf der FISH wurden die Sonden 2 bis 5 ausgewählt. Sonde 6 wurde mangels ihrer ordnungsgemäßen Funktion nicht am Patientenmaterial eingesetzt. Da mit Nummer 5 eine zweite nicht im Amplikon befindliche, auswertbare Sonde zur Verfügung stand, war Nummer 6 entbehrlich. Ferner konnte auf Verwendung der Sonde 1 wegen der guten Funktion der Sonden 2-5 verzichtet werden. Dies vorrangig aus Kostengründen und nachrangig wegen des zusätzlichen Zeitbedarfs. Aufgrund der Tatsache, daß TMAs mit bis zu 32 Cores pro Objekträger zur Verwendung kamen, ist grundsätzlich eine relativ großen Menge an Verbrauchsmaterialien zu berücksichtigen gewesen, welche per se schon einen gewissen finanziellen Aufwand bedeutete. Bei Verwendung der Sonde 1, wäre eine zusätzliche Kostenbelastung durch den Bedarf an Reagenzien zur Herstellung und Farbmarkierung der Sonde 1 sowie zur Anwendung der FISH selbst und den nötigen Einkauf weiterer CEP 12-Sondenlösung entstanden. Ferner war auch das zur Verfügung stehende Patientenmaterial begrenzt, so daß eine gewissenhafte Verwendung geboten war. Im Falle einer sichtbaren Amplifikation würde diese nicht angewendete Sonde noch hinzugezogen werden.

### **3.5.4.1 Ermittlung der Ratio und damit der Amplifikation bei den verschiedenen Entitäten**

Die Auswertung erfolgte am Fluoreszenzmikroskop Axio Imager.M2m. Nach erster Sichtung aller vier Sonden (2, 3, 4, 5) und der verschiedenen Krankheitsbilder (KZOTs, follikuläre und radikuläre Zysten, Basalzellkarzinome, Ameloblastome und unklare Fälle) konnte eine korrekte Hybridisierung bestätigt werden. Im zweiten Schritt wurden für jede Entität einige Cores verschiedener TMAs ausgewertet. Das bedeutet, es wurden 60 Epithelzellen einer Gewebeprobe angesehen und die Menge an unterschiedlichen Signalen einer Zelle notiert. Daran ließ sich die Ratio aus der Zahl der lokus-spezifischen Signale und der Zahl der Zentromersignale ermitteln. Deren Quotient aus grünen zu orangefarbenen Signalen erreichte im Durchschnitt einen Wert von 0,9. Das bedeutet, daß etwas weniger Sonden signale und meist relativ regelmäßig zwei CEP 12-Signale erkennbar waren. Unabhängig von der Zysten- oder Tumorart wurde selbiger Wert errechnet. Dies spricht für eine reguläre Verteilung der Signale innerhalb einer Zelle.

Im Falle des HER2-Genes, welches in erkranktem Gewebe bei Brustkrebs amplifiziert vorliegen kann, wird dessen Amplifikation in der Routine ebenfalls mittels FISH bestimmt. Die Ratio einer gesunden Zelle wird mit  $< 1,8$  angegeben. Ab 2,2 spricht man von einem positiven Ergebnis. Falls der Wert in den Grenzbereich dazwischen fällt, werden weitere Zellen ausgezählt, um das Ergebnis abzusichern [Wolff, et al., 2007].

Die Amplifikation eines Gens, d.h. das Vorhandensein von mehr als zwei Kopien im Zellkern, wird von der Firma Zytomed für HER2 auf Chromosom 17 grafisch dargestellt.

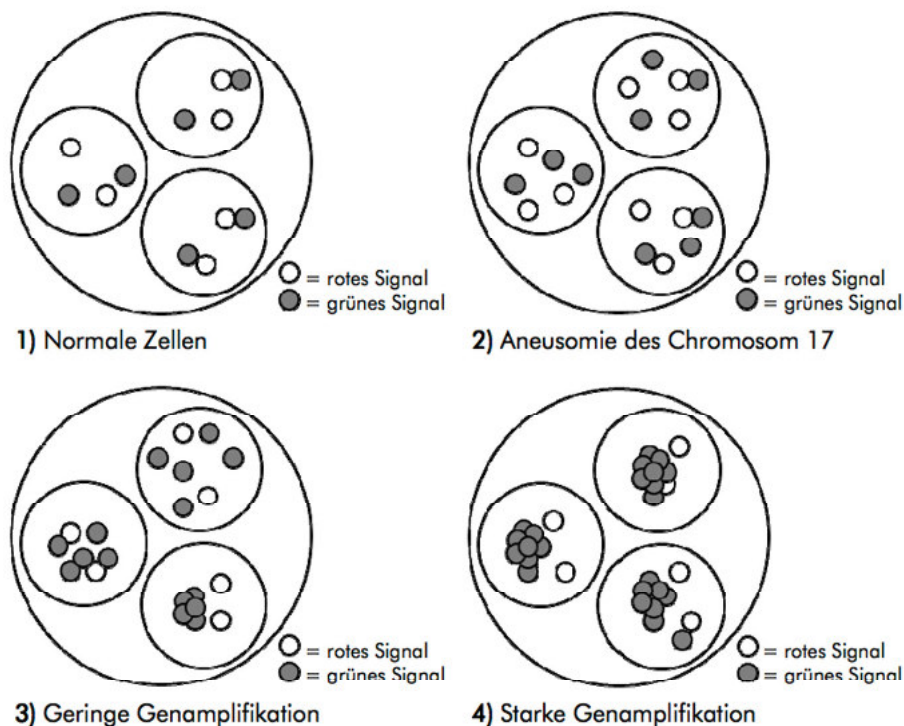


Abbildung 33: Veranschaulichung möglicher Veränderungen am Beispiel des HER2-Gens.

(1) Schematische Darstellung einer „normalen“ Zelle, d.h. ohne Amplifikation von HER2 (grünes Signal) mit je zwei HER2-Signalen pro Zellkern; in Abschnitt (2) wird eine Aneusomie, also eine Abweichung von der normalen Chromosomenzahl - hier eine Trisomie - gezeigt; (3) mäßige Amplifikation des Gens, dabei sind bis zu fünf grüne Signale auffällig, ggf. auch kleine „Cluster“ (= unregelmäßig geformte Signale); eine starke Amplifikation ist unter Abschnitt (4) dargestellt und imponiert durch mehrere (>5) grüne Punkte oder große „Signal-Cluster“ [ZytoVision GmbH, 2011].

In den nunmehr durchgeführten FISH-Untersuchungen am TMA-Material wurden 7 TMAs mit insgesamt 141 Cores ausgewertet. Es ergab sich ein eindeutiges Bild. Bei allen Entitäten konnte in den Epithelzellen eine regelhafte Signalverteilung mit zwei grünen und zwei orangefarbenen Signalen und damit eine regelhafte Ratio nachgewiesen werden. Selten konnte auch eine vermeintliche Aneusomie beobachtet werden. Diese Beobachtungen konnten mit jeder der vier eingesetzten Sonden erhoben werden.

Siehe hierzu die Auswahl an Aufnahmen der verschiedenen Zysten respektive Tumorarten, die im Rahmen der Dokumentation mit dem Fluoreszenz-

Mikroskop unter Verwendung der Filter Green, Orange und Dapi angefertigt wurden (Abbildung 34 + 35).

Festzuhalten nach einem ersten Versuchsdurchlauf der Fluoreszenz-in-situ-Hybridisierung blieb die Tatsache, daß für keine Sonde eine Amplifikation nachweisbar war. Auch im Vergleich der drei Sonden 2, 3 und 4, die im Bereich des Amplikon banden, zu Sonde 5, welche distal an diesen Genbereich anschloß und somit als Kontrollsonde diente, konnte kein Unterschied der Signale oder deren Verteilung festgestellt werden. Es zeigte sich jedoch eine unterschiedliche Lichtstärke der Sonden. Die Signale der Sonden 3 und 5 waren kräftiger und deutlicher sichtbar. Sonde 2 lieferte recht kleine und schwache Signale, während Sonde 4 kaum noch sichtbar schien.

Um ressourcenschonend vorzugehen, aber dennoch alle erstellten Microarrays auf Amplifikation zu prüfen, wurde im nächsten Durchlauf nur noch Sonde 3 und 5 verwendet. Amplifizierte Bereiche eines Cores wären mit der starken Sonde 3 zu entdecken gewesen. Sonde 5 dagegen sollte als Negativkontrolle keine Amplifikation aufweisen. Nachdem dies abermals nicht eintrat, fand keine weitere Markierung mit den schwächeren Sonden 2 und 4 statt. Folgerichtig war auch eine nachträgliche Markierung der Gewebe mit Sonde 1 überflüssig.

Auch im abschließenden dritten Durchgang bildeten Nummer 3 und 5 die DNA-Sonden der Wahl. Zur Reevaluation wurden allerdings je ein TMA nochmals mit Sonde 2 und 4 hybridisiert. Die bisherigen Ergebnisse bestätigten sich erneut. Amplifizierte Bereiche waren nicht darstellbar, Sonde 2 und 4 ergaben nur ein schwaches Lichtsignal.

In den eben beschriebenen zweiten und dritten Durchlauf der FISH bewegte sich die ermittelte Ratio wieder um 0,9. Die Ratio war dabei der Quotient aus orangefarbenen Zentromer- zu grünen lokus-spezifischen Signalen (siehe Abb. 36 und 37 unter Punkt 3.5.4.2).

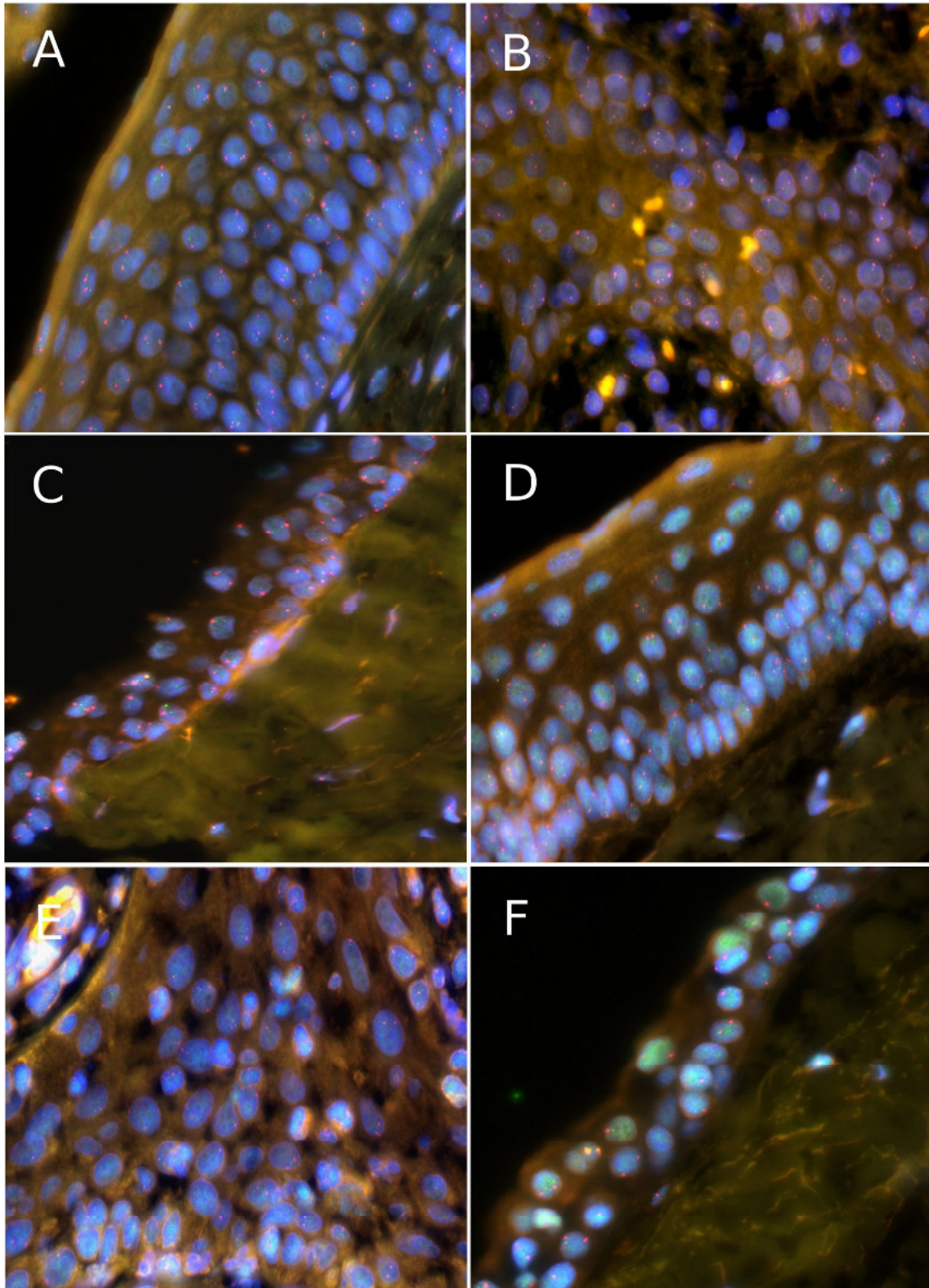


Abbildung 34: FISH-Aufnahmen verschiedener zystischer Veränderungen, erster Durchlauf.. Deutlich zu erkennen sind seltener zwei, meist vier Signale pro Zelle, davon je zwei orange, zwei grün und etwas kleiner. Demnach keine Amplifikation. Das Gewebe in Bild A, B und C wurde mit Sonde 3, in Bild D, E und F mit Sonde 5 markiert. A) KZOT, B) radikuläre Zyste, C)

follikuläre Zyste, D) KZOT, E) radikuläre Zyste bei schwächeren Signalen wegen höherer Zell- und Gewebedichte, F) follikuläre Zyste - hier vermehrt unspezifische Färbung sichtbar, Sichtbarkeit der grünen Signale dadurch erschwert. Fluoreszenz, 40-fache Vergrößerung.

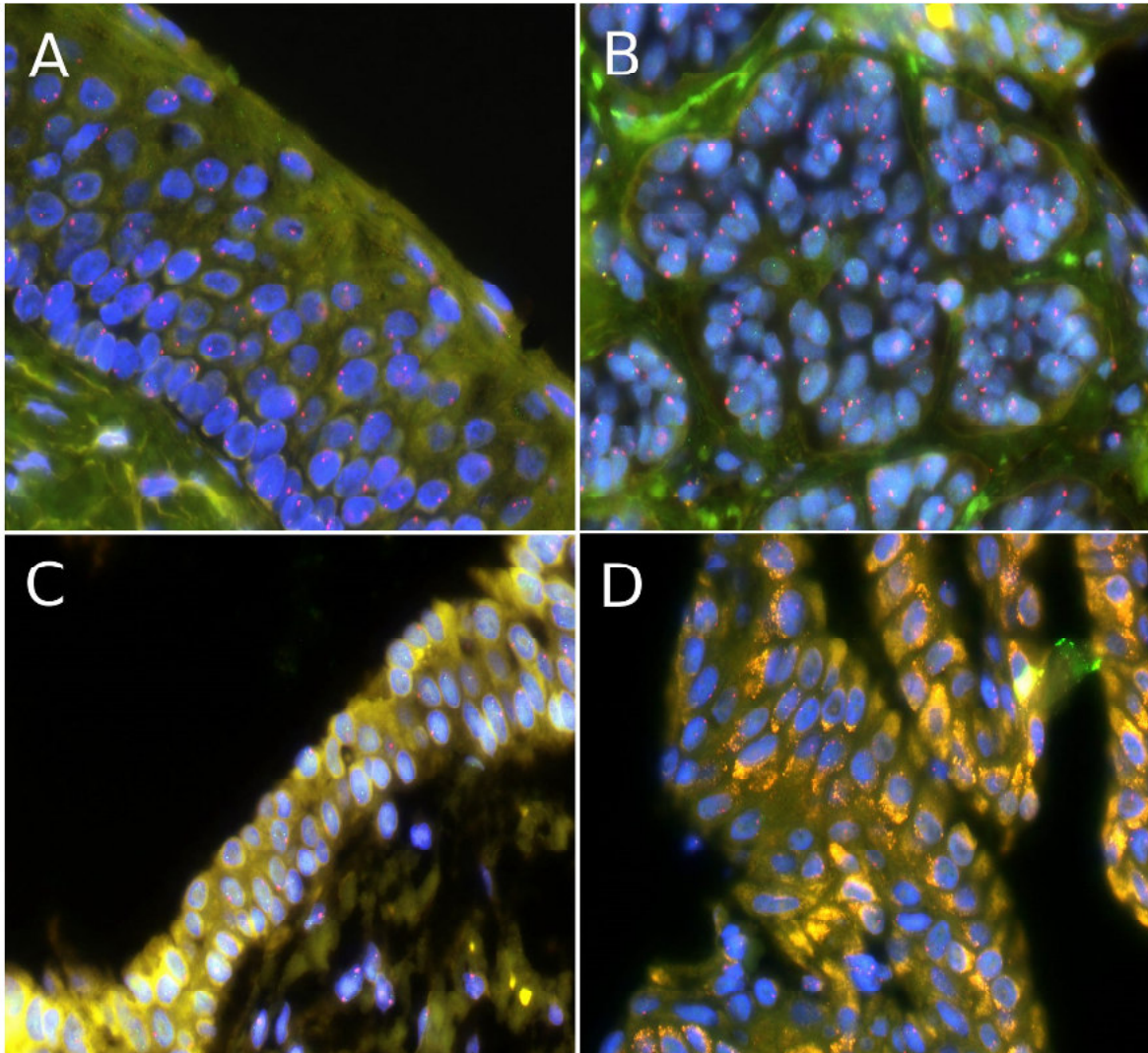


Abbildung 35: Fluoreszenzbilder verschiedener Epithelabschnitte, Sonde 2 und 4, erster Lauf. Markierung bei A, B und C war Sonde 2 und für D Sonde 4. Im Vergleich zu Abb. 34 fällt deutlich die Schwäche der Sondensignale (grün), die zudem sehr klein sind, ins Auge. Sofern ersichtlich ist keine Amplifikation nachweisbar. A) KZOT, B) BCC, C) follikuläre Zyste, D) follikuläre Zyste – Sonde 4 fällt fast vollständig aus. Fluoreszenz, 40-fach.

### 3.5.4.2 Auswertung der Tissue Microarrays

Insgesamt standen 29 Tissue Microarrays für die FISH zur Verfügung, die größtenteils von mir und zu einem kleinen Anteil von meinem Betreuer, nämlich die Multiblocke (= MBs) mit den Nummern 275, 276, 277, 283, erstellt wurden.



Nicht bearbeitet wurden lediglich der Probearray mit Material verschiedener Leberzirrhosen und je ein TMA bestückt mit Patientenmaterial der radikulären Zysten und von Ameloblastomen. Letztere sollten als häufigste Tumorentität des Kieferknochens dem Vergleich dienen, ob hier eine Amplifikation nachzuweisen ist oder nicht. Da die FISH jedoch keine Amplifikation zur Darstellung brachte, waren weitere Vergleichswerte nicht von Nöten.

Somit sind 26 TMAs bearbeitet worden. Dazu zählten zwölf für KZOTs, fünf für follikuläre bzw. vier für radikuläre Zysten, drei für Basalzellkarzinome, zwei für unklare Fälle und einer für Ameloblastome.

Im ersten Durchgang wurden 14 OTs, je vier davon mit Sonde 3 und 4, sowie je drei mit Sonde 2 und 5 hybridisiert. Dies entsprach sieben ausgewerteten TMAs, da die meisten je mit zwei unterschiedlichen Sonden markiert waren.

Im zweiten Hybridisierungslauf konnten acht TMAs respektive 16 OTs ausgewertet werden, da pro TMA Sonde 3 und 5 zum Einsatz kamen.

Weitere 18 OTs bzw. elf TMAs kamen mit dem dritten Durchlauf der FISH hinzu, neun mit Sonde 3 und 5 und je einer mit den Sonden 2 und 4. Siehe hierzu den Überblick in Tabelle 13.

Tissue Microarray	Entität	Bearbeitung Sonde	Durchlauf
<b>MB 275</b>	KZOT / unklare Fälle	3	1
<b>MB 276</b>	KZOT / unklare Fälle	2 (+ 4)	1
<b>MB 277</b>	KZOT / unklare Fälle	5	1
<b>MB 283</b>	Ameloblastom/BCC	2 + 3 (+ 4)	1
<b>MB 308</b>	Radikuläre Zyste	3 + 5	1
<b>MB 309</b>	Radikuläre Zyste	3 + 5 (+ 4)	2
<b>MB 310</b>	Radikuläre Zyste	3 + 5	2
<b>MB 311</b>	Radikuläre Zyste	4	3
<b>MB 312</b>	Radikuläre Zyste	keine	-
<b>MB 313</b>	Follikuläre Zyste	3 + 5	1
<b>MB 314</b>	Follikuläre Zyste	2 + 4	1
<b>MB 315</b>	Follikuläre Zyste	3 + 5	2
<b>MB 316</b>	Follikuläre Zyste	3 + 5	2
<b>MB 317</b>	Follikuläre Zyste	2	3
<b>MB 318</b>	KZOT	3 + 5	2

Tissue Microarray	Entität	Bearbeitung Sonde	Durchlauf
<b>MB 319</b>	KZOT	3 + 5	2
<b>MB 320</b>	KZOT	3 + 5	3
<b>MB 321</b>	KZOT	3 + 5	3
<b>MB 322</b>	KZOT	3 + 5	3
<b>MB 323</b>	KZOT	3 + 5	2
<b>MB 324</b>	KZOT unsicher	3 + 5	3
<b>MB 325</b>	KZOT unsicher	3 + 5	3
<b>MB 326</b>	KZOT unsicher	3 + 5	3
<b>MB 327</b>	unklare Fälle	3 + 5	2
<b>MB 328</b>	unklare Fälle/BCC	3 + 5	3
<b>MB 329</b>	BCC	3 + 5	3
<b>MB 330</b>	Probe: Leberzirrhose	keine	-
<b>MB 331</b>	BCC	3 + 5	3
<b>MB 332</b>	Ameloblastom	keine	-

Tabelle 13: Angabe aller 29 verwendeten Multiblocks (= MB), nach laufender Nummer sortiert, mit zugehörigem Patientenmaterial, der verwendeten Sonden und die Nummer des Durchlaufs. Die in Klammern angegebene Sonde 4 wurde lediglich gesichtet, aber nicht ausgewertet, da so gut wie keine Signale sichtbar waren.

Die meisten Arrays waren mit 32 Cores des Patientenmaterials bestückt. Ausnahmen bildeten die MBs 275, 276, 277 und 283, die nur 15 Cores umfaßten. Pro OT diente jeweils ein Core mit Leberzirrhose als Orientierungspunkt. Des weiteren umfaßte ein Patientenfall jedoch öfters zwei oder drei Cores. Die insgesamt 26 ausgewerteten Tissue Microarrays lieferten demnach 747 ausgewertete Cores, was wiederum 375 Patientenfällen entspricht. Dem Durchschnitt nach waren somit zwei Cores resp. Gewebeproben pro Patientenfall vorhanden.

Eine genaue Aufschlüsselung der ausgewerteten Patientenfallzahlen sortiert nach Entität und verteilt auf die einzelnen DNA-Sonden gibt Tabelle 14 an. Patientenfälle, die mit mehreren Sonden markiert wurden, sind nur einer Sonde zugeordnet worden, um keine Fälle doppelt anzugeben.

	Sonde 2	Sonde 3	Sonde 4	Sonde 5	$\Sigma$	Sonde 3 + 5
<b>KZOT</b>	6	68	-	50	124	106
<b>follikuläre Zysten</b>	27	27	11	22	87	49
<b>radikuläre Zysten</b>	-	27	15	28	70	55
<b>BCC</b>	5	32	-	10	47	42
<b>Ameloblastome</b>	5	-	-	1	6	1
<b>unklare Fälle</b>	7	17	-	17	41	24
<b>gesamt</b>	<b>50</b>	<b>171</b>	<b>26</b>	<b>128</b>	<b>375</b>	<b>277</b>

Tabelle 14: Aufschlüsselung der Verteilung an Patientenfällen auf die einzelnen Sonden nach Zysten-/Tumorart unter Angabe der jeweiligen Gesamtsumme; die Gruppe der gemeinsamen Auswertung mit Sonde 3 und 5 ist gesondert aufgeführt.

Wie Tab. 14 zu entnehmen wurden 124 Fälle mit KZOTs untersucht. Fünf Personen (= 4% der Fälle) waren Patienten mit Gorlin-Goltz-Syndrom und ein Patient (0,8%) hatte das Simpson-Golabi-Behmel-Syndrom. Unter den 124 Fällen mit KZOTs zeigten sich demnach 118 sporadische und fünf NBCCS-assoziierte KZOTs sowie ein weiterer im Zusammenhang mit dem Simpson-Golabi-Behmel-Syndrom. Unabhängig von der Diagnose war einheitlich keine Amplifikation mittels FISH nachweisbar.

Die gleichzeitige Auswertung der Gewebe mit den Sonden 3 und 5 sollte der direkten Vergleichbarkeit dienen. Auf diese Weise wurden 77,6% der während der FISH bearbeiteten Fälle untersucht. Unter den Fällen des KZOT waren es 85,5%. Wie oben bereits erwähnt hätte Sonde 3 eine Amplifikation zeigen sollen, Sonde 5 dagegen nicht, da diese nicht im Bereich des in der Literatur beschriebenen Amplikons bindet. Anhand dieses Ergebnisses wird die schon mehrfach genannte Aussage, daß keine Amplifikation mittels der FISH zu beweisen war, erhärtet.

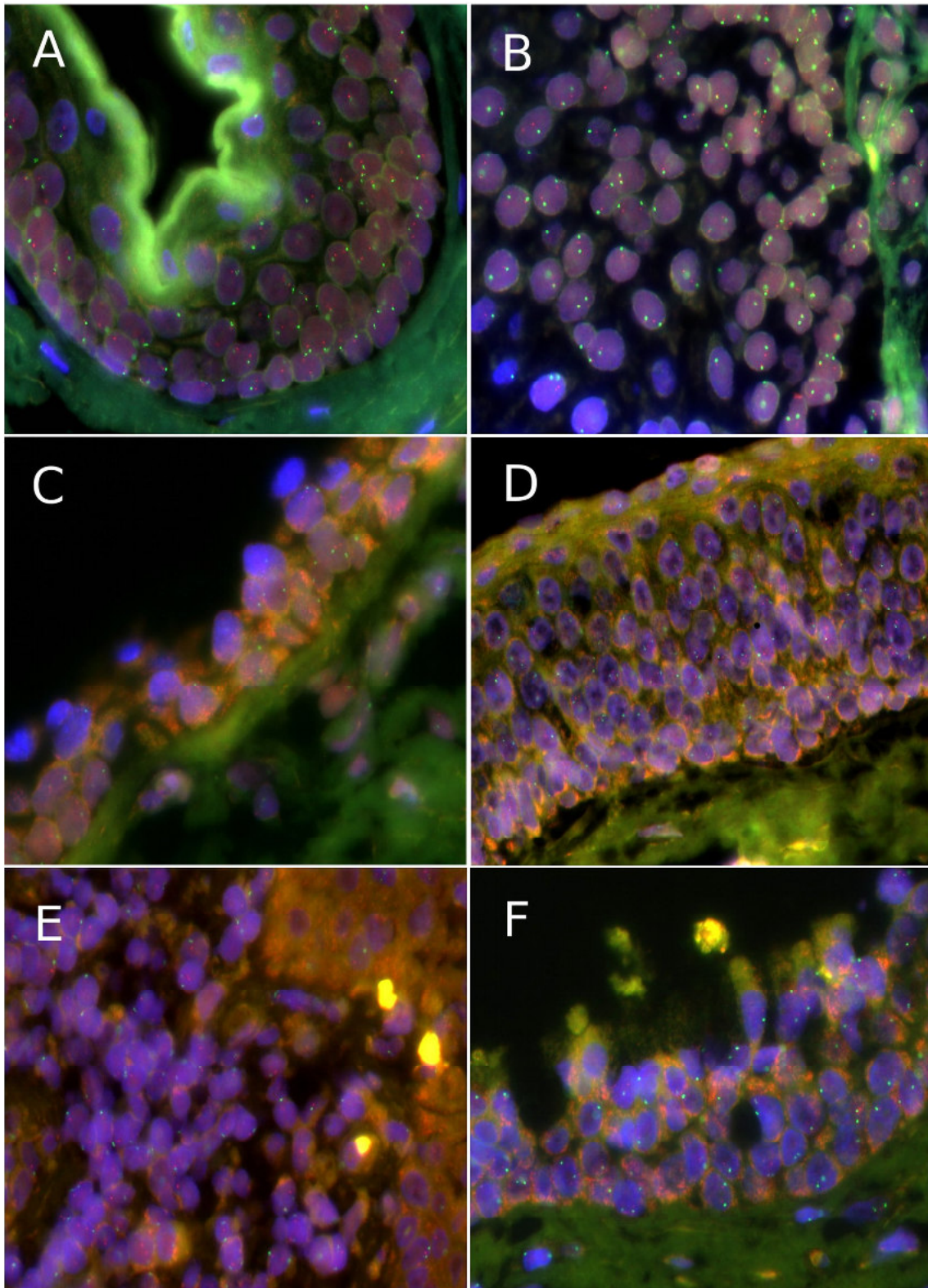


Abbildung 36: Aufnahmen der FISH aus dem zweiten und dritten Durchlauf.

(A-C) Sonde 3, (D-F) Sonde 5, wobei diese orange und CEP-12 grün markiert waren. Auch hierbei zeigten sich meist zwei orangefarbene und zwei grüne Signale pro Zelle. Seltener war nur ein Sondensignal (orange) erkennbar. Mit einer Ratio von abermals 0,9, konnte keine

Amplifikation nachgewiesen werden. Das Gewebe gehört zu folgenden Entitäten: A) KZOT, B) radikuläre Zyste, C) folliculäre Zyste, D) KZOT, E) radikuläre Zyste, F) folliculäre Zyste – etwas mehr unspezifische Färbung sichtbar (gelbliche, perinukleäre Granula). Fluoreszenz, 40-fach.

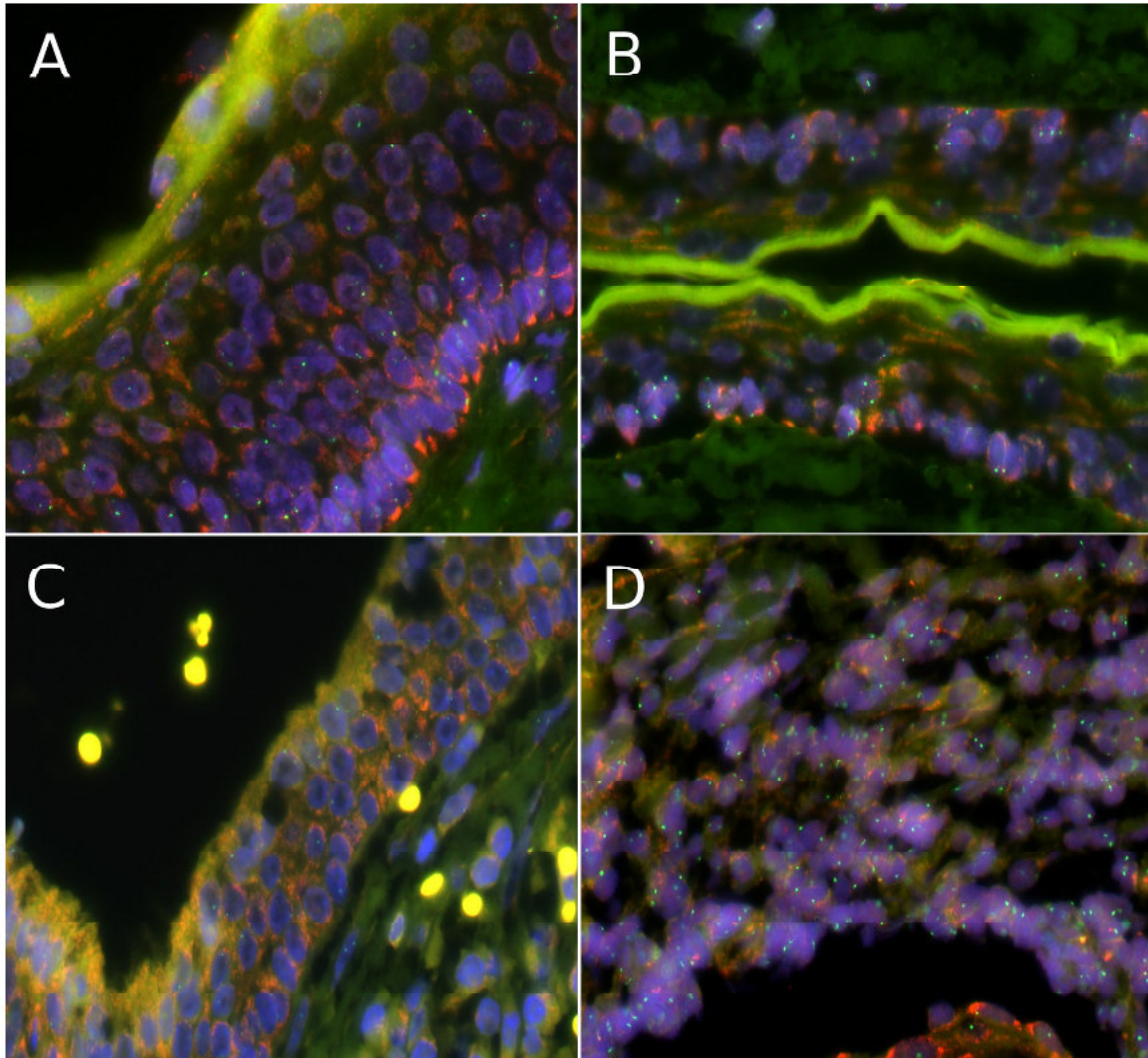


Abbildung 37: Aufnahmen der Sonden 2 und 4 aus dem dritten FISH-Lauf.

A und B zeigt Bilder zweier folliculärer Keratozysten markiert mit Sonde 2 (orange) und CEP-12 (grün). Die orangefarbenen Signale sind erneut recht schwach und wirken wieder kleiner als diejenigen der Sonden 3 und 5. Sonde 4 lieferte wie in Durchgang 1 ein sehr schwaches Ergebnis und ist fast nicht zu erkennen, siehe Bild C einer folliculären Zyste. D zeigt die fast einzige Ausnahme, Aufnahme einer radikulären Zyste, ebenfalls mit Sonde 4 markiert. Es sind deutlich die Sondensignale erkennbar. Eine Amplifikation war auch anhand dieser Sonden nicht nachweisbar. Fluoreszenz, 40-fach.

### 3.6 Histopathologische Diagnose für die unklaren Fälle unter Berücksichtigung von Röntgenbildern

Bereits bei Begutachtung der zur Verfügung gestandenen klinischen Unterlagen konnten 16 der als unklar eingestuften Fälle einem eindeutigen Krankheitsbefund zugeordnet werden. Im Rahmen der histologischen Aufarbeitung der Präparate konnten zusammen mit einem Röntgenbild, sofern vorhanden, insgesamt 55 Fälle bearbeitet und 46 (= 83,6%) eindeutig diagnostiziert werden. Die infolge der FISH nachbegutachteten 41 Patientenfälle konnten nur in 70% (29 Fälle) einer Entität zugeordnet werden. Allerdings war zu 5 Fällen (= 12,2%) kein Material auf dem TMA verfügbar. Sofern das Gewebe verfügbar gewesen wäre, hätte auch hier, wenn ausreichend Epithel vorhanden, eine sichere Diagnose erfolgen können. Dadurch wäre der höhere prozentuale Wert, wie er bei Diagnostik der HE-gefärbten TMAs erzielt wurde erreicht worden. Der nachfolgenden Tabelle können die resultierenden Befunde entnommen werden.

Fälle insgesamt:	Histologie: 55	FISH: 41
<b>KZOT</b>	22 (= 40%)	17 (= 41,5%)
<b>follikuläre Zysten</b>	9 (= 16,4%)	2 (= 4,9%)
<b>radikuläre Zysten</b>	11 (= 20%)	6 (= 14,6%)
<b>follikuläre Keratozyste</b>	4 (= 7,3%)	4 (= 9,8%)
<b>kein Material verfügbar</b>	-	5 (=12,2%)*
<b>insgesamt</b>	<b>46 (= 83,6%)</b>	<b>34 (= 82,9%)*</b>
<b>weiterhin unklar</b>	<b>9 (= 16,4%)</b>	<b>7 (= 17,1%)</b>

Tabelle 16: Aufschlüsselung der unklaren Fälle mit nachträglich erfolgter Zuordnung zu einer Zystenart-/Tumorart soweit möglich. Abermals wären ihrer Lokalisation nach 3 Fälle als globulomaxilläre Zysten zu deklarieren gewesen, zwei davon waren radikuläre Zysten und eine blieb histologisch unklar. Dementsprechend erfolgte auch die Aufnahme in die Tabelle. (\*) Erläuterung siehe Text.

Die Trennung der Ergebnisse nach Histologie und FISH ist rein statistisch von Interesse. Alle 55 Fälle, die durch histologische Untersuchung am HE-gefärbten Präparat bereits einer Diagnose zugeordnet wurden, schließen die im Rahmen

der FISH überprüften 41 Fälle mit ein. Dabei decken sich die Befunde der einzelnen Fälle.

Neun unklare Fälle (= 16,4%) (n = 9) blieben ungelöst. Zu keinem dieser Fälle waren klinische Daten resp. ein Röntgenbild verfügbar. Dies zeigt erneut die Wichtigkeit der Übermittlung solcher Angaben auf.

## 4 Diskussion

### 4.1 Existenz einer Übergangsform zwischen der folliculären Zyste und dem KZOT – die folliculäre Keratozyste

Während der Auswertung kam immer wieder die Frage auf, ob es tatsächlich eine Übergangsform zwischen der folliculären Zyste und dem KZOT geben könnte. Bei 18 Fällen im Patientenkollektiv entdeckte man bei der histologischen Begutachtung klassische Anzeichen von beiden Befunden. Von diesen 18 Fällen waren nach histopathologischem Befund bisher sechs Fälle als KZOT, das sind 4,5% von den 109 histologisch untersuchten Fällen, acht als folliculäre Zysten (= 7,6%) und 4 als unkläre Fälle (= 7,3%) gewertet worden.

In Anbetracht der Einteilung in der Literatur könnte man diese einfachheitshalber dem Subtyp III des keratozystisch odontogenen Tumors zuordnen (siehe Punkt 3.3.1 des Ergebnisteils). Im Rahmen dieser Arbeit zeigte sich aber, daß diese Fälle nicht einem entsprechenden Befund allein zugeordnet werden konnten. Damit waren diese weiterhin als Mischformen eingestuft und letztlich als solche gewertet worden.

Deshalb erscheint die Existenz einer von den beiden Entitäten abzugrenzenden Übergangsform als wahrscheinlich. Ätiologisch läßt sich diese Besonderheit erklären. Prein et al. berichten über die Möglichkeit eines parallelen Auftretens beider Entitäten, wobei die „aggressivere Keratozyste“ in die folliculäre Zyste hineinwächst [Prein et al., 1985]. Auch im Buchabschnitt von Hans-Henning Horch von 2003 wird diese Sonderform der „folliculären Keratozyste“ beschrieben. Demnach wächst eine „Keratozyste“ mit dem Zahnsäckchen eines durchbrechenden Zahnes zusammen. Auch das Epithel dieser „neuen“ Zyste verbindet sich miteinander [Horch, 2003]. Da eine solche „Verschmelzung“ schleichend vor sich gehen wird, ist die Möglichkeit gegeben, daß verschiedene Abschnitte der Zystenwand noch unterschiedliches histologisches Aussehen zeigen. Auf dieser Hypothese aufbauend wird das Vorhandensein einer Mischform nachvollziehbar.



**Fall 1:** Bei dem in Abbildung 38 gezeigten Fall eines 62-jährigen Mannes könnte man eine solche Histogenese vermuten, da sich die Zyste zweikammerig, d.h. septiert darstellt und zudem weitere zystische Veränderungen im Oberkiefer vorhanden waren.

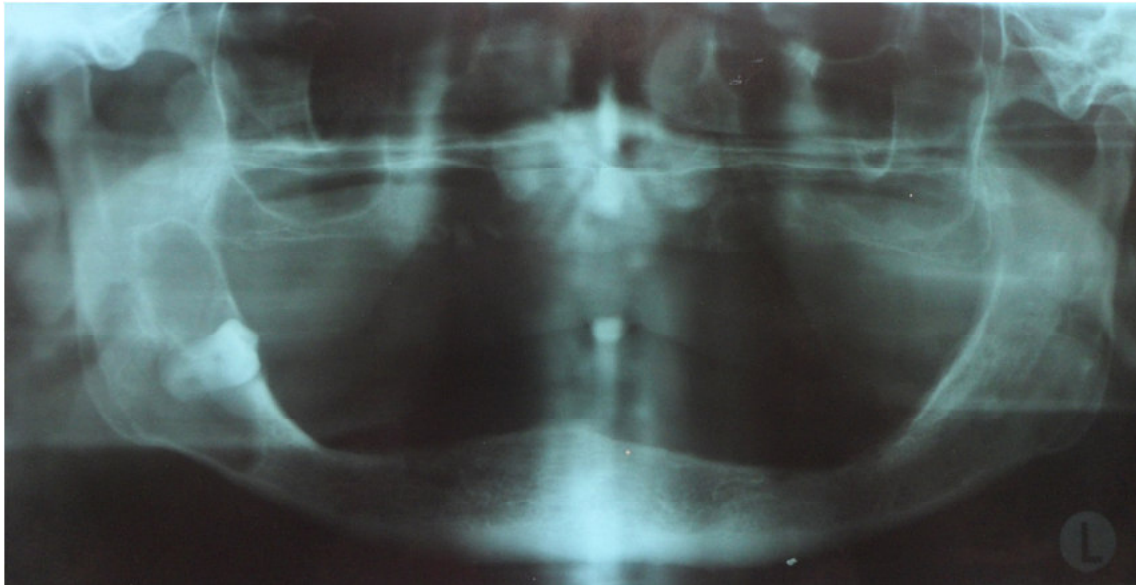


Abbildung 38: Im OK finden sich eine rundlich bis ovale Aufhellung in Regio 14 mit Wurzelrest, sowie eine kreisrunde in Regio 24. Beide sind gleichmäßig, allerdings nicht scharf zur Umgebung abgegrenzt. Deutlich zu erkennen ist die große, mindestens zweikammerige Aufhellung in Regio 48 mit scheinbar direktem Zahnbezug.

Wegen der Beziehung der Zyste zum Zahn und deren Septierung entspräche dies einer Mischform. Die histologische Diagnostik zeigte jedoch recht eindeutig, daß es sich um eine rein follikuläre Zyste im UK rechts, sowie eine radikuläre und eine Residualzyste im OK handelte.

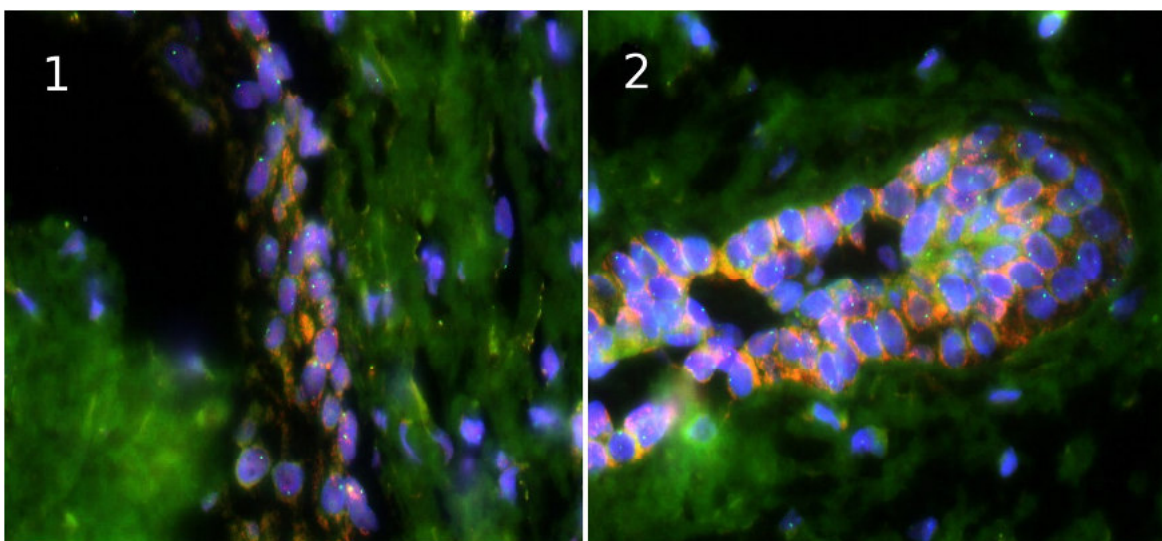


Abbildung 39: Blick auf die Histologie im Rahmen der FISH.

Bild (A) zeigt ein ungeordnetes, flaches Epithel. Ferner sind keine Anzeichen für eine Palisadenstellung der Basalzellen geschweige denn einer Keratose erkennbar. Bild (B) stellt einen sog. Serres-Rest respektive Malassez'schen Epithelrest inmitten eines lockeren Bindegewebes dar. Fluoreszenz, 40-fache Vergrößerung.

**2. Fall:** Ein zwölfjähriger Patient mit auffälliger, multizystischer Aufhellung im Unterkiefer rechts allerdings mit direktem Bezug zum retinierten Zahn 47. Ferner ist das Gorlin-Goltz-Syndrom vordiagnostiziert. Siehe hierzu Abb. 40.

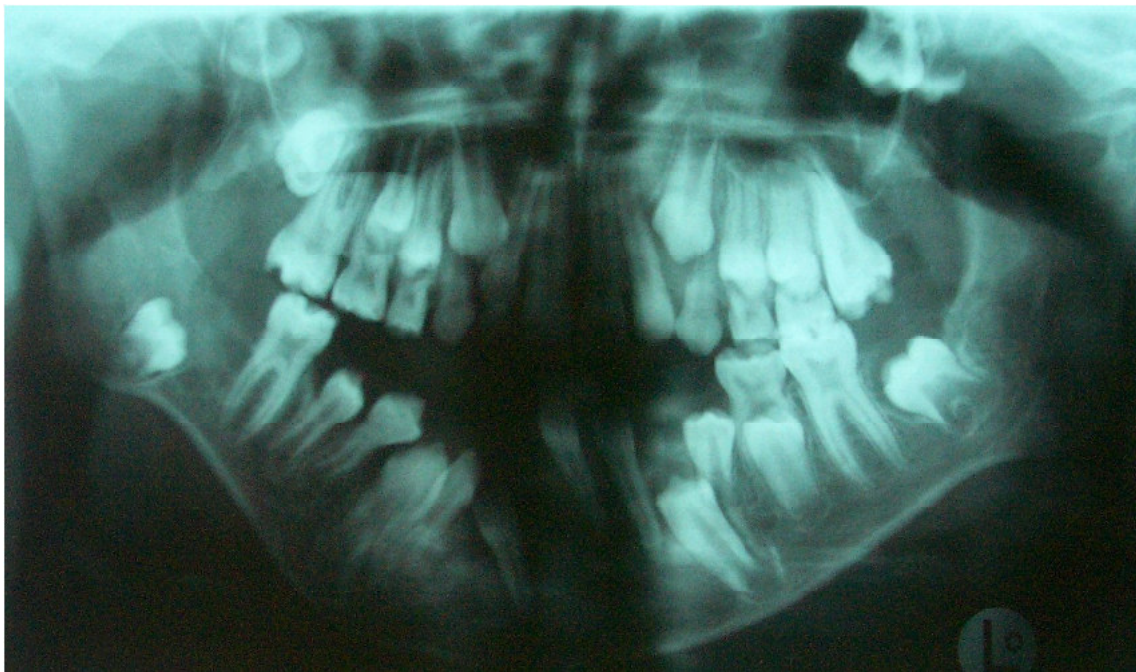

Abbildung 40: OPG eines zwölfjährigen Jungen mit typischem Wechselgebiss. Allerdings mit verlagerten und angulierten Schneidezähnen im UK, sowie verlagerten Zähnen im OK 18, 27, 28. Zahn 47 ist darüber hinaus retiniert und weist perikoronar eine multizystische, nicht scharf begrenzte Aufhellung auf.

Demnach wäre der erste Verdacht ein keratozystisch odontogener Tumor. Allerdings ist ein direkter Zahnbezug zur Krone von Zahn 47 vorhanden. Dies paßt nicht zum Erscheinungsbild eines KZOT, sondern würde einer folliculären Zyste entsprechen. Das bereits bekannte Leiden des Patienten am NBCCS läßt jedoch weiterhin an einen damit assoziierten KZOT denken. Histologisch ergab sich das Bild einer Mischform beider zystischen Veränderungen (Abb. 41).

Somit konnte hier ein der folliculären Zyste aufgelagerter KZOT, also eine folliculäre Keratozyste, diagnostiziert werden.

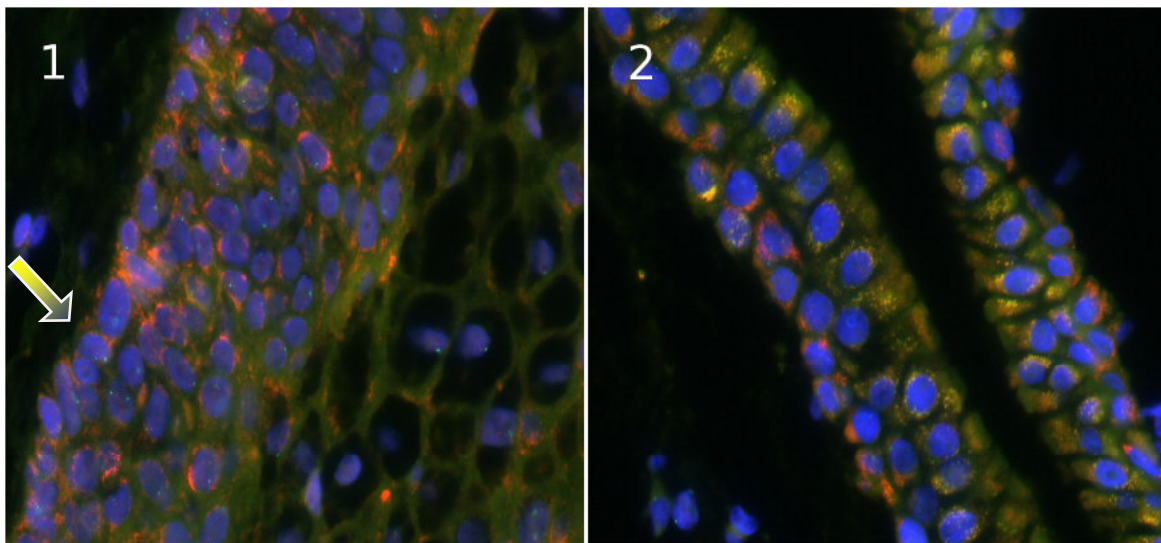


Abbildung 41: Folliculäre Keratozyste, Histologie FISH.

Bild 1 zeigt den „keratozystischen“ Anteil der zystischen Veränderung. Der Aufbau der unteren 5-8 Schichten des Epithels sind im mittleren Bereich scheinbar unverändert bis leicht verbreitert. Im unteren Bereich ist die mäßig ausgeprägte Palisadenstellung des Stratum basale erkennbar (siehe gelber Pfeil). Des Weiteren liegt ein verbreitertes und retikuliertes, d.h. netzartig aussehendes, Stratum superficiale vor und ähnelt daher dem Erscheinungsbild eines Stratum corneum, welches jedoch keine Form der Keratose in diesem Ausschnitt zeigt. Das Bild des folliculären Teils (2) läßt ein typisches 2-3-schichtiges Epithel erkennen. Die Zellen sind wirt angeordnet und weisen hier keine perinukleären Höfe oder Hobnails auf. Das Bindegewebe fehlt. Fluoreszenz, 40-fach.

## 4.2 Der „Mythos“ der globulomaxillären Zyste

In der Literatur ist immer wieder der Begriff der „globulomaxillären Zyste“ zu finden. Diese wurde und wird als eigene Entität dargestellt [Gerlach et al., 2010]. Sie ist anhand ihrer ovalen bis birnenförmigen Transluzenz im Röntgenbild zwischen dem Eckzahn und dem seitlichen Schneidezahn im OK erkennbar, welche meist noch einen positiven Sensibilitätstest ergeben [Dammer 2010; Häring et al., 2006; Schwenzer & Ehrenfeld, 2009; Weber, 2003]. Histopathologisch und embryologisch findet sich allerdings kein eigenes Bild [Häring et al., 2006]. Eine retrospektive Studie von Dammer im Jahr 2010 zu dessen Dissertation konnte dies untermauern. Eine „katamnestische

Analyse“ von 17 Patientenfällen zeigte, daß keine eigene Entität vorliegt. Vielmehr handelt es sich dabei um zystische Veränderungen verschiedener Genese. Darunter die lateralen parodontalen und radikulären Zysten mit Residualzysten sowie wenige keratozystisch odontogene Tumoren [Dammer, 2010].

Auch im eigenen Patientengut fanden sich 18 Fälle, die der Klinik nach als globulomaxilläre Zyste zu deklarieren wären und zum Teil auch als solche klassifiziert waren. Diese konnten zu 94%, das sind 17 von 18, einer bekannten Entität zugeordnet werden. Der Hauptanteil von elf Fällen (= 61%) bestand aus KZOTs. Weitere vier Fälle (= 22%) konnten als radikuläre Zysten identifiziert werden. Die restlichen Fälle ergaben eine follikuläre Zyste, eine follikuläre Keratozyste und einen verbleibenden unklaren Fall (= je 5,6%).

Passend dazu beschreibt Li in einer Studie von 2011 das gehäufte Aufkommen von KZOTs im Molarenbereich oder in dem „sogenannten globulomaxillären Gebiet“.

Nach Auswertung des vorliegenden Kollektivs stellt die globulomaxilläre Zyste somit kein separates Krankheitsbild dar. Der Begriff der globulomaxillären Zyste beschreibt vielmehr eine klinische Angabe der Lagebeziehung einer Zyste zu den umgebenden Strukturen. Die genaue Zystenart muß durch den Pathologen bestimmt werden.

Anhand eines Patientenfalls soll diese Thematik kurz beleuchtet werden. Im Röntgenbild der 74-jährigen Patientin (Abb. 42) ist eine ovale, zystische Aufhellung in Regio 22/23 zu erkennen. Der Lokalisation nach paßt die Diagnose einer globulomaxillären Zyste. Da beide angrenzenden Zähne endodontisch vorbehandelt sind, käme auch eine laterale radikuläre Zyste in Betracht. Eine laterale parodontale Zyste ist allerdings auszuschließen, da diese neben den Wurzeln vitaler Zähnen auftreten. Ein verdrängendes Wachstum, wie es ein KZOT bedingen würde, ist in diesem Stadium nicht nachweisbar.

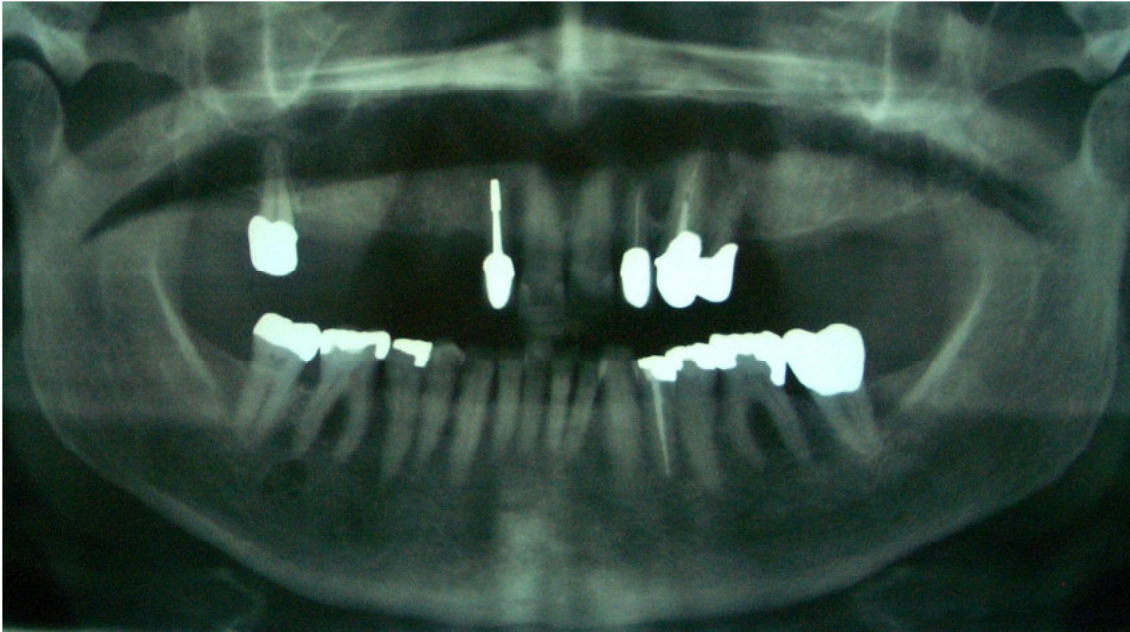


Abbildung 42: 74-jährige Patientin mit zwei zystischen Aufhellungen. Im Unterkiefer wohl eine radikuläre Zyste, die apikal an Zahn 47 rundlich und relativ glatt begrenzt zu liegen kommt. Sofern kein Zahnbezug vorhanden wäre, käme ein KZOT in Betracht. In Regio 22/23 eine vermeintliche globulomaxilläre Zyste. Die Nachbarzähne sind wurzelbehandelt; bislang ist eine Verdrängung selbiger nicht erkennbar. DD: (laterale) radikuläre Zyste, KZOT.

Durch den histopathologischen Befund konnte diese zystische Veränderung als KZOT ausgemacht werden. Erläuterungen zur Histologie siehe Abb. 43.

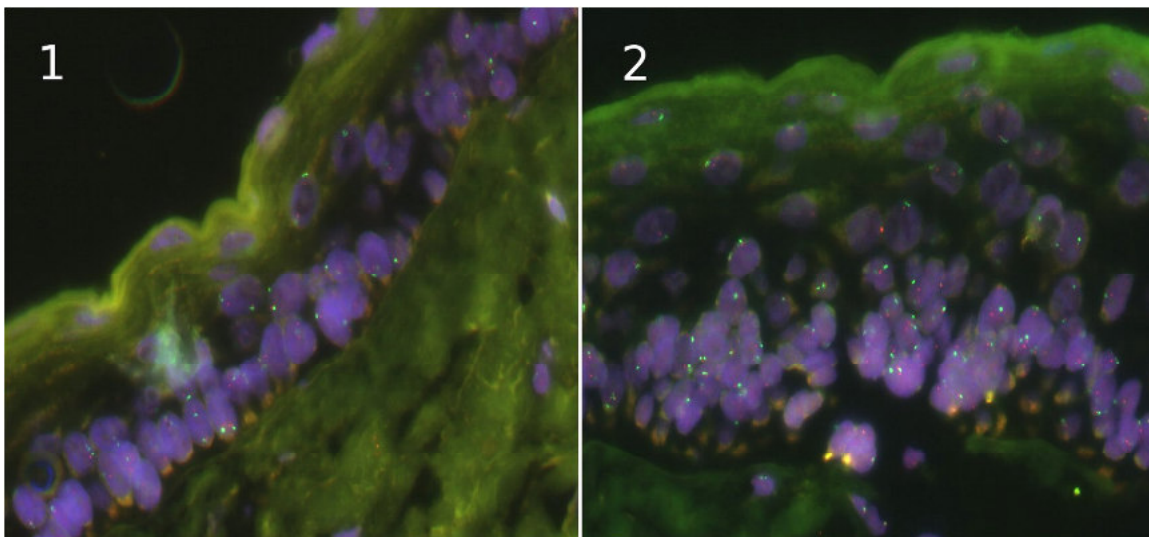


Abbildung 43: Histologie einer vermeintlichen „globulomaxillären Zyste“.

Teil 1 spiegelt den klassischen Aufbau des Epithels eines KZOT wieder. Dies sind die palisadenartige Anordnung der Basalzellen, eine ausgeprägte Parakeratose mit abgeflachten Zellkernen im Stratum superficiale und angedeuteter Lackschicht. Das Epithel ist dabei 4-5-

schichtig. Teil 2 zeigt einen proliferierenden Epithelabschnitt selbiger zystischer Veränderung. Hier ließe sich eine radikuläre Zyste vermuten mit einem Epithel von 8-10 Schichten. Zudem wirken die Zellen basal im Wachstum befindlich. Jedoch ist eine Parakeratose mit angedeuteter Lackschicht vorhanden. Die Palisadenstellung der Basalzellen ist vorhanden, aber stark aufgelockert und mehrschichtig angeordnet. Ursächlich wohl durch eine entzündliche Infiltration verursacht, welche im Ausschnitt allerdings nicht nachweisbar ist. Daher ist die Diagnose ein KZOT. Fluoreszenz, 40-fach vergrößert.

### **4.3 Histologische Untersuchung einer ektomierten Zyste ist obligat, am Beispiel der medianen Unterkieferzyste**

Für die Praxis läßt sich aus dem eben gesagten eine wichtige Quintessenz ableiten. Allein die oben genannten Beispiele der folliculären Keratozysten und auch der vermeintlichen globulomaxillären Zysten zeigen die Notwendigkeit der histologischen Untersuchung jeder zystischen Veränderung im Kiefer auf.

Dies macht auch Horch aufgrund der speziellen Pathogenese der ersteren deutlich [Horch, 2003].

Ein weiteres Beispiel ist die im klinischen Sprachgebrauch als „mediane Unterkieferzyste“ bezeichnete zystische Veränderung, die in der Unterkiefermitte als rundlich bis ovale Aufhellung im Röntgenbild sichtbar wird [Gerlach et al., 2010; Horch, 2003]. Ausgekleidet sollen die Zysten von einem Plattenepithel sein [Horch, 2003]. Da eine Abgrenzung nach klinischen Parametern nicht eindeutig möglich ist, ist die histopathologische Untersuchung zwingend erforderlich. Das OPG eines entsprechenden Patientenfalls wurde unter Punkt 3.4.2.3 mit Abbildung 30 bereits dargestellt. Zur Wiederholung sei kurz genannt, daß es sich der Verdachtsdiagnose nach um eine radikuläre Zyste handelte. Auch die anhand des Röntgenbildes gemachten eigenen Abwägungen kamen zu diesem Schluß, wobei auch eine folliculäre Zyste oder ein KZOT denkbar wären. Das histologische Bild im Fluoreszenzmikroskop zeigte einen eindeutigen Befund (siehe Abb. 44). Demnach lag hier eine folliculäre Zyste vor.

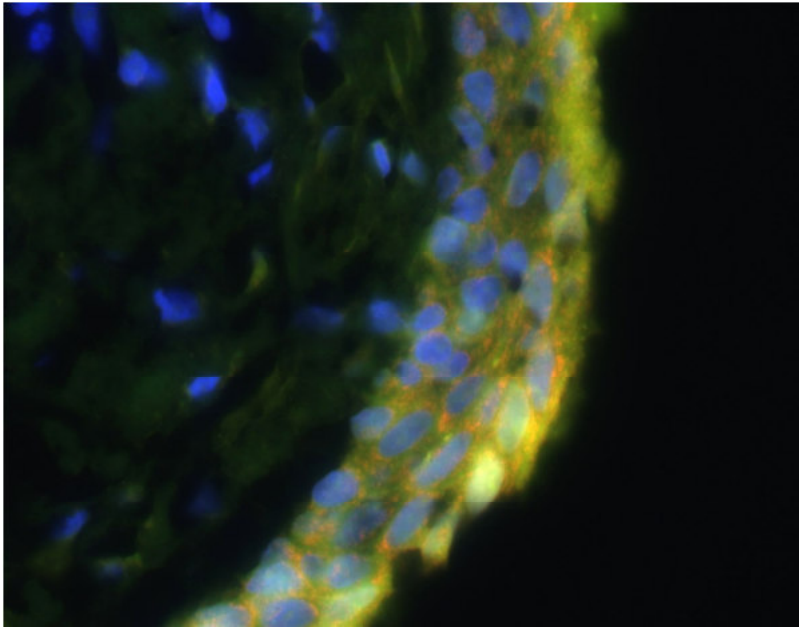


Abbildung 44: „Mediane Unterkieferzyste“, vermeintlich, Histologie. Ausschnitt aus der Zystenwand mit flachem, 3-4-schichtigem Epithel. Die Zellen darin sind relativ wirr angeordnet und lassen keine Ordnung erkennen. Perinukleäre Höfe allenfalls ansatzweise vorhanden, Hobnails hingegen fehlen. Fluoreszenz, 40-fach.

Ein zweiter Fall verdeutlicht die Problematik ebenfalls sehr gut. Denn auch in diesem Fall wichen die klinische Verdachtsdiagnose sowie die pathologische von der eigenen Meinung der Nachbegutachtung ab. Klinisch und seitens der Pathologie war von einer radikulären Zyste die Rede. Bei einem Blick auf das Röntgenbild scheint diese aufgrund des Zahnbezuges am realistischsten.

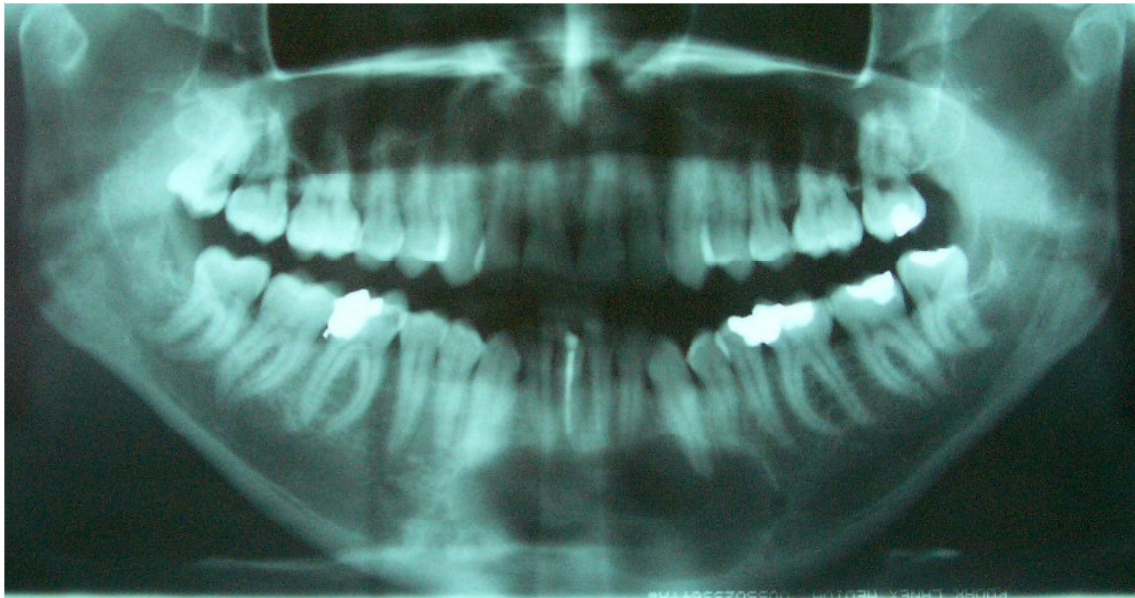

Abbildung 45: Übersichtsaufnahme der Kiefer eines 34-jährigen mit zystischer Aufhellung von großem Ausmaß in der UK-Front. Diese scheint scharf begrenzt und es besteht apikal ein

Zahnbezug zu 33 und 42 mit Verlust des Parodontalspaltes. Bereits endodontisch versorgt ist Zahn 41. DD: KZOT und der Lokalisation nach eine mediane Unterkieferzyste.

Histologisch ließ sich dieser Fall jedoch als ein entzündlich infiltrierter KZOT diagnostizieren.

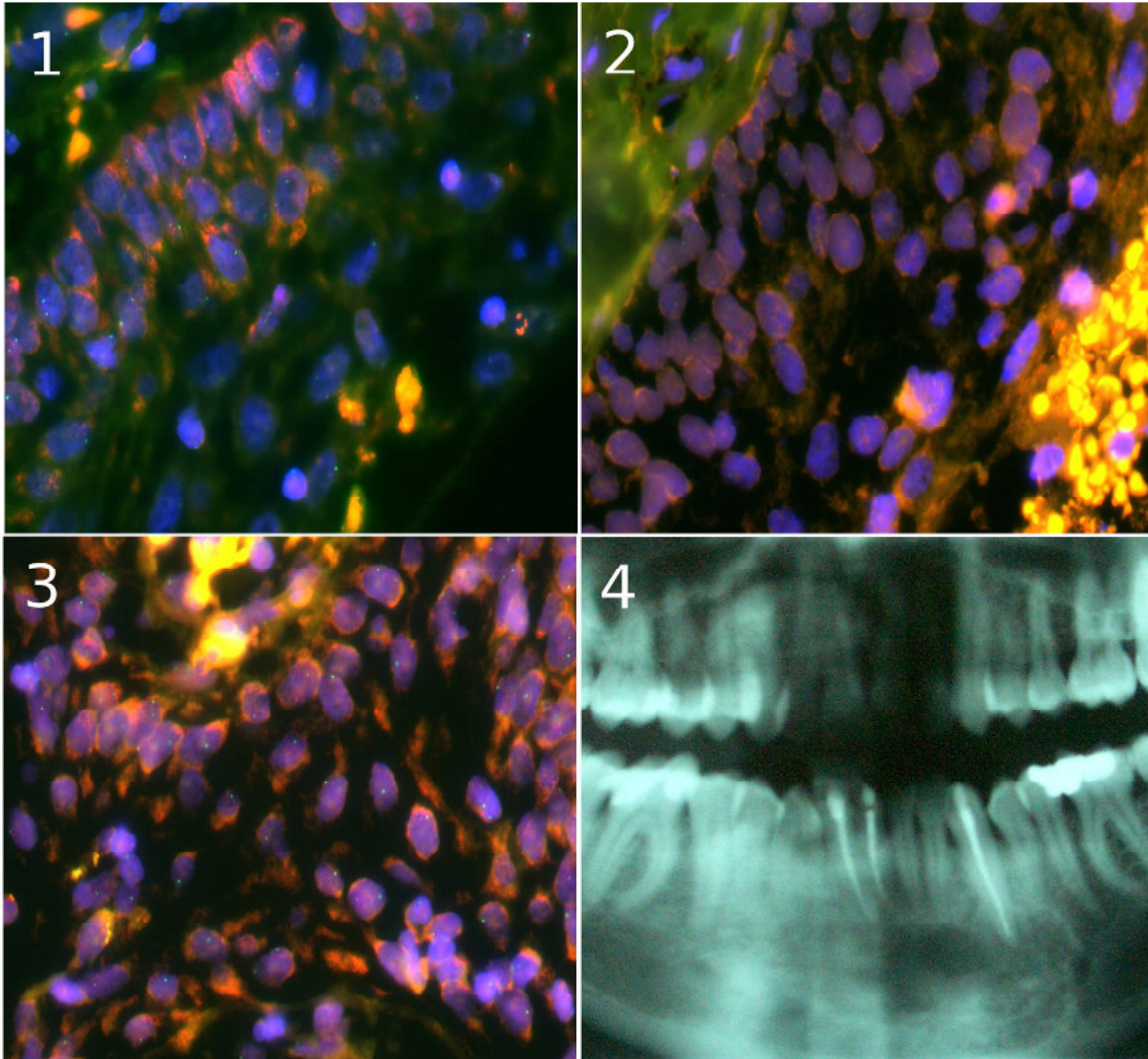


Abbildung 46: Histologie einer weiteren vermeintlichen „medianen Unterkieferzyste“.

(1) Entzündlich verbreitertes, 8-schichtiges Epithel eines KZOT jedoch mit typischer Struktur. Die teilweise zweireihige Palisadenstellung ist erkennbar, eine Parakeratose hingegen nicht. Ferner finden sich Erythrozyten subbasal und im Stratum superficiale; (2) Weiter fortgeschrittener Entzündungszustand unter Verlust der Schichtung des Epithels. Die Basalzellen sind bereits aufgelockert und mehrreihig, nur fokal kann die ursprüngliche Palisadenstellung vermutet werden. Ferner zeigt sich im Lumen eine Blutung; (3) Teilbereich einer ausgebildeten Reteleiste; angrenzend das entzündlich aufgetriebene Bindegewebe mit Kapillarisation; (4) Ausschnitt aus dem postoperativen OPG mit sichtbarer Wurzelkanalfüllung der Zähne 33 und 42 sowie der teilweisen knöchernen Abheilung des Defektes. Fluoreszenz, 40-fache Vergrößerung.



Daher scheint es sich bei der medianen Unterkieferzyste, wie bei der globulomaxillären Zyste zu verhalten, daß diese das klinische Erscheinungsbild der prägnanten Lage in der UK-Front beschreibt. Eigene Daten ließen dazu keine aussagekräftige Wertung zu. Definitionen für die mediane Unterkieferzyste sind nur in geringem Ausmaß in der Literatur verfügbar. Es wird jedoch auch hier die Möglichkeit erwogen, ob sich der Pathologie nach nicht andere Zysten dahinter verbergen. Gleichmaßen wird sie als sehr seltene Zyste betrachtet [Thunthy, 2011]. Bereits im Jahre 1988 wurde anhand einer kumulativen Studie gezeigt, daß sich hinter der medianen Unterkieferzyste keine eigene Entität verbirgt. Unter den aus 20 Fallberichten zusammengetragenen Fällen waren zwölf radikuläre Zysten, drei KZOT, zwei Residualzysten, zwei laterale parodontale Zysten und eine Zyste ausgekleidet mit respiratorischem Epithel [Gardner, 1988]. Dies führt zu dem Schluß, daß eine eindeutige histopathologische Identifizierung für jeden Einzelfall nötig ist, um die Zysten- oder Tumorart zu bestimmen. Doch nicht nur diese Sonderfälle erfordern die pathologische Untersuchung. Auch im allgemeinen kommt es zu Unterscheidungsschwierigkeiten zwischen den Zystenarten und Tumoren bei der klinischen Beurteilung. Bereits unter 3.4.3 wurde die Problematik erörtert. Auch ein Röntgenbild bietet keine sichere Diagnosegrundlage, wie die Ausführungen unter Punkt 3.4.2.4. zeigen. Daher ist eine histopathologische Untersuchung und Befundung von Gewebe mit zystischem Ursprung zwingend zu fordern.

#### **4.4 Alle klinischen Angaben sollten dem Pathologen übermittelt werden – Diskrepanz zwischen klinischen und histologischen Befunden kann minimiert werden**

Die eben angesprochene Begutachtung der Histologie ermöglicht den Rückschluß auf die Problematik der rein histopathologischen Identifizierung einer zystischen Veränderung. Je nach Patientenfall sind verschiedene Probleme möglich. Zur Identifikation der histologischen Merkmale einer Zyste bzw. Tumors ist sowohl Erfahrung als auch ein relativ intaktes Epithel nötig. Doch öfters kann es durch entzündliche Überlagerung dessen zur Veränderung

kommen und damit eine genaue Beurteilung erschweren, selten sogar unmöglich machen. Dann ist aufgrund massiver Proliferation des Epithels durch die Entzündung keine Zuordnung mehr möglich. Diese Umstände könnten zu einer falschen Wertung mancher Fälle geführt haben. Beispielsweise könnte hinter einer falsch positiven Diagnose einer radikulären Zyste auch entzündlich stark veränderte folliculäre Zysten oder auch KZOTs stehen. Darüber hinaus kann die Differenzierung der verschiedenen Zysten- und Tumorarten problematischer sein, wenn das typische Erscheinungsbild durch eine Atrophie oder Abflachung der Zystenwand bei Vergrößerung der Zyste verändert ist [Tsuneki et al., 2010].

Auch in der vorliegenden Studie bestand das Problem, nicht immer eine klare Diagnose stellen zu können, wie es schon die teilweise als unsicher bezeichnete pathologische Diagnose andeutete. Auch die Fülle an unklaren Fällen, nämlich 72 Krankheitsfälle auf 55 Patienten ist bezeichnend dafür. Nach Abgleich aller verfügbaren klinischen Daten inklusive der Röntgenbilder und aufwendiger histologischer Begutachtung konnte für 93% der Fälle eine eindeutige Diagnose gestellt werden.

Daher sollte bei jedem Antrag an die Pathologie neben der klinischen Verdachtsdiagnose auch eine Lagebeschreibung/Örtlichkeitsangabe, die Beziehung zu einem Zahn, der Vitalitätszustand der angrenzenden Zähne angegeben sowie ein Röntgenbild beigefügt werden, damit der Pathologe in der Lage ist, anhand der Summe an Informationen eine relativ sichere Diagnose zu stellen.

Somit ist in Zusammenschau von klinischem, röntgenologischem und pathologischem Befund zumeist eine verlässliche Diagnose möglich.

#### **4.5 Die Fluoreszenz-in-situ-Hybridisierung und die Amplifikation**

Um die Brisanz der richtigen Diagnose einer zystischen Veränderung im Kiefer hervorzuheben, sei ein kleiner Exkurs auf die möglichen klinischen Folgen gestattet. Sofern ein KZOT histopathologisch fälschlicherweise als radikuläre oder folliculäre Zyste diagnostiziert wird, kann nicht die nötige chirurgische Vorgehensweise eingeleitet werden. Die reguläre Behandlung einer Zyste

beschreibt die einfache Zystektomie. Diese hat jedoch eine sehr hohe Rezidivrate des auf diese Weise entfernten KZOTs zur Folge. Dies hoben auch Tsuneki und Kollegen in ihrer Studie von 2010 hervor [Tsuneki et al., 2010]. Ferner wird die Nachsorge des Patienten nicht regelmäßig durchgeführt, weshalb mögliche Rezidive größere Ausmaße annehmen können.

Aus dieser Problematik erwächst der Wunsch, ein reproduzierbares, wenn möglich routinemäßig einsetzbares Verfahren zu etablieren, das es ermöglicht, einen KZOT eindeutig zu erkennen.

Bereits erwähnt wurde der Einsatz der FISH zur Diagnostik bei Karzinomen der Brust. In der Routine wird dabei der Amplifikationsstatus von HER2 bestimmt und entsprechend therapiert. Das Hauptaugenmerk der vorliegenden Arbeit lag somit nicht auf der histologischen, sondern der molekularbiologischen Ebene, nämlich dem möglichen Nachweis einer in der Literatur beschriebenen Amplifikation im Bereich von 12q13 mittels FISH beim KZOT mit Ausschluß einer Amplifikation bei der radikulären und follikulären Zyste, dem Basalzellkarzinom und dem Ameloblastom.

Die Umsetzung der Fluoreszenz-in-situ-Hybridisierung mit Nachweis des möglichen Amplikonbereiches hat ohne Zweifel funktioniert. Eine Amplifikation im Bereich von 12q13 konnte jedoch mittels FISH insbesondere beim KZOT nicht nachgewiesen werden.

Warum ließ sich das Amplikon 12q13 nicht erfolgreich mittels FISH detektieren? Eine Amplifikation in diesem Bereich war möglicherweise nicht zu erkennen, da das Amplikon sehr klein, d.h. 520 kbp groß, ist. Dies könnte dazu führen, daß das Signal zwar im Gesamten zu erkennen ist, nicht aber in mehreren Teilen. Die kleinen, dicht benachbarten Amplifikate könnten vorhanden gewesen sein, aufgrund deren geringen Größe jedoch als ein singuläres Signal wahrgenommen worden sein. Dieser These widerspricht jedoch die Tatsache, daß sich keine Größen- und Helligkeitsunterschiede in den gefundenen Gensignalen zeigten. Die Signale in normalen, sicherlich nicht amplifizierten Zellen, welche sich als Negativkontrolle in Vielzahl im Gewebe befanden, unterschieden sich in keinsten Weise von den Signalen in den Epithelzellen der KZOTs.

Möglich scheint auch, daß nur in wenigen KZOTs auch tatsächlich eine Amplifikation des untersuchten Bereichs vorliegt. In Heikinheimos Studie von 2007 konnte die Amplifikation nur für drei der zwölf Patienten sicher nachgewiesen werden. Dies gelang mittels der vergleichenden genomischen Hybridisierung (Comparative Genomic Hybridization = CGH). [Heikinheimo et al., 2007]. Man hätte aber erwarten können daß sich bei den über 100 Fällen an KZOTs zumindest ein Fall mit einer Amplifikation im Bereich von 12q finden läßt.

Doch welche Technik eignet sich nun zur Darstellung einer Amplifikation? Ebenfalls durch CGH konnte eine Forschergruppe um Simon 2002 eine Amplifikation im Bereich 12q13-q15 bei Harnblasentumoren ausmachen. 76,6% der hohen Zahl von über 2000 Proben zeigten einen amplifizierten Bereich besonders des Genes MDM2 [Simon, et al., 2002]. Der Gruppe um Weaver gelang im Jahr 2008 eine Amplifikation im Bereich 12q15 an Liposarkomen und lipomatösen Neoplasien mittels Fluoreszenz-in-situ-Hybridisierung zu detektieren. Zu 100% konnte das amplifizierte Gen MDM2 in allen 130 Fällen nachgewiesen werden [Weaver, et al., 2008]. Daher sollte die molekularbiologische Technik der FISH generell eine gute Wahl beim Nachweis einer Genamplifikation sein. In der Routinediagnostik wird die FISH mittlerweile neben HER2 und MDM2 insbesondere auch zum Nachweis einer Amplifikation von N-myc- und c-kit-Nachweis benutzt.

## 5 Zusammenfassung

Die seit 2003 gültige Deklaration der „Keratozyste“ als keratozystisch odontogenen Tumor (= KZOT) trägt deren lokal aggressivem Wachstumsverhalten und dem weitgehenden Nachweis einer genetischen Veränderung im PTCH-Gen und damit der neoplastischen Natur der Erkrankung Rechnung. Das neoplastische Verhalten zeigt sich insbesondere in einer möglichen Infiltration des umliegenden Gewebes in Form von Tochterzysten. Daher ist im Vergleich zu nicht neoplastischen odontogenen Zysten ein besonderer therapeutischer Umgang in der Praxis mit solchen Fällen nötig, um ein Rezidiv zu verhindern. Da klinisch der KZOT allerdings nicht eindeutig diagnostiziert werden kann, muß das Zystengewebe histopathologisch untersucht werden. Doch auch hier ist nicht immer Klarheit zu schaffen. Die in der Literatur beschriebenen, klassischen Charakteristika sind insbesondere bei entzündlicher Überlagerung des Zystenepithels nicht immer eindeutig zu erkennen. Folglich besteht der Wunsch nach einer verlässlichen Methode, um den KZOT eindeutig diagnostizieren und damit eine Abgrenzung zu den nicht-neoplastischen odontogenen Zysten ermöglichen zu können. Eine solche Methode könnte die Fluoreszenz-in-situ-Hybridisierung (FISH) zum Nachweis des von Heikinheimo et al. beschriebenen Amplikon im Bereich von 12q13 beim KZOT darstellen. Für diese Dissertation wurden 494 Patientenfälle ausgesucht. Darunter fielen alle Patienten (n = 134), die an einem KZOT im Zeitraum von 1993 bis 2010 erkrankt waren und deren Biopsiematerial verfügbar war. Die differentialdiagnostisch wichtigen Krankheiten der Kontrollgruppe, das sind die follikulären und radikulären Zysten, wurden auf etwa 100 Fälle begrenzt, da diese im allgemeinen wesentlich häufiger als KZOTs auftreten. Neben den odontogenen Zysten dienten dem Vergleich auch das Basalzellkarzinom (n = 20) und das Ameloblastom (n = 50). Für die KZOTs konnte neben den allgemein anerkannten histopathologischen Charakteristika die sogenannte Lackschicht herausgearbeitet werden. Das Epithel der follikulären Zysten zeigte als zusätzliche Merkmale sog. „Hobnails“ und perinukleäre Höfe. Ein subbasaler Lymphozytenwall prägte oft das Bild einer radikulären Zyste.

Leider waren diese zusätzlichen histopathologischen Erkennungsmerkmale ebenso wie eine klassische Anordnung des Epithels nicht immer erkennbar. Daher dienen sie zwar bei regelhafter Ausprägung des Epithels der genaueren Zuordnung zu einer bestimmten Diagnose, gehen jedoch bei entzündlich bedingter Überlagerung des Zystenepithels verloren. Zur sicheren Befundung können dem Pathologen die klinischen Angaben sehr hilfreich sein. Die vom behandelnden Arzt gestellte Verdachtsdiagnose wurde dem Pathologen bis in wenigen Ausnahmefällen übermittelt. Jedoch zeigte sich, daß diese des öfteren nicht dem späteren pathologischen Befund entsprachen. Röntgenbilder hingegen waren nur selten Bestandteil des weitergegebenen Materials. Lediglich in 7,8 % der Krankheitsfälle war dies der Fall.

Sofern allerdings alle Informationen verfügbar waren, konnte für 93% der Fälle eine Klassifizierung des Gewebes und damit die Angabe eines Befundes sicher gemacht werden. Dies zeigte auch die Gruppe an unklaren Fällen. Zu 17 dieser Fälle war in der Akte ein Röntgenbild verfügbar. Für 94% (= 16 Fälle) konnte im Zusammenspiel mit der Radiologie eine endgültige Diagnose gestellt werden.

Die zur Durchführung der FISH nötigen DNA-Sonden wurden eigens aus BAC-Klonen hergestellt. Hierzu wurden sechs BACs ausgewählt, die das in der Studie von Heikinheimo et al. beschriebene Amplikon annähernd lückenlos abdeckten sowie auch den daran anschließenden Bereich erfaßten. Nach Anzucht dieser Klone wurde die DNA isoliert, deren Konzentration ermittelt, die DNA vermehrt und abschließend indirekt markiert. Somit standen sechs individuell angefertigte Sonden zur Verfügung.

Mittels Fluoreszenz-in-situ-Hybridisierung konnte bei 375 Fällen, worunter sich 124 KZOTs befanden, zwar der Bereich des in der Literatur beschriebenen Amplikon 12q13.1-12q13.3 insbesondere in den Epithelzellkernen des KZOT markiert und ausgewertet werden, eine Amplifikation fand sich jedoch weder in den KZOT-Fällen noch in den Fällen der nicht-neoplastischen odontogenen Zysten, des Basalzellkarzinoms und des Ameloblastoms.

Die Hoffnung, insbesondere auch bei entzündlicher Überlagerung des Zystenepithels eine sichere KZOT-Diagnose mittels Fluoreszenz-in-situ-

Hybridisierung über den Nachweis einer Amplifikation im Bereich von 12q13 erreichen zu können, war somit vergebens.

Möglicherweise könnte statt des Amplikon-Nachweises im Bereich von 12q13 der molekulare Nachweis von Veränderungen im PTCH-Gen die erhoffte Sicherheit bei der Diagnose des KZOT erbringen.

## 6 Literaturverzeichnis

Abbott Laboratories. (2014). *Hybridization Reagents*. Abgerufen am 02. April 2014 von Abbott Molecular:

<http://www.abbottmolecular.com/us/products/general-purpose-reagents/Hybridization-Reagents.html#NP-40>

Abbott Molecular. (2011). *Vysis DDIT3 Break Apart FISH Probe*. Abgerufen am 05. September 2011 von Abbott Molecular Global:

<http://www.abbottmolecular.com/products/oncology/fish/vysis-ddit3-break-apart-fish-probe-kit.html>

Ahlfors, E., Larsson, A., & Sjögren, S. (Jan 1984). The odontogenic keratocyst: a benign cystic tumor? *J Oral Maxillofac Surg.* 42: , S. 10-19.

AppliChem GmbH. (2014). *Product Information SSC buffer (20x) Molecular biology grade*. Abgerufen am 13. März 2014 von AppliChem - BioChemica.Chemica.Synthesis.Service:

[http://www.applichem.com/fileadmin/produktinfo/a1396\\_de.pdf](http://www.applichem.com/fileadmin/produktinfo/a1396_de.pdf)

Baretto, D., Gomez, R., Bale, A., & Boson, W. D. (Januar 2000). PTCH Gene Mutations in Odontogenic Keratocysts. *J Dent Res* 79(6): , S. 1418-1422.

Barnes, L., Eveson, J. W., Reichart, P., & Sidransky, D. (2005). *World Health Organisation Classification of Tumours. Pathology and Genetics of Head and Neck Tumours*. Lyon: IARC Press.

Böcker, W., Denk, H., & Heitz, P. (2004). *Pathologie (3. Auflage)*. München: Urban & Fischer Verlag (Elsevier GmbH).

Bornstein, M. M., Filippi, A., Altermatt, H. J., Lambrecht, J. T., & Buser, D. (2/2005). Die odontogene Keratozyste - odontogene Zyste oder benigner Tumor? *Schweiz Monatsschr Zahnmed.* Vol 115 , S. 111-122.

Brannon, R. B. (1977). The odontogenic keratocyst. A clinicopathologic study of 312 cases. Part II. Histologic features. *Oral Surg Oral Med Oral Pathol* 43: , S. 233-255.

Brosch, F. (1952). *Grundriß der Erkrankungen des Mundes und der Kiefer*. München: Verband Deutscher Dentisten e.V.

Brüne, V., & Plesch, A. (06 2006). *Ideale Partner in der FISH-Diagnostik*.

Abgerufen am 26. September 2013 von [www.zeiss.de/mikroskopie](http://www.zeiss.de/mikroskopie):  
[http://www.zeiss.de/C12567BE00472A5C/EmbedTitelIntern/Article-AxiolmagerLB06-2006Deutsch/\\$File/LaborPraxis06-06S50-51.pdf](http://www.zeiss.de/C12567BE00472A5C/EmbedTitelIntern/Article-AxiolmagerLB06-2006Deutsch/$File/LaborPraxis06-06S50-51.pdf)



Burke, D. T., Carle, G. F., & Olson, M. V. (15. Mai 1987). Cloning of large segments of exogenous DNA into yeast by means of artificial chromosome vectors. *Science Vol. 236* , S. 806-812.

Carl Zeiss AG Lichtmikroskopie. (10. 2003). *FISH Fluoreszenz-In-Situ-Hybridisierung*. Abgerufen am 10. August 2011 von [www.zeiss.de/mikroskopie](http://www.zeiss.de/mikroskopie): [http://www.zeiss.de/C1256CFB00332E16/0/99DCA12791D860DEC1256DF6003D1CA8/\\$file/46-0024\\_d.pdf](http://www.zeiss.de/C1256CFB00332E16/0/99DCA12791D860DEC1256DF6003D1CA8/$file/46-0024_d.pdf) 46-0024\_d.pdf

CHEMIE.DE Information Service GmbH. (2013). *PBS-Puffer*. Abgerufen am 21. März 2014 von [Chemie.de](http://www.chemie.de): <http://www.chemie.de/lexikon/PBS-Puffer.html>

Choi, S., & Kim, J. U. (2001). Construction of a Bacterial Artificial Chromosome Library. In M. Starkey, & R. Elaswarapu (Hrsg.), *Genomic Protocols - Methods in Molecular Biology Vol. 175* (S. 57-68). Humana Press.

Cremer, T., Jauch, A., Ried, T., Schröck, E., Lengauer, C., Cremer, M., et al. (2. Juni 1995). Medizinische Genetik und Tumorzytogenetik: Fluoreszenz-in-situ-Hybridisierung (FISH). *Deutsches Ärzteblatt 92, Heft 22* , S. A-1591-A-1601.

Dammer, U. (2010). Globulomaxilläre Zysten - gibt es sie wirklich? *Medizinische Dissertationsschrift*. Universität Regensburg.

DCS Innovative Diagnostik-Systeme. (2011). *DCS Innovative Diagnostik-Systeme Dr. Christian Sartori GmbH & Co. KG*. Abgerufen am 29. August 2011 von [www.dcs-diagnostics.de](http://www.dcs-diagnostics.de): [www.dcs-diagnostics.de/data/FISH%20Sonden%20Anleitung\\_080314\\_web.pdf](http://www.dcs-diagnostics.de/data/FISH%20Sonden%20Anleitung_080314_web.pdf)

Doenecke, D., Koolman, J., Fuchs, G., & Gerok, W. (2005). *Karlsons Biochemie und Pathobiochemie*. Stuttgart, New York: Georg Thieme Verlag KG.

Gall, J., & Pardue, M. (März 1969). Formation and detection of RNA-DNA hybrid molecules in cytological preparations. *Proc Natl Acad Sci USA Vol 63* , S. 378-383.

Gardner, D. (02.1988). An evaluation of reported cases of median mandibular cysts. *Oral Surg. Oral Med. Oral Pathol. 65:* , S. 208-213.

GE Healthcare UK Limited. (03. 2010). *illustra MicroSpin Columns*. Abgerufen am 03. März 2014 von GE Healthcare Life Sciences: [https://www.gelifesciences.com/gehcls\\_images/GELS/Related%20Content/Files/1314807262343/litdoc28977286AF\\_20110831202959.pdf](https://www.gelifesciences.com/gehcls_images/GELS/Related%20Content/Files/1314807262343/litdoc28977286AF_20110831202959.pdf)

Gerlach, U., Schramm, A., & Gutwald, R. (2010). Zysten, Pseudozysten und Keratozystischer odontogener Tumor. In R. Gutwald, N.-C. Gellrich, & R. Schmelzeisen (Hrsg.), *Einführung in die Zahnärztliche Chirurgie und Implantologie* (S. 303-322). Köln: Deutscher Zahnärzte Verlag.

Ghali, L., Wong, S., Green, J., Tidman, N., & Quinn, A. (Oktober 1999). Gli1 Protein is Expressed in Basal Cell Carcinomas, Outer Root Sheath Keratinocytes and a Subpopulation of Mesenchymal Cells in Normal Human Skin. *Journal Of Investigative Dermatology* , S. 595-599.

Häring, P., Filippi, A., Bornstein, M., Altermatt, H., Buser, D., & Lambrecht, J. (2006). The "globulomaxillary cyst" a specific entity or a myth? *Schweiz Monatsschr Zahnmed.* 116: , S. 380-397.

Heikinheimo, K., Jee, K. J., Morgan, P. R., Nagy, B., Knuutila, S., & Leivo, I. (2007). Genetic Changes in Sporadic Keratocystic Odontogenic Tumors (Odontogenic Keratocysts). *J Dent Res* 86: , S. 544-549.

Heinzle, E. (2013). *Technische Biochemie - Universität des Saarlandes*. Abgerufen am 27. September 2013 von [http://www.uni-saarland.de/fak8/heinzle/de/teaching/Aufbaupraktikum\\_Bioinf/FISH-V5-Bioinformatik-2013.pdf](http://www.uni-saarland.de/fak8/heinzle/de/teaching/Aufbaupraktikum_Bioinf/FISH-V5-Bioinformatik-2013.pdf)

Herz, E. (1995). Maligne Tumoren und Paraneoplasien. In E. G. Jung (Hrsg.), *Dermatologie (Duale Reihe)* (S. 215-253). Stuttgart: Hippokrates-Verlag.

Historische Marketenderei. (12/ 2013). *Shop - Schuhnägel und -eisen*. Abgerufen am 03. Juni 2014 von Historische-Marketenderei.com: <http://www.historische-marketenderi.com/schuhnaegel.html>

Horch, H.-H. (2003). Zysten der Kiefer und der umgebenden Weichteile. In H.-H. Horch, *Praxis der Zahnheilkunde. Band 9: Zahnärztliche Chirurgie (4. Auflage)* (S. 293-344). München, Jena: Urban & Fischer Verlag.

Invitrogen Corporation. (02. 2010). Histochemische Reagenzien von Invitrogen. *CAS-Block* . Paisley, UK: Invitrogen Ltd.

Johns Hopkins University. (2012). *Tissue Microarray Process*. Abgerufen am 28. Oktober 2013 von Johns Hopkins Pathology: [http://apps.pathology.jhu.edu/blogs/pathology/wp-content/uploads/2010/05/Tissue\\_Microarray\\_Process.jpg](http://apps.pathology.jhu.edu/blogs/pathology/wp-content/uploads/2010/05/Tissue_Microarray_Process.jpg)

Jordan, R. (2003). Histology and ultrastructural features of the odontogenic keratocyst. *Oral Maxillofacial Surg Clin N Am* , S. 325-333.

Jundt, G. (März 2008). Odontogene Tumoren und Zysten im Kiefer. *Der Pathologe* 29: , S. 172-174.

Jundt, G., Remagen, W., & Prein, J. (1997). Odontogene und nicht-odontogene Läsionen der Kiefer. In H.-H. Horch, *Praxis der Zahnheilkunde. Band 10/I: Mund-Kiefer-Gesichtschirurgie I (3. Auflage)* (S. 253-299). München, Wien, Baltimore: Urban & Schwarzenberg.

Kallioniemi, A., Kallioniemi, O. P., Sudar, D., Rutovitz, D., Gray, J. W., Waldmann, F., et al. (30. Oktober 1992). Comparative genomic hybridization for molecular cytogenetic analysis of solid tumors. *Science Vol. 258* , S. 818-821.

Kassenärztliche Vereinigung Bayerns. (07. 2013). *Aufbewahrungsvorschriften für ärztliche Aufzeichnungen und Patientenunterlagen*. Abgerufen am 23. Januar 2014 von Kassenärztliche Vereinigung Bayerns:  
<http://www.kvb.de/fileadmin/kvb/dokumente/Praxis/Rechtsquellen/Bestimmungen/KVB-RQ-Merkblatt-Aufbewahrungsfristen.pdf>

Kent, W., C.W., S., Furey, T., Roskin, K., Pringle, T., Zahler, A., et al. (Jun 2002). The Human Genome Browser at UCSC. *Genome Res. 12(6)*: , S. 996-1006.

Kononen, J., Bubendorf, L., Kallioniemi, A., Bärland, M., Schraml, P., Leighton, S., et al. (July 1998). Tissue microarrays for high-throughput molecular profiling of tumor specimens. *Nat. Med. 4*: , S. 844-847.

Kranz, P. (1949). *Klinische Zahnheilkunde und ihre Grenzgebiete*. München: Carl Hanser Verlag.

Kreutzig, T. (2002). *Kurzlehrbuch Biochemie*. München, Jena: Urban & Fischer Verlag.

Kulac. (10. Juni 2013). *Wikipedia: Die freie Enzyklopädie*. Abgerufen am 14. Oktober 2013 von <http://de.wikipedia.org/wiki/blotting>

Kunz Instruments AB. (2014). *HIS-2 KUNZ Instruments*. Abgerufen am 24. Januar 2014 von KUNZ Instruments:  
<http://www.kunzinstruments.se/en/products/sectioning/his-2-16849889>

Lang, G. (2013). *Histotechnik - Praxislehrbuch für die Biomedizinische Analytik*. WienNewYork: Springer.

Lehmann, K. M., & Hellwig, E. (2002). *Zahnärztliche Propädeutik*. München: Urban & Fischer Verlag (Elsevier GmbH).

Li, T.-J. (2011). The Odontogenic Kerytocyct: A Cyst, or a Cystic Neoplasm? *J Dent Res 90*: , S. 133-142.

Lichter, P., Cremer, T., Borden, J., Manuelidis, L., & Ward, D. (15. Juli 1988). Delineation of individual human chromosomes in metaphase and interphase cells by in situs supression hybridisation using recombinant DNA libraries. *Hum Genet 80*: , S. 224-234.

Life Technologies. (05. 2004). *Invitrogen Human Cot-1 DNA*. Abgerufen am 20. März 2014 von Life Technologies Human Cot-1 DNA:

[http://tools.lifetechnologies.com/content/sfs/manuals/15279\\_Human\\_Cot1\\_DNA\\_man.pdf](http://tools.lifetechnologies.com/content/sfs/manuals/15279_Human_Cot1_DNA_man.pdf)

Luke, S., Belogolovkin, V., Varkey, J. A., & Ladoulis, C. T. (1997). Chapter 7. Fluorescence in situ Hybridization. In J. Gu, *Analytical Morphology: Theory, Applications & Protocols* (S. 139-174). Cambridge: Birkhäuser Boston.

Morgenroth, K. (März 2008). Odontogene Kieferzysten. *Der Pathologe Vol. 29*, S. 214-220.

Morgenroth, K., & Philippou, S. (1998). *Oralpathologie - Sonderausg. - 2. Zahnsystem und Kiefer*. Berlin; Heidelberg; New York; Barcelona; Budapest; Hongkong; London; Mailand; Paris; Singapur; Tokio: Springer Verlag.

Mühlhardt, C. (2012). Klonierung von genomischer DNA (genomische Genbank). In M. Jansohn, & S. Rothhämel (Hrsg.), *Genetische Methoden - Eine Sammlung von Arbeitsanleitungen für das molekularbiologische Labor* (S. 213-231). Heidelberg: Spektrum Akademischer Verlag.

Mulisch, M., & Welsch, U. (2010). In situ-Hybridisierung. In M. Mulisch, & U. Welsch (Hrsg.), *Romeis Mikroskopische Technik* (S. 419-448). Heidelberg: Spektrum Akademischer Verlag.

National Center for Biotechnology Information. (28. 10. 2009a). *Home - Gene - NCBI*. Abgerufen am 10. September 2011 von <http://www.ncbi.nlm.nih.gov/gene>

National Center for Biotechnology Information. (28. 10. 2009b). *NCBI Map Viewer*. Abgerufen am 19. September 2013 von <http://www.ncbi.nlm.nih.gov/mapview/maps.cgi>

National Center for Biotechnology Information. (28. 10. 2009c). *NCBI human genome assembly release notes*. Abgerufen am 06. Februar 2014 von [http://www.ncbi.nlm.nih.gov/genome/guide/human/release\\_notes.html](http://www.ncbi.nlm.nih.gov/genome/guide/human/release_notes.html)

Ohki, K., Kumamoto, H., Ichinohasama, R., Sato, T., Takahashi, N., & Ooya, K. (2004). PTC gene mutations and expression of SHH, PTC, SMO, and GLI-1 in odontogenic keratocysts. *Int J. Oral Maxillofac. Surg.*, 33: , S. 584-592.

Packeisen, J., Korsching, E., Herbst, H., Böcker, W., & Bürger, H. (2003). Demystified... Tissue microarray technology. *J Clin Pathol: Mol Pathol* 56: , S. 198-204.

PEQLAB Biotechnologie GmbH. (2014). *Perfect Imaging - Bio-Imagingsysteme von PEQLAB*. Abgerufen am 12. März 2014 von [Imagingsysteme von PEQLAB: http://www.peqlab.de/wcms/de/pdf/PEQLAB\\_Geldokumentation\\_Bio-Imaging\\_D.pdf](http://www.peqlab.de/wcms/de/pdf/PEQLAB_Geldokumentation_Bio-Imaging_D.pdf)

- Pinkel, D., Straume, T., & Gray, J. W. (May 1986). Cytogenetic analysis using quantitative, high-sensitivity, fluorescence hybridization. *Proc. Natl. Acad. Sci. USA Vol. 83*, S. 2934-2938.
- Prein, J., Remagen, W., Spiessl, B., & Uehlinger, E. (1985). Odontogene Tumoren. In *Atlas der Tumoren des Gesichtschädels* (S. 57-68). Berlin Heidelberg: Springer-Verlag.
- QIAGEN. (07. 2011). *REPLI-g Mini/Midi Handbook*. Abgerufen am 26. Februar 2014 von QIAGEN - Sample & Assay Technologies: <http://www.qiagen.com/knowledge-and-support/resource-center/resource-download.aspx?id=843654e0-2ccb-474b-b4b8-8744453ed5cb&lang=en>
- Roche Diagnostics GmbH. (2014). *Detection of DIG-labeled Probes*. Abgerufen am 20. März 2014 von Roche Applied Science: <http://www.roche-applied-science.com/wcsstore/RASCatalogAssetStore/Articles/Images/Detection-of-DIG-labeled-probes-20.jpg>
- Roche Diagnostics GmbH. (2008). *DIG Application Manual for Nonradioactive In Situ Hybridization*. Abgerufen am 28. Februar 2014 von Roche Applied Science: [http://www.roche-applied-science.com/wcsstore/RASCatalogAssetStore/Articles/05353122001\\_08.08.pdf](http://www.roche-applied-science.com/wcsstore/RASCatalogAssetStore/Articles/05353122001_08.08.pdf)
- Roche Diagnostics GmbH. (2004). *DIG DNA Labeling Kit*. Abgerufen am 28. Februar 2014 von Roche DIA customer self-service portal: [http://www.cssportal.roche.com/LFR\\_PublicDocs/ras/11175033910\\_en\\_15.pdf](http://www.cssportal.roche.com/LFR_PublicDocs/ras/11175033910_en_15.pdf)
- Römischer Vicus. (2014). *Römer-Flohmarkt-Ecke - Schuhnägel*. Abgerufen am 03. Juni 2014 von Römischer-Vicus.de: [http://www.roemischer-vicus.de/p\\_flohmarkt\\_schuhnaegel.htm](http://www.roemischer-vicus.de/p_flohmarkt_schuhnaegel.htm)
- Rosenfeldt, G. (2009). *Mikrobiologische Vereinigung Hamburg*. Abgerufen am 23. Januar 2014 von [http://www.mikrohamburg.de/Tips/Paraffinschnitte\\_02.pdf](http://www.mikrohamburg.de/Tips/Paraffinschnitte_02.pdf)
- Schwenzer, N., & Ehrenfeld, M. (Hrsg.). (2009). *Zahn-Mund-Kiefer-Heilkunde: Zahnärztliche Chirurgie* (Bd. 3). Stuttgart: Georg Thieme Verlag.
- Shear, M. (18. June 2001). The aggressive nature of the odontogenic keratocyst: is it a benign cystic neoplasm? Part 3. Immunocytochemistry of cytokeratin and other epithelial cell markers. *Oral Oncology 38*: , S. 407-415.
- Shear, M., & Speight, P. (2007). *Cysts of the Oral and Maxillofacial Regions (Fourth Edition)*. Oxford: Blackwell Munksgaard.
- Shizuya, H., Birren, B., Kim, U. J., Mancino, V., & Slepak, T. (September 1992). Cloning and stable maintenance of 300 Kbp fragments of human DNA in *Escherichia coli* using an F-factor based vector. *Proc. Natl. Acad. Sci. USA Vol. 89*, S. 8794-8797.

Simon, R., Struckmann, K., Schraml, P., Wagner, U., Forster, T., Moch, H., et al. (2002). Amplification pattern of 12q13-q15 genes (MDM2, CDK4, GLI) in urinary bladder cancer. *Oncogene* 21 , S. 2476-2483.

Tautz, D., & Pfeifle, C. (1989). A non-radioactive in situ hybridization method for the localization of specific RNAs in Drosophila embryos reveals translational control of segmentation gene hunchback. *Chromosoma (Berl)* 98: , S. 81-85.

The International Human Genome Mapping Consortium. (15. Februar 2001). A physical map of the human genome. *Nature Vol 409* , S. 934-941.

Thermo Scientific Inc. (2013). *Biotin DecaLabel DNA Labeling Kit*. Abgerufen am 28. Februar 2014 von Thermo Scientific Life Science Research: <http://www.thermoscientificbio.com/molecular-labeling-and-detection/biotin-decalabel-dna-labeling-kit/>

Thunthy, K. (2011). Cysts of the jaw. *Dental Radiographic Diagnosis* . New Orleans, Louisiana: Louisiana State University, School of Dentistry.

Tsuneki, M., Yamazaki, M., Cheng, J., Maruyama, S., Kobayashi, T., & Saku, T. (2010). Combined immunohistochemistry for the differential diagnosis of cystic jaw lesions: its practical use in surgical pathology. *Histopathology* 57 , S. 806-813.

Universitätsmedizin der Johannes Gutenberg-Universität Mainz. (22. 07. 2013). *FISH (Fluoreszenz in situ Hybridisierung)*. Abgerufen am 08. Oktober 2013 von Universitätsmedizin Mainz - Institut für Humangenetik: <http://www.unimedizin-mainz.de/index.php?id=2365>

University Health Network Microarray Centre. (09. 2006). *Tissue Microarray Platform*. Abgerufen am 04. November 2013 von University Health Network Microarray Centre: [http://www.microarray.ca/info/2006Sept\\_TissueArays.pdf](http://www.microarray.ca/info/2006Sept_TissueArays.pdf)

Voet, D., Voet, J., & Pratt, C. (2002). *Lehrbuch der Biochemie*. Weinheim: Wiley-VCH.

Wan, W. H., Fortuna, M. B., & Furmanski, P. (23. Oktober 1987). A rapid and efficient method for testing immunohistochemical reactivity of monoclonal antibodies against multiple tissue samples simultaneously. *J Immunol Methods* , S. 121-129.

Weaver, J., Downs-Kelly, E., Goldblum, J., Turner, S., Kulkarni, S., Tubbs, R., et al. (2008). Fluorescence in situ hybridization for MDM2 gene amplification as a diagnostic tool in lipomatous neoplasms. *Modern Pathology* 21 , S. 943-949.

Weber, T. (2010). *Memorix Zahnmedizin*. Stuttgart: Georg Thieme Verlag KG.

Wolff, A., Hammond, M., Schwartz, J., Hagerty, K., Allred, D., Cote, R., et al. (Januar 2007). American Society of Clinical Oncology/College of American Pathologists Guideline Recommendations for Human Epidermal Growth Factor Receptor 2 Testing in Breast Cancer. *J Clin Oncol* 25: , S. 118-145.

Wülbeck, C., & Helfrich-Förster, C. (2007). RNA In Situ Hybridisation on Drosophila Whole Mounts. In E. Rosato (Hrsg.), *Circadian Rhythms: Methods and Protocols* (Bd. 362 Methods in molecular biology, S. 495-511). New Jersey: Humana Press Inc.

Yale University - School of Medicine. (2013). *Yale Tissue Microarray Facility*. Abgerufen am 28. Oktober 2013 von Yale Tissue Microarray Facility Home: <http://tissuearray.org/yale/tisarray.html>

ZytoVision GmbH. (Februar 2011). *ZytoDot 2C SPEC HER2/CEN 17 Probe Kit*. Abgerufen am 15. Oktober 2013 von Zytomed Systems: <http://www.zytomedsystems.de/media/datenblaetter/C-3022.pdf>

## 7 Erklärungen zum Eigenanteil

Die Konzeption der Studie erfolgte durch Herrn PD Dr. Ulrich Vogel. Er hat die Arbeit im Verlauf betreut und das Manuskript korrigiert.

Die Daten-Recherche habe ich eigenständig erledigt.

Die Bereitstellung der Schnittpräparate wurde durch Frau Adam und ihre Arbeitsgruppe der Immunhistochemie durchgeführt.

Die histopathologischen Untersuchungen wurden (nach Einarbeitung durch meinen Betreuer Herrn PD Dr. Ulrich Vogel) von mir eigenständig durchgeführt.

Sämtliche Versuche und vorbereitende Maßnahmen zur Fluoreszenz-in-situ-Hybridisierung wurden (nach Einarbeitung durch Labormitglieder Frau Barbara Mankel und Herrn Perikles Kosmidis) von mir (mit Unterstützung durch Frau Barbara Mankel und Herrn Perikles Kosmidis) durchgeführt.

Die Auswertung der klinischen Daten und die statistische Auswertung der Ergebnisse erfolgte eigenständig durch mich.

Ich versichere, das Manuskript selbständig verfaßt zu haben und keine weiteren als die von mir angegebenen Quellen verwendet zu haben.

Bayreuth, den



## 8 Danksagung

Hiermit möchte ich mich herzlich bei meinem Betreuer Herrn PD Dr. Ulrich Vogel für seine Anleitung und Unterstützung bedanken. Für zwischenzeitlich anfallende Probleme oder Zwischenergebnisse nahm er sich stets Zeit, diese in konstruktiven Besprechungen zu erörtern. Ohne diese vertrauensvolle Zusammenarbeit wäre meine Arbeit nicht möglich gewesen.

Ein herzlicher Dank gilt zudem Frau Barbara Mankel und stellvertretend Herrn Perikles Kosmidis. Sie waren immer zur Stelle, wenn fachlicher Rat zum Thema Fluoreszenz-in-situ-Hybridisierung oder eine Hilfestellung bei technischer Umsetzung nötig war.

Danke auch an Frau Adam und ihre Arbeitsgruppe der Immunhistochemie für die Unterstützung, v.a. das Schneiden der vielen Tissue Microarrays.

Schlußendlich bedanke ich mich bei meinem Doktorvater Herrn Prof. Dr. Falko Fend für die Möglichkeit des wissenschaftlichen Arbeitens und Durchführung der Dissertation am pathologischen Institut und damit auch für die Bereitstellung der finanziellen Mittel.