

Aus der Universitätsklinik
für Hals-Nasen- und Ohrenheilkunde mit Poliklinik
Tübingen

**Klinische Ergebnisse knöcherner kraniofazialer
Rekonstruktionen mit resorbierbarem Poly-D,L-Laktid
in der Kopf-Hals-Chirurgie**

Inaugural-Dissertation
zur Erlangung des Doktorgrades
der Medizin

der Medizinischen Fakultät
der Eberhard Karls Universität
zu Tübingen

vorgelegt von

Eisele, Amanda Evelyn

2018

Dekan: Professor Dr. I.B. Autenrieth

1. Berichterstatter: Professor Dr. H. Löwenheim

2. Berichterstatter: Professor Dr. M. Morgalla

Tag der Disputation: 23.04.2018

Inhaltsverzeichnis

Abbildungsverzeichnis	6
Tabellenverzeichnis	9
Abkürzungsverzeichnis	10
1. Einleitung	11
1.1 Entwicklung aktueller Osteosynthese- und Knochenersatzmaterialien	11
1.1.1 Osteosynthesematerialien	11
1.1.1.1 Titan	11
1.1.1.2 Bioresorbierbare Osteosynthesematerialien	12
1.1.1.2.1 Metalle	13
1.1.1.2.2 Polymere	13
1.1.2 Knochenersatzmaterialien	16
1.1.2.1 Kalziumphosphatkeramiken	16
1.1.2.2 Bioglas®	17
1.2 Wissenschaftliche Zielsetzung	18
2. Material, Patientengut und Methoden	20
2.1 Material	20
2.2 Patientengut	22
2.3 Methoden	23
3. Ergebnisse	27
3.1. Patientenkollektiv	27
3.1.1 Gesamtes Kollektiv	27
3.1.2 Tumorpatienten	27
3.1.3 Patienten mit einer Mukozele	28
3.1.4 Patienten mit einer Fraktur	28

3.1.5 Vergleich des Alters zum Zeitpunkt der Operation von Nicht-Tumor- und Tumorpatienten	29
3.2 Anwendbarkeit an ausgewählten Patientenbeispielen	29
3.2.1 Rekonstruktion der Stirnhöhlenvorder- und -hinterwand mit ResorbX® und Tabula externa bei einer Mukozele nach einer Frontobasisfraktur	29
3.2.2 Rekonstruktion des Jochbeins mit ResorbX® und Tabula externa	34
3.2.3 Rekonstruktion der Stirnhöhlenhinterwand mit Fascia lata und ResorbX®-Mesh-Platte	38
3.2.4 Deckung einer okulo-ethmoidal-kutanen Fistel als Bestrahlungsfolge mit ResorbX®	40
3.3 Sinunasal-kutane Fisteln als Bestrahlungsfolge und ResorbX®-Implantation am Nasenabhang	41
3.4 Komplikationen	42
3.4.1 Fremdkörperreaktionen	42
3.4.2 Nicht-Resorption und Plattenexpositionen	43
3.5 Stabilität	45
3.6 Ergebnisse der Nachuntersuchung	46
3.6.1 Ergebnisse des Fragebogens	46
3.6.2 Ergebnisse der HNO-fachärztlichen Untersuchung durch den Operateur	47
4. Diskussion	48
4.1 Bewertung des Patientenkollektivs	48
4.2 Bewertung der Anwendbarkeit an Patientenbeispielen	49
4.2.1 Bewertung der Rekonstruktion der Stirnhöhlenvorderwand bei einer Mukozele nach einer Frontobasisfraktur	49
4.2.2 Bewertung der Rekonstruktion des Jochbeins mit ResorbX® und Tabula externa	51
4.2.3 Bewertung der Rekonstruktion der Stirnhöhlenhinterwand	52

4.3 Bewertung der Entwicklung sinunasal-kutaner Fisteln nach Bestrahlung und der Fisteldeckung mit ResorbX® am Patientenbeispiel	53
4.4 Bewertung der Komplikationen	55
4.5 Bewertung der Stabilität	58
4.6 Bewertung der Ergebnisse der Nachuntersuchung	59
5. Zusammenfassung	63
6. Literaturverzeichnis	65
7. Erklärung zum Eigenanteil	71

Abbildungsverzeichnis

Abbildung 1: Strukturformel Polyglykolsäure; n = Anzahl der Monomere.....	14
Abbildung 2: Strukturformel Polylaktid; n = Anzahl der Monomere.	15
Abbildung 3: Abnahme der Zugfestigkeit von ResorbX® (rote Linie) in Wochen. X-Achse: Zeit in Wochen, Y-Achse: Zugfestigkeit in N/mm ²	20
Abbildung 4: Abbau des Polymers im Körper: Durch Hydrolyse werden die Polymerketten zu immer kürzeren Strukturen und schließlich zu Milchsäure und Hydroxyessigsäure gespalten. Stoffwechselforgänge in der Zelle bewirken den weiteren Abbau zu CO ₂ und Wasser, welches beides ausgeschieden wird.....	21
Abbildung 5: Anzahl der ausgewerteten Operationen aufgeteilt nach der Diagnose und dem Geschlecht.....	22
Abbildung 6: Häufigkeiten des gewählten Implantationsorts des Polymers.	23
Abbildung 7: Art der Teilnahme der Tumorpatienten an der Nachuntersuchung.	25
Abbildung 8: Art der Teilnahme der Patienten mit einer Fraktur an der Nachuntersuchung. ...	25
Abbildung 9: Art der Teilnahme der Patienten mit einer Mukozele an der Nachuntersuchung.	26
Abbildung 10: Histologische Tumorentität in relativen Häufigkeiten (mehrfach operierte Patienten wurden nur einfach ausgewertet).....	28
Abbildung 11: Vergleich des Alters bei der Operation bei Tumor- und Nicht-Tumorpatienten. Nicht-Tumorpatienten: Median 35,5 J., 25%-Perzentil 18,25 J., 75%-Perzentil 48,75 J., kleinster Wert 15 J., größter Wert 63 J. Tumorpatienten: Median 61,5 J., 25%-Perzentil 46 J., 75%-Perzentil 68,25 J., kleinster Wert 13 J., größter Wert 78 J.	29
Abbildung 12: 44-jähriger Patient mit rechtsseitig eingesunkener Stirn nach osteoplastischer Versorgung einer Frontobasisfraktur.....	30
Abbildung 13: Fast vollkommene Destruktion der Stirnhöhlenvorderwand bei einem 44-jährigen Patienten mit einer Mukozele des Os frontale.	30
Abbildung 14: Rekonstruktion der Stirnhöhlenhinterwand mit einer ResorbX®-Mesh-Platte. ...	31
Abbildung 15: ResorbX®-Mesh-Platten in Kombination mit Tabula externa.	31
Abbildung 16: Rekonstruktion der SHVW mit Hilfe von zwei ResorbX®-Mesh-Platten und Tabula externa.....	32
Abbildung 17: Aufnahme 17 Tage nach der Rekonstruktion von frontal.	32
Abbildung 18: Aufnahme 17 Tage nach der Rekonstruktion von frontolateral.	33
Abbildung 19: Aufnahmen acht Jahre und zwei Monate nach der Rekonstruktion von frontal.	33
Abbildung 20: Aufnahmen acht Jahre und zwei Monate nach der Rekonstruktion von frontolateral.....	33

Abbildung 21: 68-jährige Patientin mit ossären Metastasen des Jochbeins und der Orbita rechts bei einem adenoidzystischen Karzinom der Glandula parotis einen Tag vor OP.	34
Abbildung 22: Dreidimensionale CT-Rekonstruktion präoperativ. 68-jährige Patientin mit ossären Metastasen des Jochbeins und der Orbita rechts bei einem adenoidzystischen Karzinom der Glandula parotis.	34
Abbildung 23: Resektion von Teilen der Periorbita, der lateralen Orbitawand, des Orbitabodens und des Arcus zygomaticus bei ossären Metastasen bei adenoidzystischem Karzinom der Glandula parotis.	35
Abbildung 24: Deckung des, durch die Entnahme von Knochenmaterial aus der Tabula externa entstandenen, Defekts mit einer ResorbX®-Mesh-Platte.	35
Abbildung 25: Zurechtgeschliffene, miteinander durch ResorbX®-Mesh-Platten verbundene Knochenfragmente aus der Tabula externa als Grundgerüst des neuen Jochbogens.....	36
Abbildung 26: Nach vorne abgewinkelte, eingebrachte Orbita-Bodenplatte zur zusätzlichen Fixierung des Jochbogen-Implantats.	36
Abbildung 27: Nach Einsetzen des Implantats zur Rekonstruktion des Jochbogens aus zwei Fragmenten Tabula externa und ResorbX®-Platten; Fixierung am lateralen Orbitarand und am Processus maxillaris mit halbiertes ResorbX®-Achtloch-Platte.	37
Abbildung 28: Patientin direkt nach der Rekonstruktion.	37
Abbildung 29: Einblick in den Situs nach der Resektion der Stirnhöhlenhinterwand. Freiliegende Dura mater.....	38
Abbildung 30: Direktes Aufliegen des ResorbX®-Implantats auf der Fascia lata und der Dura mater.	39
Abbildung 31: Patient eine Woche nach der Rekonstruktion der Frontobasis.....	39
Abbildung 32: Okulo-ethmoidal-kutane Fistel bei einer 78-jährigen Patientin nach Bestrahlung.	40
Abbildung 33: Patientin zweieinhalb Jahre nach dem Verschluss einer okulo-ethmoidal-kutanen Fistel.	41
Abbildung 34: Lymphohistiozitäres Infiltrat und Riesenzellen in nach etwa einem Jahr entnommenem Gewebe um ResorbX®-Implantat. Hämatoxylin-Eosin Färbung, 100-fache Vergrößerung.	43
Abbildung 35: Resorption des Implantats in entnommenem Gewebe nach einer Fremdkörperreaktion.....	43
Abbildung 36: Schematische Darstellung der ResorbX®-Implantation in der rechten lateralen Kieferhöhlenwand von anterior-posterior. Das Polymer ist primär nicht von Gewebe bedeckt und hat direkten Luftkontakt zum Lumen der Kieferhöhle.	44
Abbildung 37: Schematische Darstellung der ResorbX®-Implantation am rechten Orbitaboden von anterior-posterior. Das Polymer ist primär fast vollständig (bis auf einen Schleimhautdefekt bei einer Fraktur) von Gewebe bedeckt.	44

Abbildung 38: Ergebnisse des Fragebogens: Fremdkörpergefühl mit „ja“ beantwortet 13%, Zufriedenheit mit Stabilität mit „ja“ beantwortet 96%, Zufriedenheit mit Ästhetik mit „ja“ beantwortet 88%, Taubheitsgefühl über Implantationsstelle mit „ja“ beantwortet 54%, Überempfindlichkeit gegenüber Kälte und/oder Wärmeeinwirkung an der Implantationsstelle mit „ja“ beantwortet 0%. 46

Abbildung 39: Ergebnisse der HNO-ärztlichen Nachuntersuchung: Festzustellende Schwellung bei 13%, Schmerzen im Implantationsbereich 26%, Anästhesie im Implantationsbereich 17%, Hypästhesie im Implantationsbereich 65%, Hyperästhesie im Implantationsbereich 0%, Funktionseinschränkung 48%. 47

Abbildung 40: PINTOR et al. 2015. Rekonstruktion des Jochbeins mit einer 0,2mm Titan-Platte und hochdichtem Polyethylen. 51

Abbildung 41: HEIDEMANN und GERLACH 2002. „Ultraschallmessungen der Dicke von 50:50 PDLLA Osteosyntheseplatten am unteren und lateralen Orbitarand. Jeder Balken repräsentiert den Mittelwert \pm Standardabweichung der Dicke der untersuchten Platte in Prozent zur Ausgangsdicke; die Follow-Up Zeit kann der x-Achse entnommen werden. Die 50:50 PDLLA Platten waren im Ultraschall 30 Monate nach Implantation nicht mehr sichtbar.“ 61

Tabellenverzeichnis

Tabelle 1: <i>Methoden der Datenerhebung und erhobene Parameter.</i>	24
Tabelle 2: <i>Kreuztabelle zum Zusammenhang der Resorption von ResorbX® und der Schleimhautbedeckung des Materials, wobei ohne Schleimhautbedeckung ein direkter Kontakt zum freien Lumen der Nasen- oder Nasennebenhöhle bestand.</i>	45

Abkürzungsverzeichnis

BMP	<i>bone morphogenetic protein</i>
bzw.	<i>beziehungsweise</i>
CT	<i>Computertomographie</i>
ED	<i>Erstdiagnose</i>
et al.	<i>et alii</i>
Gy	<i>Gray</i>
HA	<i>Hydroxylapatit</i>
HNO-ärztlich	<i>Hals-Nasen-Ohren-ärztlich</i>
IGF-2	<i>Insulin-like growth factor 2</i>
M.	<i>Monat</i>
Mg	<i>Magnesium</i>
MRT	<i>Magnetresonanztomographie</i>
PDLLA	<i>Poly-D,L-Laktid</i>
PGA	<i>Polyglykolsäure</i>
PH	<i>potentia hydrogenii</i>
PLA	<i>Polylaktidsäure</i>
PNET	<i>Primitiv neuroektodermaler Tumor</i>
SHVW	<i>Stirnhöhlenvorderwand</i>
TCP	<i>Trikalziumphosphat</i>
T _G	<i>Glasübergangstemperatur</i>
TNM	<i>Tumorgröße, Lymphknotenbefall, Metastasen</i>
U. S.	<i>United States</i>

1. Einleitung

1.1 Entwicklung aktueller Osteosynthese- und Knochenersatzmaterialien

1.1.1 Osteosynthesematerialien

1.1.1.1 Titan

Die Fixierung von Frakturen mittels Stahlschrauben beschrieb LANE bereits 1895 (1), wobei sich Schwierigkeiten in der Weiterentwicklung dieser Technik zumeist durch eine mangelnde Haltekraft sowie durch Korrosion ergaben (2)(3)(4). 1970 gab BRETTLE in einem Artikel im „British Journal of Accident Surgery“ einen Überblick über die zu seiner Zeit verwendeten Osteosynthesematerialien (5). Den britischen Goldstandard stellten damals Implantate aus Edelstahl dar. Darüber hinaus berichtete er von auf Kobalt basierenden Legierungen und vom damals noch relativ selten genutzten Titan. Gute Studienergebnisse im Hinblick auf die Verträglichkeit und die verminderte Korrosion führten zu dessen vermehrter Verwendung (5)(6) und bis heute kommt Titan regelhaft als Osteosynthesematerial zum Einsatz. Jedoch birgt dieses weitestgehend als biologisch inert geltende Material auch Nachteile und Risiken (7). Ein Diskussionspunkt ist das Entstehen von Neoplasien an der Implantationsstelle. Diesbezüglich existieren klinische Fallberichte und YI et al. zeigten erst kürzlich einen signifikanten Anstieg des systemischen Metallionenspiegels bei Patienten mit eingesetzter Titan-Hüfttotalendoprothese (8)(9)(10). Tierstudien ergaben hingegen keine eindeutigen Hinweise auf eine Karzinogenität (11)(12). In der Computertomographie (CT) und der Magnetresonanztomographie (MRT) weist das Metall aufgrund seiner radioluzenten und ferromagnetischen Eigenschaften nur wenige Artefakte auf, allerdings können aufgrund der, durch das Titanimplantat verursachten, Radiofrequenzabschirmung dennoch Störungen in der MRT-Bildgebung auftreten (13)(14). Zudem wird in der Literatur eine mögliche Kontaktallergie mit Titan diskutiert (15)(16)(17). THOMAS et al. zeigten 2006 eine in-vitro-Hyperreaktivität der

T-Lymphozyten eines Patienten mit einem Ekzem und Wundheilungsstörungen im Implantationsbereich einer Titan-Miniplatte, die dieser aufgrund einer Metakarpalfraktur erhalten hatte. Nach dem Entfernen der Platte besserte sich die Symptomatik des Patienten rasch und mit der Zeit nahm auch die übersteigerte Antwort der T-Lymphozyten auf Titan ab (18). Im selben Jahr führten MÜLLER und VALENTINE-THON eine Studie an 56 Patienten durch, die nach dem Erhalt eines Titanimplantats Muskelschmerzen, Dermatitis oder akneähnliche Hauterscheinungen entwickelten. 37,5% der Patienten wiesen eine übersteigerte Antwort der T-Lymphozyten auf Titandioxid auf. Nach der Implantatentfernung zeigten alle Patienten eine merkliche Symptombesserung. Bei 15 Patienten, deren T-Lymphozyten auch nach Herausnahme des Implantats getestet worden waren, normalisierte sich die Hyperreaktivität auf Titandioxid wieder (19). Oben angeführte Argumente sprechen für eine sekundäre Entfernung von Titanimplantaten, welche auch in der aktuellen S1-Leitlinie zur Implantatentfernung der Deutschen Gesellschaft für Unfallchirurgie am wachsenden Skelett empfohlen wird (20). Allerdings fanden YUN et al. in einer 2015 veröffentlichten Langzeitstudie, keine Beeinträchtigung durch Titanimplantate bei der Entwicklung der kindlichen Mandibula (21). Zusammenfassend betrachtet, bestehen nichtsdestotrotz zahlreiche Indikationen für die sekundäre Entnahme von implantiertem Titan. Ein Zweiteingriff setzt den Patienten jedoch erneut den operativen Risiken aus und stellt zudem einen finanziellen Mehraufwand für das Gesundheitssystem dar.

1.1.1.2 Bioresorbierbare Osteosynthesematerialien

Bereits früh entstand deshalb der Wunsch nach bioresorbierbaren Osteosynthesematerialien. Als Anforderungen an ein solches Material müssen unter anderem folgende Bedingungen gelten:

- eine ausreichende Stabilität für eine vollständige Heilung des Defekts
- osteokonduktive und osteoinduktive Eigenschaften
- die vollständige Resorption

- eine gute Bioverträglichkeit
- die klinische Durchführbarkeit des Applikationsverfahrens (22)(23)

Als Osteokonduktion wird dabei die „Eigenschaft eines Materials eine Leitstruktur (Matrix) für die Neubildung von Knochen zu liefern“ (24) verstanden, als Osteoinduktion „die Fähigkeit einer Substanz die Knochenneubildung (Osteogenese) anzuregen“ (25). Die heutzutage am besten untersuchten sowie am meistverwendeten synthetischen Osteosynthesematerialien sind bioresorbierbare Metalle und Polymere.

1.1.1.2.1 Metalle

Im Körper abbaubare Metalle basieren auf Magnesium (Mg) und seinen Legierungen. Nachdem dieses Element 1808 von SIR HUMPHRY DAVY (26) entdeckt worden war, begannen bereits im späten 19. Jahrhundert Versuche, es als resorbierbares Implantat zu nutzen (27)(28). Mg zeichnet sich durch seine gute biologische Verträglichkeit (es kommt natürlicherweise im Knochen vor), seine vorteilhaften mechanischen Eigenschaften (eine Anwendung in lasttragenden Körperregionen ist möglich) und durch einen ähnlichen Elastizitätsmodul und Dichtegrad wie den von Knochen aus (29)(30). Mg-Legierungen bestehen vorwiegend aus Verbindungen mit Kalzium, Zink, Mangan und Rhenium. Frühere Legierungen mit Aluminium werden heute unter anderem aufgrund der Assoziation mit Morbus Alzheimer vermieden (31). Im Körper wird Mg durch eine Reaktion mit Wasser zu Magnesiumhydroxid und Wasserstoff abgebaut. Trotz seiner vielen Vorteile besteht jedoch ein Problem bei der Verwendung als Osteosynthesematerial in der schlechten Steuerbarkeit seiner Degradation (30).

1.1.1.2.2 Polymere

Polymere sind Makromoleküle, die aus kovalent miteinander verknüpften Monomeren bestehen, wobei zwischen einer Abfolge desselben Polymers (=Homopolymer) und einer unterschiedlicher Polymere (=Copolymer) differenziert wird (30). Polymere können kristallin, das heißt in einem „sich wiederholenden, dreidimensionalen Muster, dem Kristallgitter, angeordnet“ oder amorph sein, wobei „die Teilchen keine durchgehend regelmäßige Anordnung“

besitzen (32). Die Tatsache, dass in demselben Polymer sowohl kristalline, als auch amorphe Areale vorkommen können, hat Auswirkungen auf dessen Stabilität und Resorption. Beim Überschreiten der Glasübergangstemperatur T_G werden Polymere biegsam, was sich durch die Möglichkeit der Anpassung des Implantats an die anatomischen Anforderungen bei der klinischen Anwendung als hilfreich erweist (30). Unter den wenigen, von der U.S. Food and Drug Administration für die klinische Anwendung zugelassenen Materialien, befinden sich Polyglykolsäure (PGA) und Polylaktidsäure (PLA). Sie sind gleichzeitig die am häufigsten verwendeten synthetischen Polymere (33).

PGA ist semikristallin und hat eine T_G von 35-40°C (34).

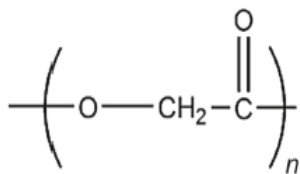


Abbildung 1: Strukturformel Polyglykolsäure; n = Anzahl der Monomere (30)

Bereits 1962 fand PGA als erstes resorbierbares Nahtmaterial klinische Anwendung. Aufgrund seiner Hydrophilie wird es in vivo schnell abgebaut. So konnte bereits zwei Wochen nach der Implantation ein fünfzigprozentiger Verlust der mechanischen Stabilität nachgewiesen werden, sodass heute meist ein Copolymer aus PGA und PLA verwendet wird. Durch Hydrolyse wird PGA in Hydroxyessigsäure gespalten, welche anschließend über die Niere ausgeschieden oder in der Leber zu CO_2 und Wasser verstoffwechselt wird. Das Copolymer aus PGA und PLA ist gut biokompatibel und wird von verschiedenen Herstellern (z.B. LactoSorb®, Walter Lorenz, Jacksonville, Florida, USA) als resorbierbares Osteosynthesematerial angeboten (30)(35)(36). Zudem wird mit seiner Hilfe Drug Targeting betrieben, wodurch eine Freisetzung eines an das Polymer gekoppelten Medikaments an einem gewünschten Zielorgan erreicht werden kann (37). Nicht nur in Verbindung mit PGA ist PLA ein weit verbreitetes abbaubares Implantationsmaterial, es wird auch als Homopolymer eingesetzt. PLA wurde zum ersten Mal 1780 von CARL WILHELM SCHEELE beschrieben, dem

schwedischen Chemiker, der unter anderem auch die Elemente Stickstoff und Sauerstoff entdeckte (38).

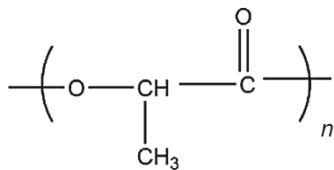


Abbildung 2: Strukturformel Polylaktid; n = Anzahl der Monomere (30)

Durch die zusätzliche Methylgruppe ist PLA hydrophober als PGA und wird deshalb im menschlichen Körper deutlich langsamer abgebaut (Monate bis Jahre) (33). PLA hat eine Glasübergangstemperatur T_G von 54 bis 72°C (39). Aufgrund des chiralen Kohlenstoffatoms existieren zwei optisch aktive Formen: L-PLA und D-PLA. Eine Kombination der beiden Stereoisomere (Poly-D,L-Laktid, PDLLA) zu jeweils unterschiedlichen Anteilen ermöglicht die Steuerung der Degradationsrate des Implantats. Resorbierbares Osteosynthesematerial aus reinem L-PLA wurde beispielsweise von der japanischen Firma Takiron (FixSorbMX®, Takiron, Osaka, Japan) angeboten. Bereits 1993 gab es eine Veröffentlichung, in der die Verwendung von FixSorbMX® zur Gesichtsknochenrekonstruktion beschrieben wurde. Es kam zu Fremdkörperreaktionen, wobei sich die Abbauraten auf bis zu dreieinhalb Jahre belief (40)(41). Auch aus oben genannten Gründen wurde daraufhin PDLLA Vorzug gegenüber reinem L-PLA gegeben. Diverse Hersteller bieten das Copolymer in unterschiedlichen Mischverhältnissen an. 2001 kamen ResorbX® (KLS Martin, Tuttlingen, Deutschland; L-PLA/D-PLA 50:50) und BiosorbFX® (Bionx Implants Inc., Tampere, Finnland; L-PLA/D-PLA 70:30) auf den Markt. 2003 folgte PolyMax® (Synthes, Oberdorf, Schweiz) mit einem L-PLA/D-PLA Anteil von 70:30. Zudem existieren Kombinationen von PDLLA mit anderen chemischen Verbindungen wie beispielsweise Trimethylencarbonat (Inion CPS®, seit 2007, Inion Inc., Weston, Florida, USA) (40).

1.1.2 Knochenersatzmaterialien

Zusätzlich zu den bereits oben angeführten Anforderungen an bioresorbierbare Osteosynthesematerialien (siehe S. 12/13), scheint bei Knochenersatzmaterialien die Porosität eine Rolle für deren osteoinduktive Eigenschaften zu spielen. Wie KUBOKI et al. 1996 zeigten, ist die Beschaffenheit des Materials für die, durch BMP angeregte (42), Osteogenese von entscheidender Bedeutung. Die Autoren konnten nach der Implantation von soliden Hydroxylapatitkeramiken in Ratten keinerlei Osteogenese nachweisen. Im Gegensatz dazu gelang dies bei der Verwendung desselben porösen Materials, wofür sie vor allem die durch die Poren erreichte, bessere Vaskularisation verantwortlich machten (43). Laut einer 2013 durchgeführten Studie scheint auch die unterschiedliche Porengrößen von Bedeutung zu sein (44).

1.1.2.1 Kalziumphosphatkeramiken

Bioresorbierbare Kalziumphosphatkeramiken als Knochenersatz sind bereits seit den 1970er Jahren Gegenstand der Forschung (45). Studien belegen eine sehr gute Osseointegration und eine noch bessere Verträglichkeit von Zirkonium-Dioxid (einem Keramikmaterial) als Titan (46)(47). Man differenziert zwischen den Kalziumphosphatkeramiken Kalzium-Hydroxylapatit (HA; $[\text{Ca}_5(\text{PO}_4)_3(\text{OH})]$) und Trikalziumphosphat (TCP), wobei ersteres am häufigsten verwendet wird (48). Kalzium-HA ist die hochkristalline Form von Kalziumphosphat und unterscheidet sich gegenüber natürlichem HA lediglich in seiner Struktur, wodurch es ein chemisches Analogon zur natürlichen Knochensubstanz darstellt (30)(49) und daher über vorteilhafte osseointegrative und Osteogenese anregende Eigenschaften verfügt (50). Dies begründet seine Verwendung als Beschichtungsmaterial von Titanimplantaten (51). 2006 beschrieben RUMPEL et al. die Degradation von synthetisch hergestelltem HA in Minischweinen durch Osteoklasten, was den zur natürlichen Knochensubstanz identischen Abbau des Materials aufzeigte (52). Es liegen Studien vor, die einen äußerst langsamen Abbau von HA in vivo schildern (53)(48), der unter anderem von der mechanischen Belastung am Implantationsort abzuhängen scheint (54).

Von dem weiteren, häufig als Knochenersatzmaterial verwendeten, Kalziumphosphatkeramik Trikalziumphosphat $[\text{Ca}_5(\text{PO}_4)_3\text{OH}]$ existieren zwei relevante polymorphe Formen: α -TCP und β -TCP. β -TCP ist bei Raumtemperatur stabil und formiert sich ab einer Temperatur von 1125°C zu α -TCP, dessen Zustand bei Abkühlung des Materials metastabil erhalten bleibt (55)(56). Im Gegensatz zu β -TCP konnte bei α -TCP keine Osteoinduktion gezeigt werden. YUAN et al. vermuteten 2001 einen Zusammenhang mit dem schnellen Abbau von α -TCP, der zu einem hoch konzentrierten kalzium- und phosphatreichen Milieu führt, welches ein Überleben von Makrophagen und Riesenzellen unmöglich macht (57). Durch Zusammensetzungen unterschiedlicher Anteile an α - und β -TCP kann die Degradation des Materials beeinflusst werden, wie XIE et al. erst kürzlich zeigten. Diese Steuerungsmöglichkeit und die zusätzlich gute Biokompatibilität und -aktivität machen biphasische α -/ β -TCP-Keramiken zu vielversprechenden Materialien für die Rekonstruktion von Knochen (58).

1.1.2.2 Bioglas®

Bioglas® wurde 1969 von LARRY L. HENCH entwickelt. Es besteht aus jeweils unterschiedlichen Anteilen von Siliciumdioxid (SiO_2), Natriumoxid (Na_2O), Kalziumoxid (CaO) und Phosphorpentoxid (P_2O_5) (59). Am besten untersucht ist Bioglas® 45S5 (45% SiO_2 ; 5:1 Verhältnis von CaO zu P_2O_5). Bei diesem konnten HENCH und PASCHALL bereits 1973 eine chemische Bindung mit Knochen und auch Weichgewebe in vivo und in vitro nachweisen (60). Eine weitere Studie aus dem Jahr 2000 belegte eine erhöhte Osteoblastenproliferation in der Umgebung des Materials in vitro. Diese wurde auf eine Freisetzung von Osteogenese anregenden chemischen Faktoren wie IGF-2 durch die Dissoziation von Ionen aus Bioglas® zurückgeführt. Zudem verfügt es über eine gute biologische Verträglichkeit (61).

1.2 Wissenschaftliche Zielsetzung

Das Ziel dieser Studie war eine Analyse der Anwendbarkeit und Verträglichkeit des resorbierbaren Osteosynthesematerials ResorbX® (KLS Martin, Tuttlingen, Deutschland) an Patienten der Hals-Nasen-Ohrenklinik zu Tübingen. Einige Anwendungsmöglichkeiten, wie die Rekonstruktion der Stirnhöhle oder des Jochbeins, werden anhand von ausgewählten Patientenfallbeschreibungen dargestellt. Insbesondere der Verschluss von sinunasal-kutanen Fisteln, die zwischen dem Lumen der Nasennebenhöhlen und der Haut auftreten, wurde genauer untersucht. Der Zusammenhang zwischen der Entwicklung dieser Fisteln und einer vorausgehenden Bestrahlung wird aufgezeigt und eine eventuelle Verhinderung der Fistelbildung durch eine prophylaktische Implantation von ResorbX® am Ort der Bestrahlung diskutiert. Die Parameter zur Analyse der Verträglichkeit des Osteosynthesematerials wurden bei einer standardmäßigen Nachuntersuchung nach der Implantation von Fremdmaterialien in Form eines Case Report Form (CRF) erfasst. Sie stellten unter anderem Fremdkörperreaktionen, notwendige Zweiteingriffen bei Nicht-Resorption, Taubheitsgefühle, Fremdkörpergefühle, gesteigertes Kälte- oder Wärmeempfinden, Schmerzen und Schwellung an der Implantationsstelle dar. Zudem wurde die Resorptionsrate des Polymers in Abhängigkeit vom Implantationsort, insbesondere bei nicht vollständiger Schleimhautbedeckung, in der Studie analysiert. Bisher beschrieben die meisten Autoren Implantationen von ResorbX® bei Patienten mit Frakturen. In der vorliegenden Analyse wurden größtenteils Rekonstruktionen an Tumorpatienten vorgenommen, was einen neuen Ansatz zur Anwendung des Polymers aufzeigt. Die Verwendung des Materials zum sinunasal-kutanen Fistelverschluss oder auch zur Vorbeugung der Entstehung dieser Fisteln ist bisher nicht beschrieben, sodass ein vollkommen neues Einsatzgebiet von ResorbX® vorgestellt wird. In der Literatur finden sich Hinweise auf einen Zusammenhang zwischen Titanimplantaten und thermischer Hypersensitivität (62)(63)(64). Diese Beziehung wurde im Hinblick auf resorbierbare Polymere bislang nicht untersucht. In unserer Studie wurde jedoch auch dieser Parameter bei der standardmäßigen klinischen Nachuntersuchung berücksichtigt. Die Arbeit liefert eine ausführliche Zusammenfassung der

Anwendbarkeit und Verträglichkeit des Polymers anhand von 48 operativen Eingriffen mit standardisierter Nachuntersuchung und zeigt diesbezüglich diverse neue Aspekte auf.

2. Material, Patientengut und Methoden

2.1 Material

Bei dem verwendeten, resorbierbaren Osteosynthesematerial handelt es sich um ResorbX® (KLS Martin Group, Tuttlingen, Deutschland; seit 2001). ResorbX® ist ein zu 100% amorphes Material aus PDLLA in einem Verhältnis von 50:50, dessen hohe Biokompatibilität in Studien nachgewiesen wurde (65)(66)(67). Laut Angaben des Herstellers behält das Polymer seine hohe mechanische Stabilität (68)(69)(70) für acht bis zehn Wochen und bietet damit ausreichend Zeit für die Knochenregeneration.

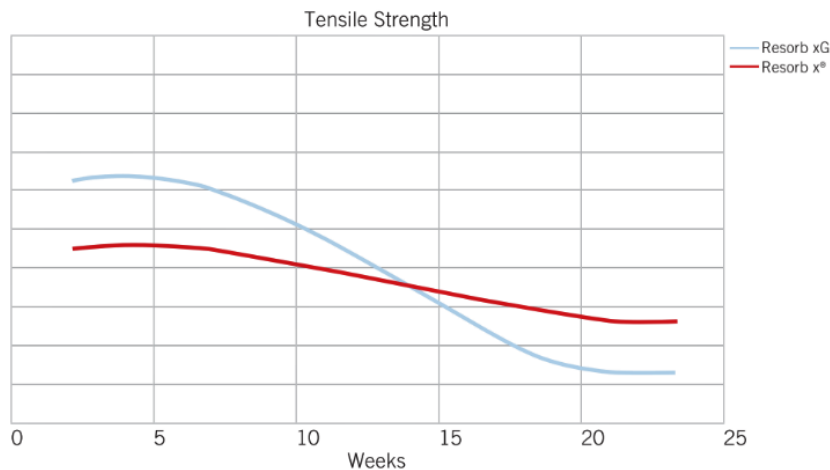


Abbildung 3: Abnahme der Zugfestigkeit von ResorbX® (rote Linie) in Wochen. X-Achse: Zeit in Wochen, Y-Achse: Zugfestigkeit in N/mm². (Grafik übernommen von (71))

Im Körper wird PLLA hydrolytisch abgebaut (72).

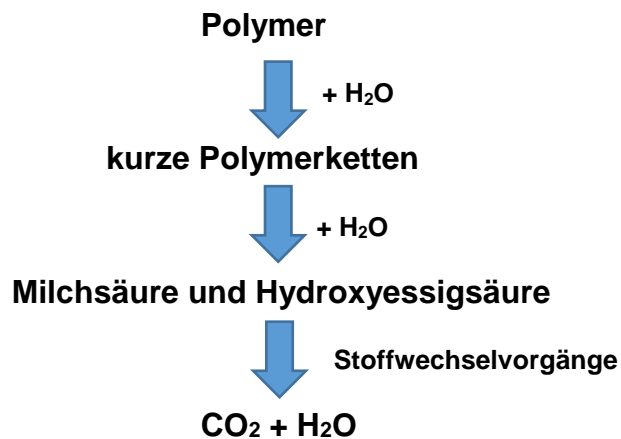


Abbildung 4: Abbau des Polymeren im Körper: Durch Hydrolyse werden die Polymerketten zu immer kürzeren Strukturen und schließlich zu Milchsäure und Hydroxyessigsäure gespalten. Stoffwechselforgänge in der Zelle bewirken den weiteren Abbau zu CO₂ und Wasser, welches beides ausgeschieden wird (71).

Die Zeit bis zur vollständigen Resorption des Polymeren beträgt 12 bis 30 Monate (72). Mit Hilfe des Xcelsior®-Wasserbades (KLS Martin) wird das Implantat, je nach Dicke der Platte, für zehn bis zwanzig Sekunden auf 54° Celsius erwärmt, wodurch es formbar wird und so an die anatomischen Gegebenheiten des Patienten angepasst werden kann. Nach etwa fünfzehn bis zwanzig Sekunden erhält das Polymer seine Stabilität und Zugfestigkeit wieder zurück. Falls ein erneutes Verformen im Situs notwendig ist, kann dies durch Auflage von heißen Kompressen erreicht werden. Zur Befestigung des Implantats wird das SonicWeld Rx®-System (KLS Martin) verwendet. Es wandelt elektrische Energie in Ultraschallenergie um, welche den Pin in mechanische Schwingungen versetzt und so „durch Reibung eine Phasenänderung im resorbierbaren Material an der Grenzfläche zwischen [...] Knochengewebe und [...] Sonic Pins“ (71) bewirkt. Dadurch verflüssigt sich der Pin und gleitet in das vorgebohrte Loch. Histologische Untersuchungen der Technischen Universität Dresden ergaben keinerlei durch das Ultraschallverfahren verursachte thermischen Schäden oder Gewebnekrosen (67)(73). Der Hersteller erachtet ResorbX® „für alle Osteosynthesen in mechanisch wenig belasteten, kranio-maxillofazialen Bereichen“ für geeignet. Kontraindikationen sind unter anderem aktive oder latente Infektionen, eine Anwendung in ischämischen Arealen und Stoffwechselstörungen (wie beispielsweise dem Diabetes mellitus) (71).

2.2 Patientengut

Zwischen August 2007 und November 2015 erhielten in der HNO-Klinik zu Tübingen 44 Patienten eine Osteosynthese mit ResorbX®. Vier der Patienten unterzogen sich in diesem Zeitraum jeweils zwei Operationen, welche in der Studie einzeln ausgewertet wurden, sodass sich insgesamt eine Anzahl von 48 operativen Eingriffen ergibt. 38 der durchgeführten Operationen erfolgten an 34 Tumorpatienten. Die restlichen 10 Eingriffe wurden zu gleichen Anteilen an Patienten mit einer Mukozele des Sinus frontalis und an Patienten mit Frakturen (zwei Stirnhöhlevorderwandimpressionsfrakturen, eine komplexe Mittelgesichtsfraktur, eine Orbitaboden-, Septum- und Nasenbeinfraktur, eine Orbitaboden- und Kieferhöhlenvorderwandfraktur) vorgenommen.

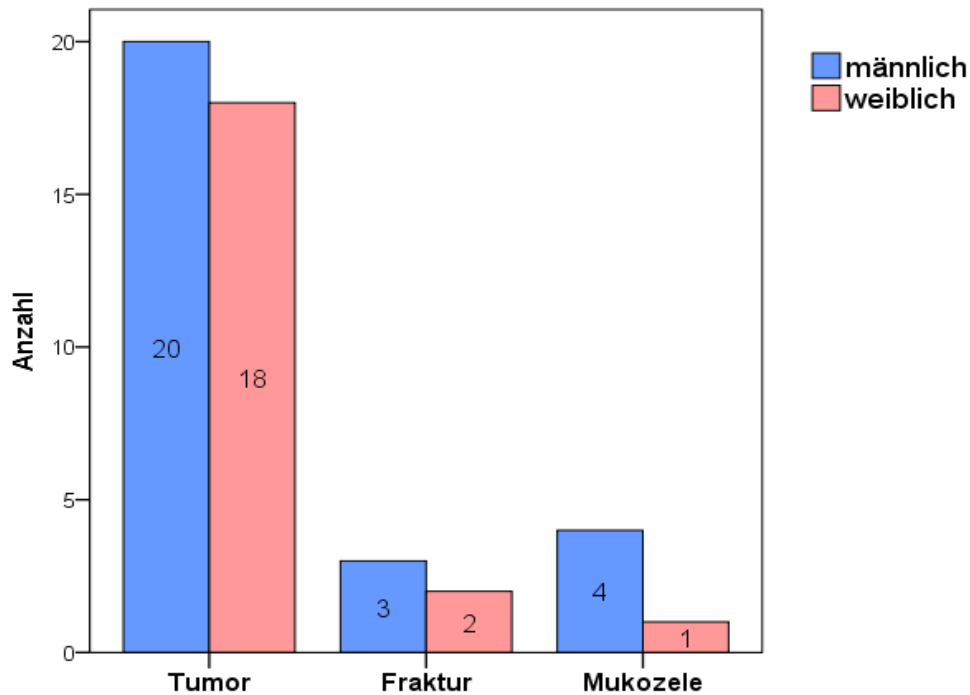


Abbildung 5: Anzahl der ausgewerteten Operationen aufgeteilt nach der Diagnose und dem Geschlecht.

2.3 Methoden

Die Patientendaten wurden retrospektiv aus den digitalen Patientenakten, Operationsberichten und Arztbriefen der HNO-Klinik Tübingen erhoben. Während der 48 Operationen wurde ResorbX® an elf verschiedenen Lokalisationen zur Knochenrekonstruktion eingesetzt (siehe Abbildung 5).

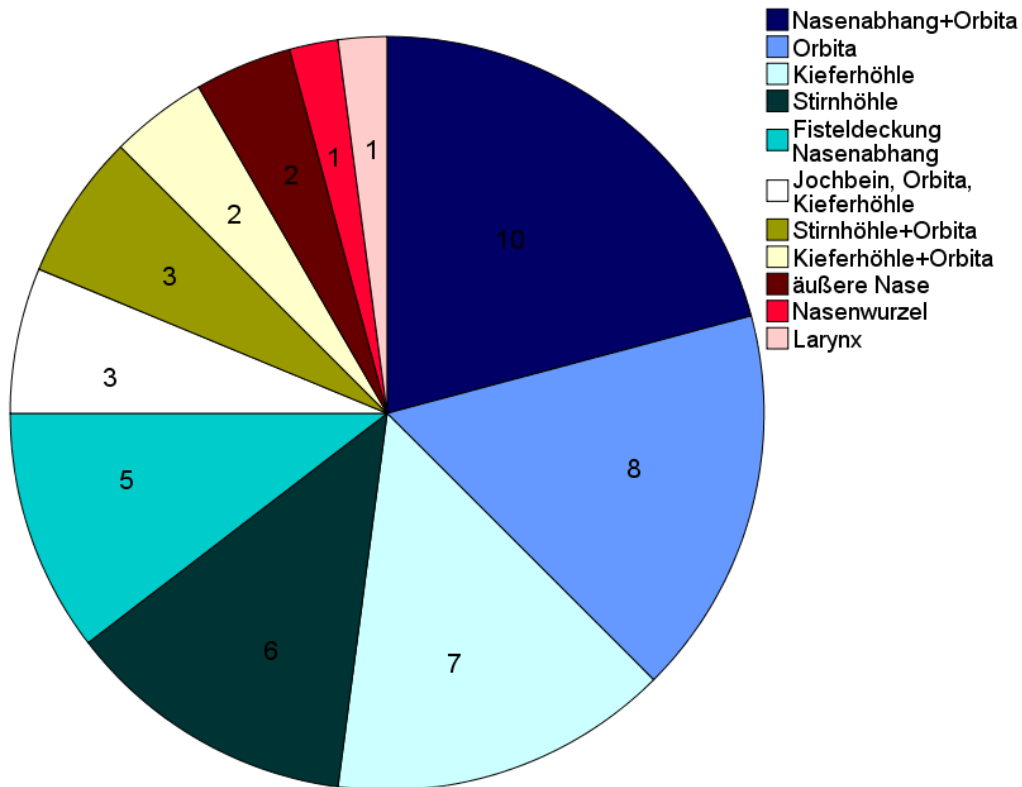


Abbildung 6: Häufigkeiten des gewählten Implantationsorts des Polymers.

Die Parameter zur Verträglichkeit von ResorbX® wurden im Rahmen der regelrechten postoperativen Kontrollen sowie von klinischen Nachuntersuchungen, die standardmäßig nach implantiertem Fremdmaterial durchgeführt werden, ermittelt. Diese klinischen Nachuntersuchungen fanden im Zeitraum von Dezember 2015 bis Februar 2016 in der Poliklinik der HNO-Klinik in Tübingen statt. Die Patienten wurden anhand eines Case Report Form zu ihrem Implantat befragt und anschließend HNO-ärztlich untersucht. Der Aspekt der Zufriedenheit mit der durch die Rekonstruktion erreichten Ästhetik wurde bei drei Tumorpatienten, die durch nachfolgende Rezidive erneute Operationen erhalten hatten, nicht ausgewertet.

Tabelle 1: Methoden der Datenerhebung und erhobene Parameter.

Retrospektive Datenerhebung	Case Report Form	Klinische Nachuntersuchung
Diagnose	Fremdkörpergefühl ja/nein	Schwellung ja/nein
Operationsart	Taubheitsgefühl ja/nein	Anästhesie/Hypästhesie/ Sensibilität intakt
Implantationsstelle	Wärme- /Kälteempfindlichkeit ja/nein	Hyperästhesie ja/nein
Bestrahlung ja/nein	Zufriedenheit mit Stabilität ja/nein	Schmerzen ja/nein
Notwendigkeit eines Zweiteingriffs zur Implantatentfernung ja/nein	Zufriedenheit mit Ästhetik ja/nein	Funktionseinschränkung ja/nein
Resorption ja/nein		Fotodokumentation
Unverträglichkeitsreaktion ja/nein		

Von den 44 Patienten, die in die Datenanalyse miteinbezogen wurden, nahmen insgesamt 23 an der Nachuntersuchung teil. Zusätzliche vier Patienten beantworteten das Case Report Form telefonisch. Bis zum letzten Nachuntersuchungstermin im Februar 2016 waren 12 Patienten zwischenzeitlich verstorben (ausschließlich Tumorpatienten; keiner der Todesfälle stand in Zusammenhang mit dem Implantat). Dies wurde durch Kontaktierung von Angehörigen und Hausärzten ermittelt. Auch Patienten, deren Implantat

sekundär entfernt werden musste, wurden in die Ergebnisse der Nachuntersuchung miteingeschlossen.

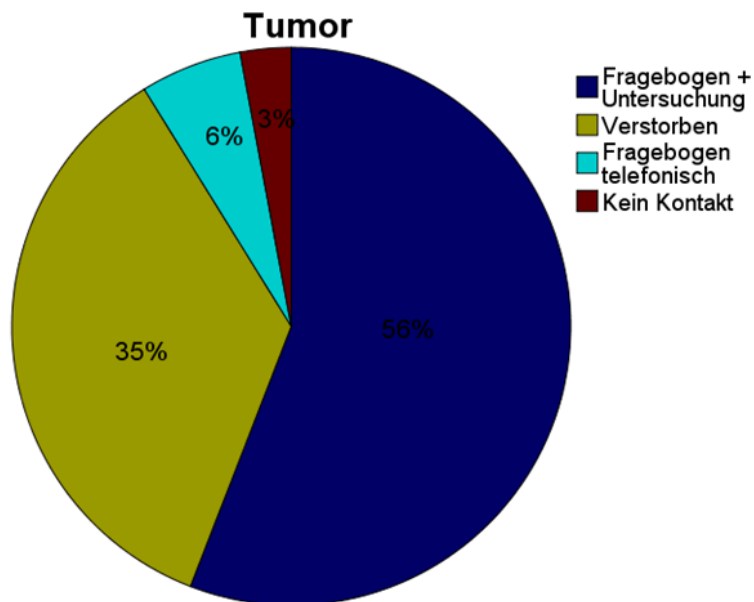


Abbildung 7: Art der Teilnahme der Tumorpatienten an der Nachuntersuchung.

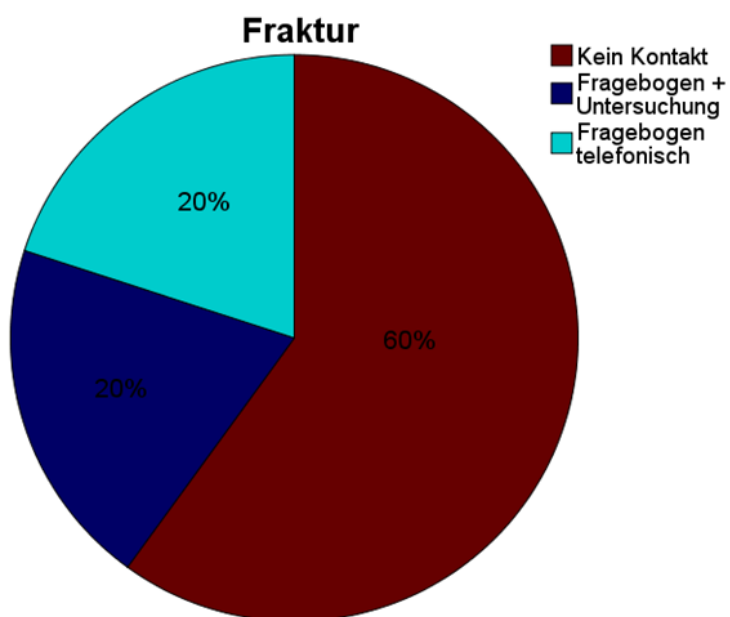


Abbildung 8: Art der Teilnahme der Patienten mit einer Fraktur an der Nachuntersuchung.

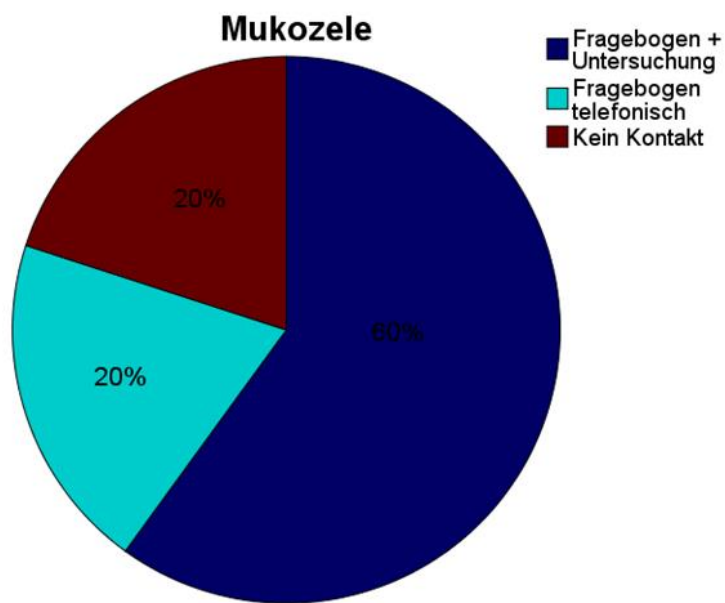


Abbildung 9: Art der Teilnahme der Patienten mit einer Mukozele an der Nachuntersuchung.

Die statistische Analyse sowie die Erstellung der Diagramme wurden mit SPSS Statistics 22.0® für Windows (IBM®) durchgeführt. Die Bearbeitung der Fotos erfolgte mit Paint.Ink® 2013 für Windows.

3. Ergebnisse

3.1. Patientenkollektiv

3.1.1 Gesamtes Kollektiv

Im Folgenden wurden, wenn nicht explizit Gegenteiliges erwähnt, mehrfach operierte Patienten einfach ausgewertet. Im gesamten Patientenkollektiv von August 2007 bis November 2015 betrug das mediane Alter bei der Operation 55 Jahre (13 Jahre bis 78 Jahre). Die mediane Zeit von der Implantation von ResorbX® bis zur letzten Nachuntersuchung betrug 47 Monate (min. 1 M., max. 101 M.).

3.1.2 Tumorpatienten

Die Patienten mit einer Tumorerkrankung hatten bei der Operation ein medianes Alter von 61,5 Jahren (min. 13 J., max. 78 J.). Das Alter bei der Erstdiagnose betrug im Median 55 Jahre. Diese Gruppe wurde nach einer medianen Zeit von 39 Monaten (min. 1 M., max. 101 M.) nachuntersucht bzw. telefonisch befragt. Bei den durchgeführten Operationen wurde ResorbX® 18 Mal in Kombination mit autologem Knochenmaterial (davon acht Mal aus der Tabula externa) und dreimal mit autologem Knorpel verwendet. In 17 Fällen erfolgte die Rekonstruktion unter alleiniger Verwendung des Polymers, darunter befanden sich fünf Fisteldeckungen.

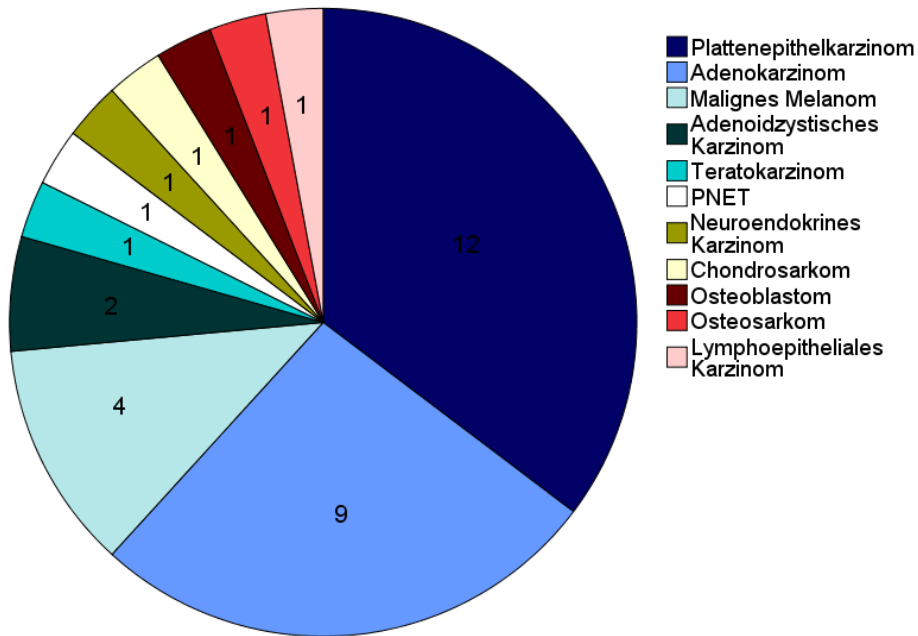


Abbildung 10: Histologische Tumorentität in relativen Häufigkeiten (mehrfach operierte Patienten wurden nur einfach ausgewertet).

3.1.3 Patienten mit einer Mukozele

Die fünf in die Studie miteinbezogenen Patienten mit der Diagnose einer Mukozele hatten ein medianes Alter von 38 Jahren (min. 15 J., max. 63 J.). Bei allen Betroffenen befand sich die Mukozele im Sinus frontalis. Die Nachuntersuchung bzw. telefonische Befragung fand bei dieser Kohorte im Median 82,5 Monate (min. 19 M., max. 98 M.) nach der Operation statt. Die Knochenrekonstruktion erfolgte bei allen Patienten mit ResorbX® und einem autologen Knochentransplantat.

3.1.4 Patienten mit einer Fraktur

Die fünf Patienten mit einer Fraktur waren im Median 20 Jahre alt (min. 16 J., max. 63 J.). Es handelte sich um zwei Orbitabodenfrakturen (eine davon mit zusätzlicher Kieferhöhlenvorder- und seitenwandfraktur), zwei Stirnhöhlenimppressionsfrakturen und eine komplexe Mittelgesichtsfraktur. Nachuntersucht bzw. telefonisch befragt wurde diese Gruppe nach einer medianen Zeit von 81 Monaten (min. 62 M., max. 99 M.). Bei allen Patienten kam zusätzlich zu ResorbX® ein autologes Knochentransplantat zum Einsatz.

3.1.5 Vergleich des Alters zum Zeitpunkt der Operation von Nicht-Tumor- und Tumorpatienten

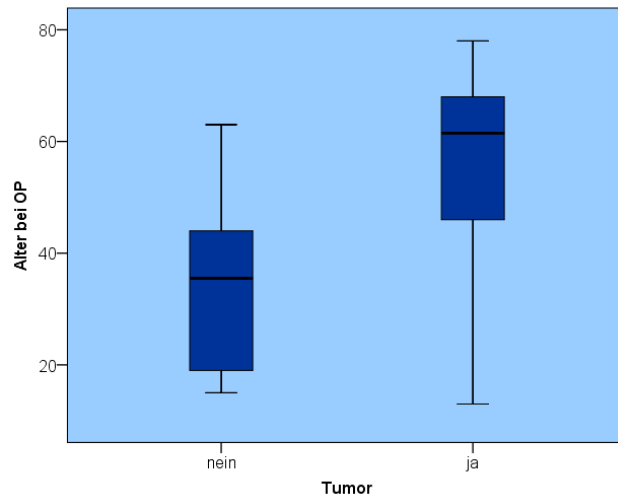


Abbildung 11: Vergleich des Alters bei der Operation von Tumor- und Nicht-Tumorpatienten. Nicht-Tumorpatienten: Median 35,5 J., 25%-Perzentil 18,25 J., 75%-Perzentil 48,75 J., kleinster Wert 15 J., größter Wert 63 J. Tumorpatienten: Median 61,5 J., 25%-Perzentil 46 J., 75%-Perzentil 68,25 J., kleinster Wert 13 J., größter Wert 78 J.

Der T-Test für unabhängige Stichproben ergab einen signifikanten Unterschied des Alters von Nicht-Tumorpatienten und Tumorpatienten zum Zeitpunkt der Operation ($p < 0,01$).

3.2 Anwendbarkeit an ausgewählten Patientenbeispielen

3.2.1 Rekonstruktion der Stirnhöhlenvorder- und -hinterwand mit ResorbX® und Tabula externa bei einer Mukozele nach einer Frontobasisfraktur

Der betroffene Patient war zum Zeitpunkt der Operation 44 Jahre alt und hatte 26 Jahre zuvor durch einen Fahrradunfall eine Frontobasisfraktur erlitten. Direkt nach dem Unfall war die Stirnhöhlenhinterwand mittels Fibrinkleber befestigt, die Stirnhöhlenvorderwand mit einer Drahtosteosynthese versorgt worden. Seitdem war die rechte Stirnseite des Patienten deutlich eingesunken.

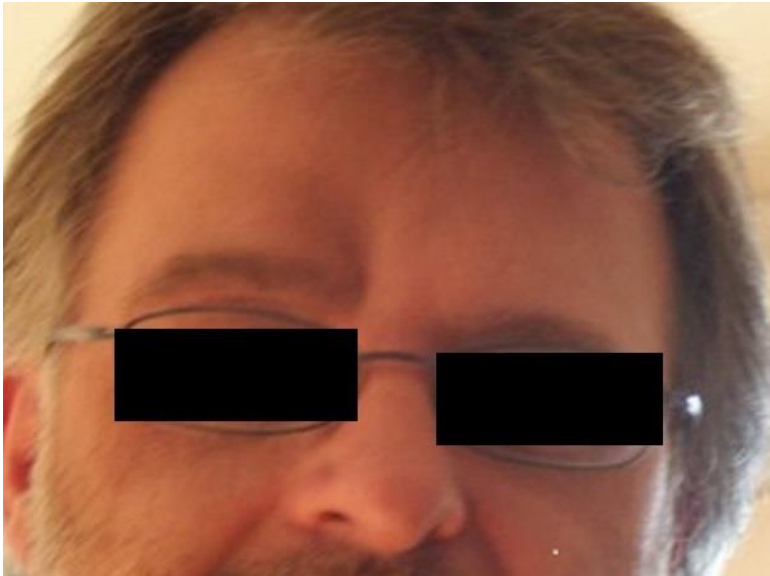

Abbildung 12: 44-jähriger Patient mit rechtsseitig eingesunkener Stirn nach osteoplastischer Versorgung einer Frontobasisfraktur.

Der Patient entwickelte im Laufe der Jahre eine Mukozele im rechten Sinus frontalis, welche als Indikation für die Operation in der HNO-Klinik Tübingen diente. Im Dezember 2007 wurde mittels Bügelschnitt eine Frontobasis- und Stirnhöhlenrevision durchgeführt. Die Stirnhöhlenvorderwand zeigte sich rechtsbetont fast vollkommen destruiert, von der Stirnhöhlenhinterwand war lediglich noch ein medio-cranialer Anteil vorhanden. Der Mukozeleninhalt wurde vollständig entfernt sowie ein breiter Abfluss zur Nasenhaupthöhle und zur linken Stirnhöhle geschaffen.

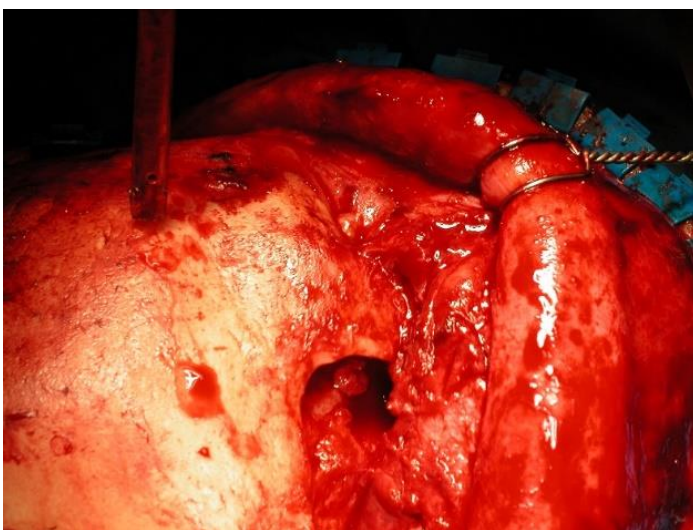


Abbildung 13: Fast vollständige Destruktion der Stirnhöhlenvorderwand bei einem 44-jährigen Patienten mit einer Mukozele des Os frontale.

Die Stirnhöhlenhinterwand wurde mittels einer ResorbX®-Mesh-Platte, welche mit ResorbX®-Pins befestigt wurde, rekonstruiert.

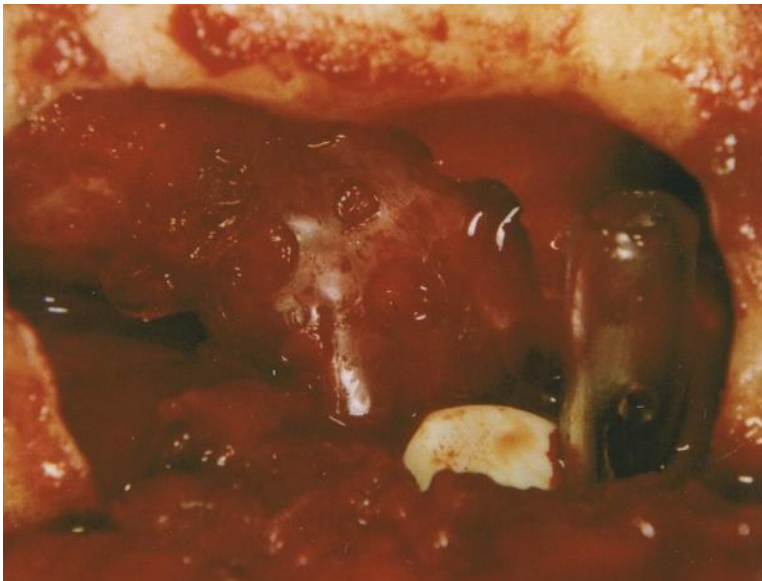

Abbildung 14: Rekonstruktion der Stirnhöhlenhinterwand mit einer ResorbX®-Mesh-Platte.

Für die Wiederherstellung der Stirnhöhlenvorderwand wurde zunächst Tabula externa (zuvor von parietal entnommen) mit 4mm Pins auf einer ResorbX®-Mesh-Platte fixiert. Eine zusätzliche, kleinere ResorbX®-Mesh-Platte wurde zur Innenauskleidung der Stirnhöhle auf der Tabula externa angebracht. Das anschließend in die Vorderwand eingebrachte Präparat wurde mit vier 5mm ResorbX®-Pins fixiert.

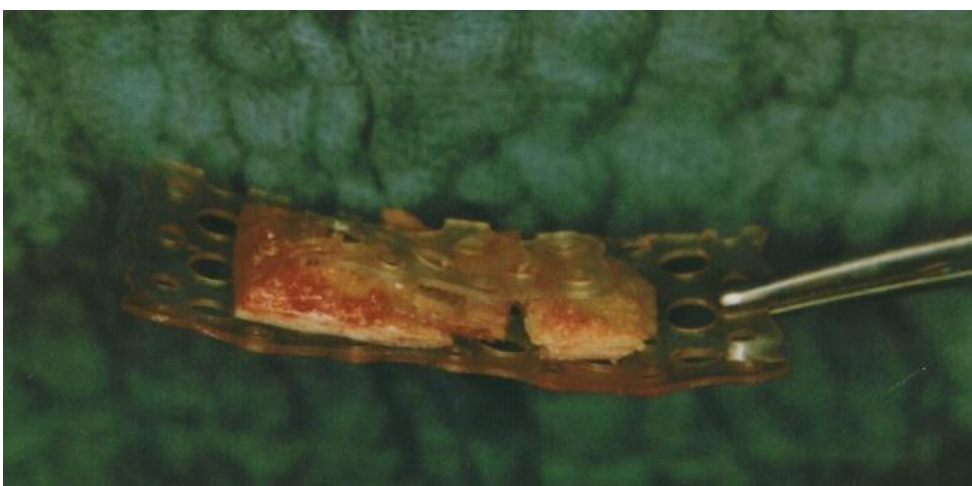


Abbildung 15: ResorbX®-Mesh-Platten in Kombination mit Tabula externa.

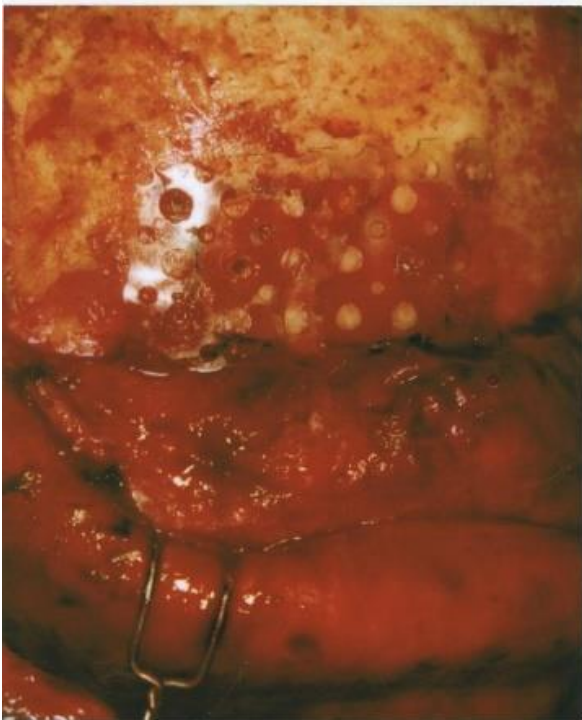


Abbildung 16: Rekonstruktion der Stirnhöhlenvorderwand mit Hilfe von zwei ResorbX®-Mesh-Platten und Tabula externa.

Nach der Operation stellte sich die Stirnhöhlenvorderwand deutlich glatter dar.

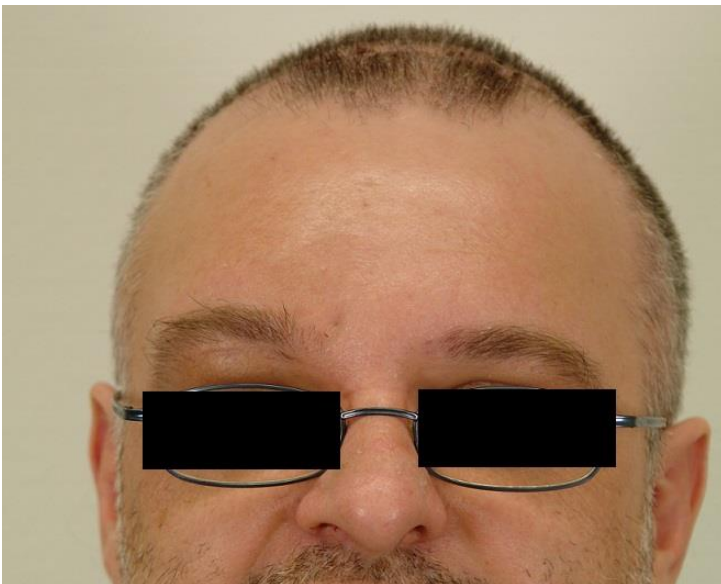

Abbildung 17: Aufnahme 17 Tage nach der Rekonstruktion von frontal.

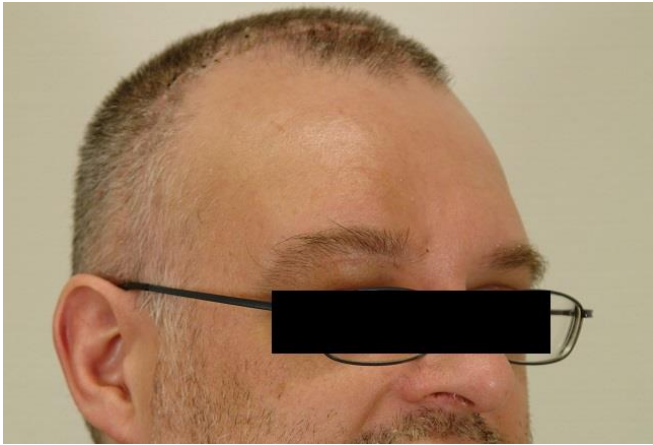

Abbildung 18: Aufnahme 17 Tage nach der Rekonstruktion von frontolateral.

Bei der Nachuntersuchung, die nach acht Jahren und zwei Monaten stattfand, berichtete der Patient von einem erneuten, leichten Einsinken der Stirn etwa sechs Monate nach der Operation.

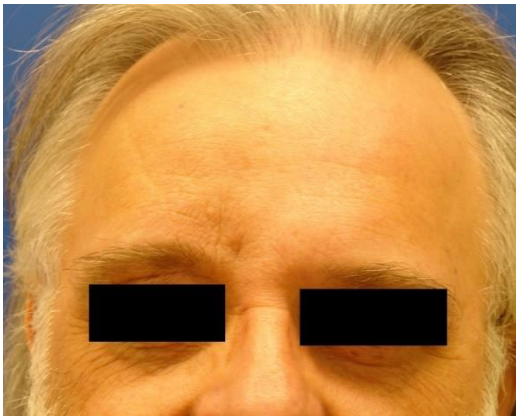


Abbildung 19: Aufnahmen acht Jahre und zwei Monate nach der Rekonstruktion von frontal.

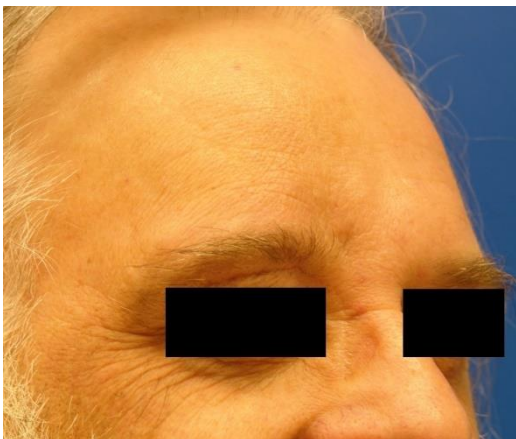

Abbildung 20: Aufnahmen acht Jahre und zwei Monate nach der Rekonstruktion von frontolateral.

3.2.2 Rekonstruktion des Jochbeins mit ResorbX® und Tabula externa

Es handelte sich um eine 68-jährige Patientin mit ossären Metastasen eines adenoidzystischen Karzinoms der Glandula parotis (T₄ N₁ M₁; ED 1979) im gesamten Os zygomaticum sowie Teilen des Arcus zygomaticus bis hin zur Mitte des lateralen Orbitalrandes. Dies stellte das neunte Rezidiv der Patientin dar. Sie wurde bereits mehrfach operiert und radiotherapiert.

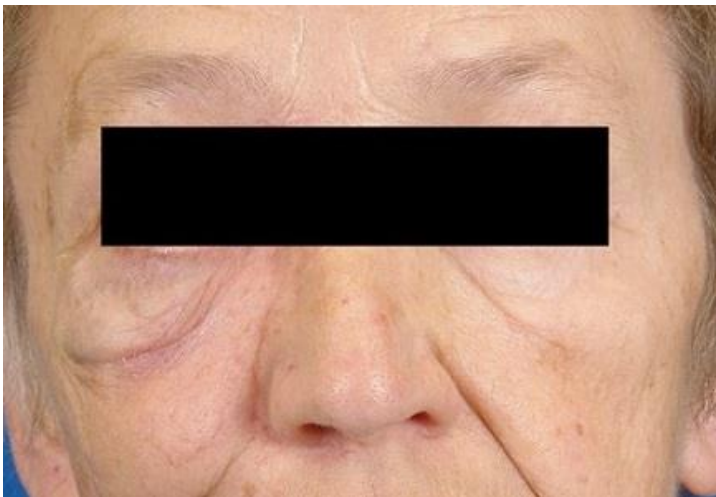

Abbildung 21: 68-jährige Patientin mit ossären Metastasen des Jochbeins und der Orbita rechts bei einem adenoidzystischen Karzinom der Glandula parotis einen Tag vor der Operation.

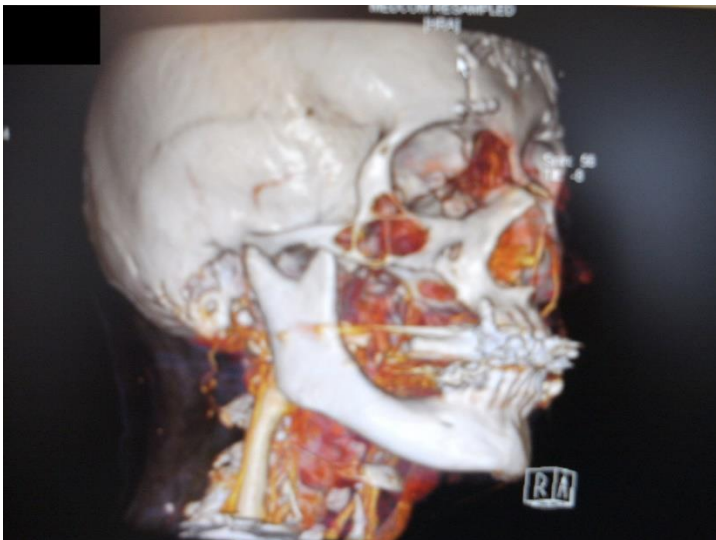

Abbildung 22: Dreidimensionale CT-Rekonstruktion präoperativ. 68-jährige Patientin mit ossären Metastasen des Jochbeins und der Orbita rechts bei einem adenoidzystischen Karzinom der Glandula parotis.

Über einen nach lateral erweiterten Subziliarschnitt erfolgte, nach Freipräparieren des Tumors, die Resektion von Teilen der Periorbita, der lateralen Orbitawand, des Orbitabodens und des Arcus zygomaticus.

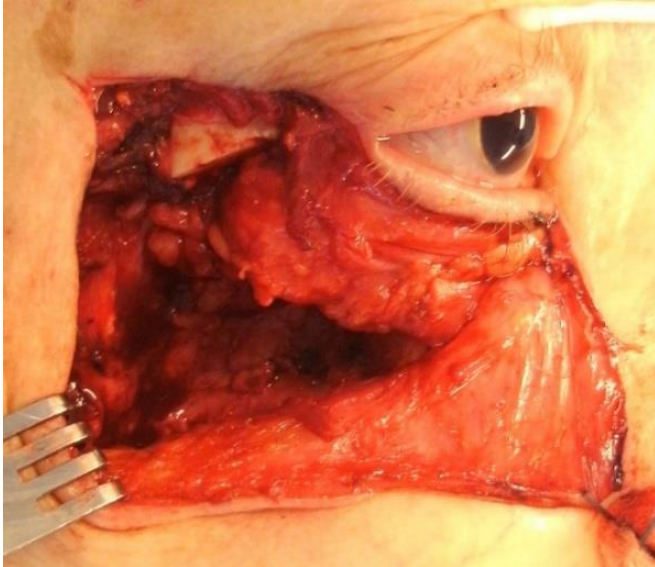


Abbildung 23: Resektion von Teilen der Periorbita, der lateralen Orbitawand, des Orbitabodens und des Arcus zygomaticus bei ossären Metastasen eines adenoidzystischen Karzinoms der Glandula parotis.

Anschließend wurden über einen Bügelschnitt zwei Knochenfragmente aus der Tabula externa entnommen und der daraus entstandene Defekt mit einer ResorbX®-Mesh-Platte gedeckt.

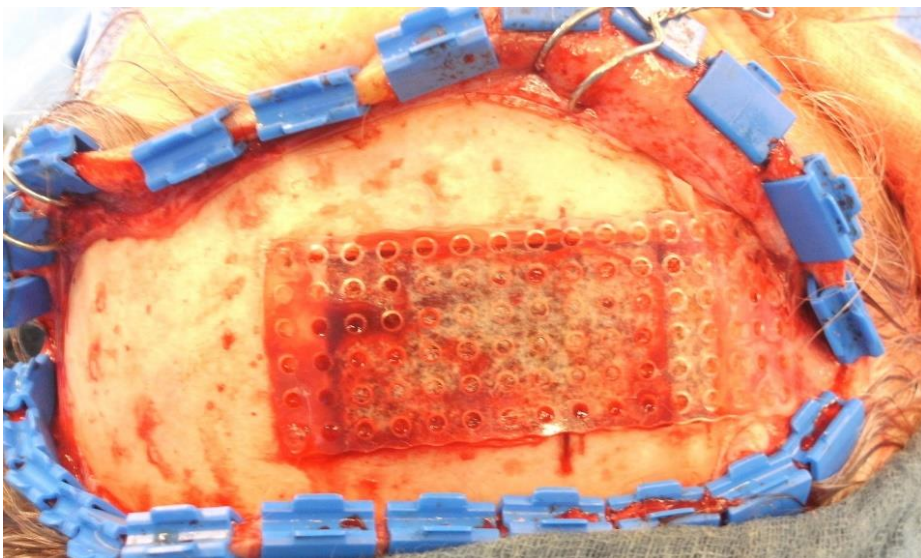


Abbildung 24: Deckung des, durch die Entnahme von Knochenmaterial aus der Tabula externa entstandenen, Defekts mit einer ResorbX®-Mesh-Platte.

Aus einem Fragment der Tabula externa wurden ein neuer Orbitarand und die Kieferhöhlenvorderwand geformt, aus einem anderen ein neuer Jochbogen. Die beiden Teilstücke wurden mittels ResorbX®-Platten miteinander verbunden.

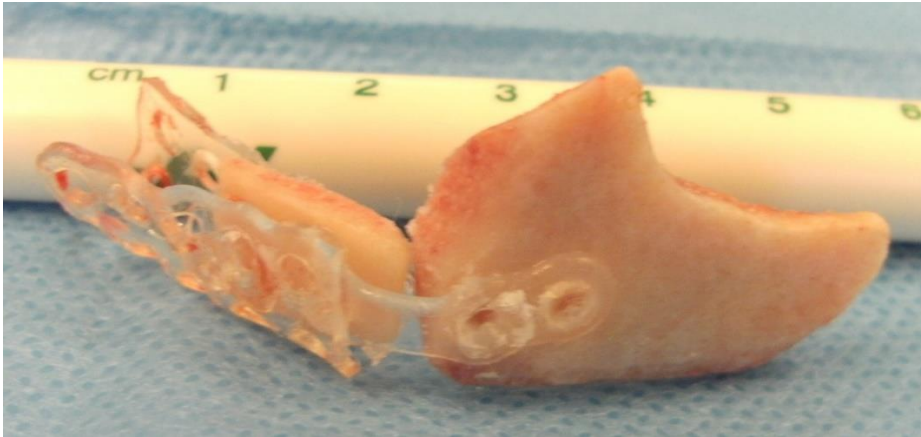


Abbildung 25: Zurechtgeschliffene, miteinander durch ResorbX®-Mesh-Platten verbundene Knochenfragmente aus der Tabula externa als Grundgerüst des neuen Jochbogens.

Im Anschluss wurde eine ResorbX®-Orbita-Bodenplatte am Orbitaboden angebracht, wobei das anteriore Stück nach vorne abgewinkelt wurde, um daran später das ResorbX®-Tabula-externa-Implantat zusätzlich fixieren zu können.

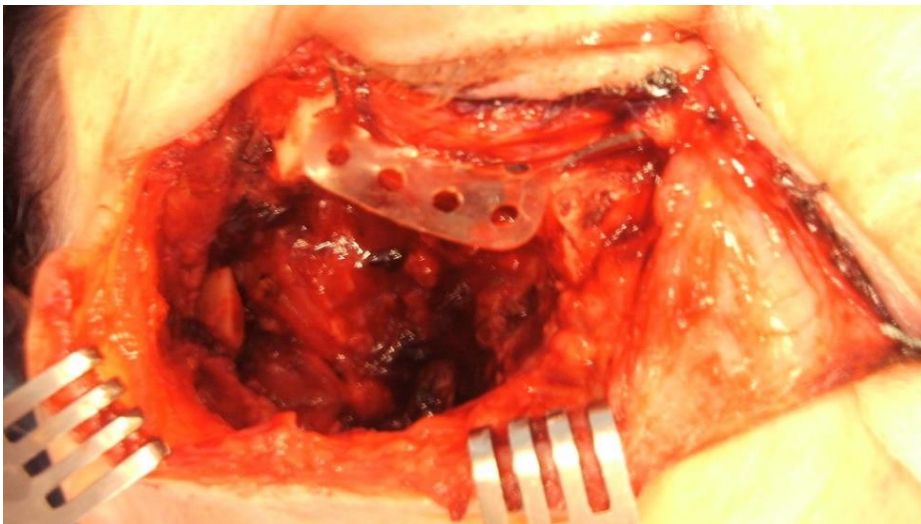


Abbildung 26: Nach vorne abgewinkelte, eingebrachte Orbita-Bodenplatte zur zusätzlichen Fixierung des Jochbogen-Implantats.

Schließlich wurde eine ResorbX®-Achtloch-Platte halbiert und mit ihrer Hilfe das Implantat am Orbitarand lateral und am Processus maxillaris medial angebracht.

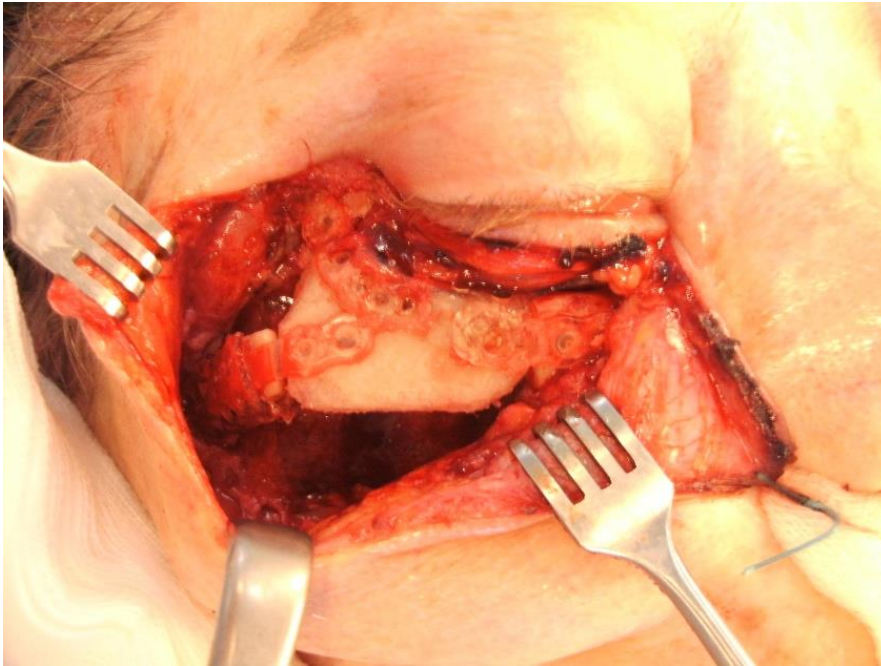


Abbildung 27: Nach Einsetzen des Implantats zur Rekonstruktion des Jochbogens aus zwei Fragmenten Tabula externa und ResorbX®-Platten; Fixierung am lateralen Orbitarand und am Processus maxillaris mit halbiertes ResorbX®-Achtloch-Platte.

Der Wundverschluss erfolgte durch einen Verschiebelappen nach von Burow, da Gesichtshaut aufgrund von Tumordinfiltration mitreseziert werden musste.

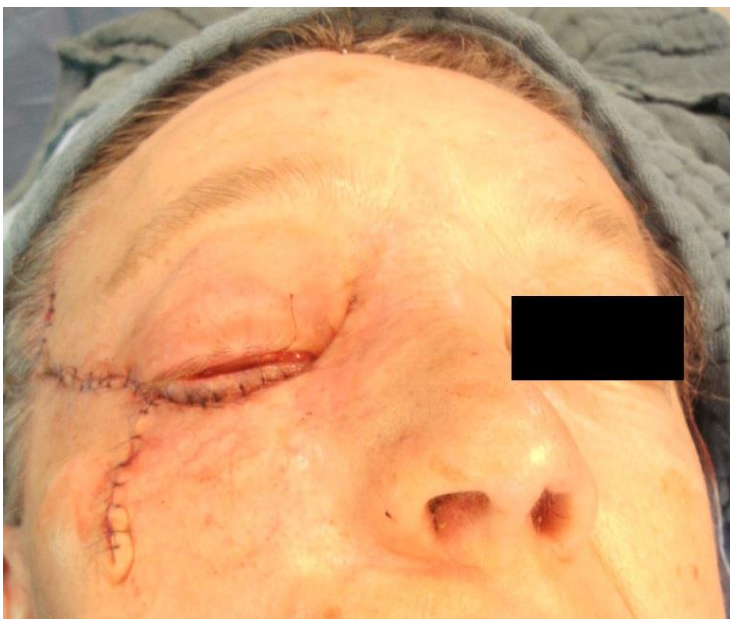

Abbildung 28: Patientin direkt nach der Rekonstruktion.

Die Patientin entwickelte eine Wundheilungsstörung (bei Zustand nach mehrfacher Radiotherapie), weshalb drei Monate später ein erneutes Eröffnen des Operationsgebietes notwendig wurde. Bei diesem Eingriff wurden die eingesetzten ResorbX®-Platten mit dem SonicWeld Rx®-System geglättet, die Knochen mit dem Diamantbohrer angefrischt und Bauchfett eingesetzt. Hierbei erfolgte die Defektdeckung mit einem Wangen-Hals-Rotationslappen entlang der Glandula parotis. Das Karzinom zeigte sich im Verlauf der Erkrankung weiterhin progredient und die Patientin verstarb ein Jahr später.

3.2.3 Rekonstruktion der Stirnhöhlenhinterwand mit Fascia lata und ResorbX®-Mesh-Platte

Es handelte sich um einen 65-jährigen Patienten mit einem Nasennebenhöhlenkarzinom des Os ethmoidale und frontale (verhornendes, mäßiggradig differenziertes Plattenepithelkarzinom; T₃N₀M₀; ED 2007). Über einen Bügelschnitt erfolgte eine Entfernung der Stirnhöhlenvorderwand mit ausgedehnter Hautresektion sowie der Stirnhöhlenhinterwand und der Frontobasis. Die Frontobasis wurde mit Hilfe von Fascia lata und einer 0,6 mm dicken ResorbX®-Platte rekonstruiert, wobei das Polymer über der Fascia lata und der Dura mater zu liegen kam.

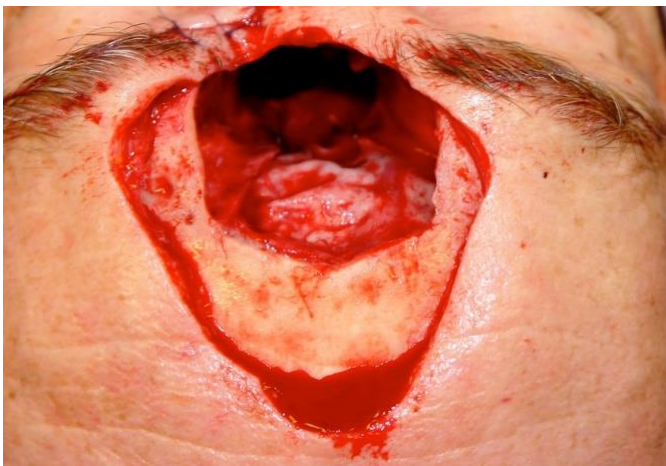

Abbildung 29: Einblick in den Situs nach der Resektion der Stirnhöhlenhinterwand. Freiliegende Dura mater.

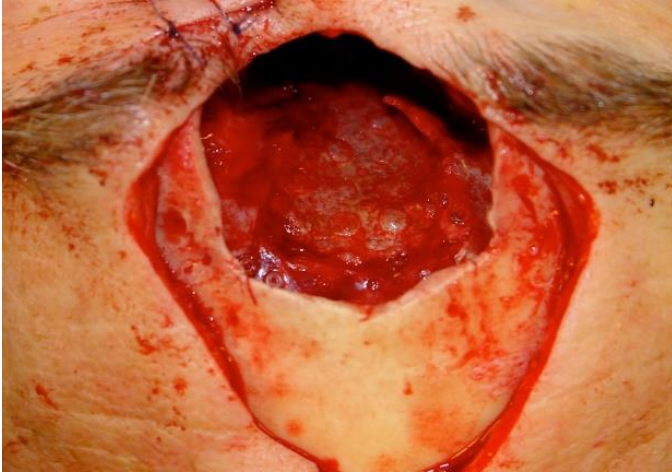

Abbildung 30: Direktes Aufliegen des ResorbX®-Implantats auf der Fascia lata und der Dura mater.

Die anschließende Wiederherstellung der Stirnhöhlevorderwand erfolgte durch zwei ResorbX®-Mesh-Platten in Kombination mit Tabula externa. Der Hautdefekt wurde durch einen linksgestielten, anterioren Converse-Lappen verschlossen.

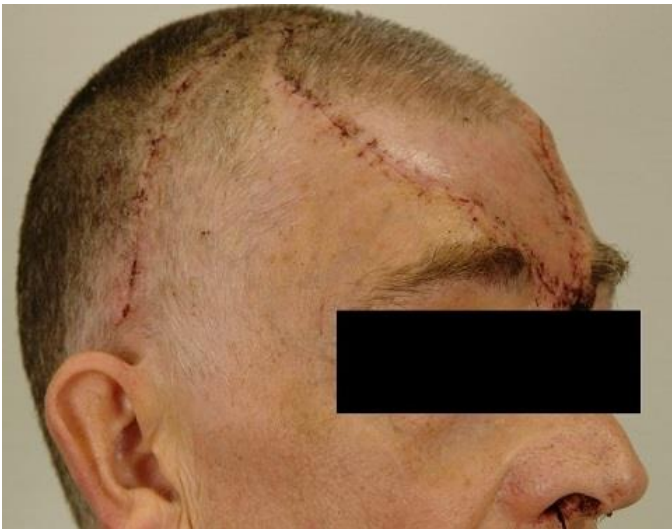

Abbildung 31: Patient eine Woche nach der Rekonstruktion der Frontobasis.

3.2.4 Deckung einer okulo-ethmoidal-kutanen Fistel als Bestrahlungsfolge mit ResorbX®

Die 78-jährige Patientin litt an einem Nasennebenhöhlenkarzinom (mäßiggradig differenziertes, nicht verhornendes Plattenepithelkarzinom; T_{4a} N₁ M₀; ED 2012), welches sechs Monate zuvor reseziert worden war. Im Verlauf der adjuvanten Radiotherapie (bis 50/64,4 Gy) bildete sich eine okulo-ethmoidal-kutane Fistel. Man entschied sich zu einer konjunktivalen Fistelexzision mit Konjunktivaplastik und zu einer Rekonstruktion der medialen Orbitawand und des Nasenabhangs mit ResorbX®.

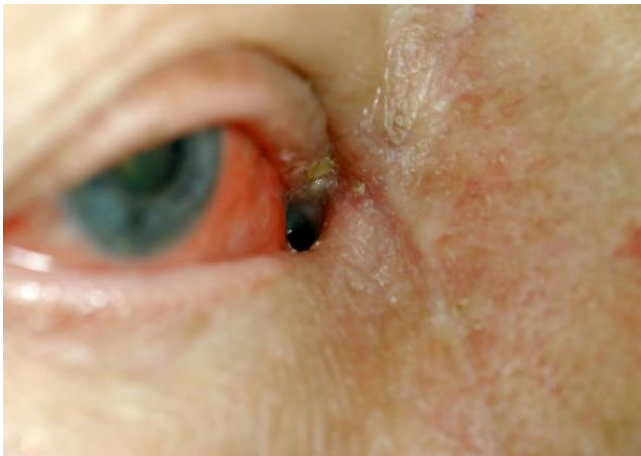


Abbildung 32: Okulo-ethmoidal-kutane Fistel bei einer 78-jährigen Patientin nach Bestrahlung.

Der Zugang erfolgte mittels lateraler Rhinotomie. In Kooperation mit der Universitäts-Augenklinik Tübingen wurde der konjunktivale Fistelgang verschlossen. Der knöcherner Defekt in der medialen Orbitawand wurde durch eine 0,6mm dicke ResorbX®-Orbitabodenplatte verschlossen. Eine weitere 0,3mm dicke ResorbX®-Platte diente zur Rekonstruktion des Übergangs zwischen der medialen Orbitawand und der Nasenwurzel. Die kutane Deckung erfolgte mit Hilfe eines Glabellaverschiebelappens. Sechs Monate nach dem Verschluss der Fistel entwickelte die Patientin eine chronische Sinusitis maxillaris und ethmoidalis bei gleichzeitig nicht resorbiertem ResorbX®-Material sowie eine Tränengangstenose. Mehrere Fragmente der Implantate wurden in einer endonasal-endoskopisch durchgeführten Operation entfernt. Der Versuch einer Dakryozystorhinostomie mit Intubation der Tränenwege gelang nicht.

Bei der Nachuntersuchung der Patientin, zweieinhalb Jahre nach dem Fistelverschluss, zeigte sich der mediale Augenwinkel nach wie vor intakt.

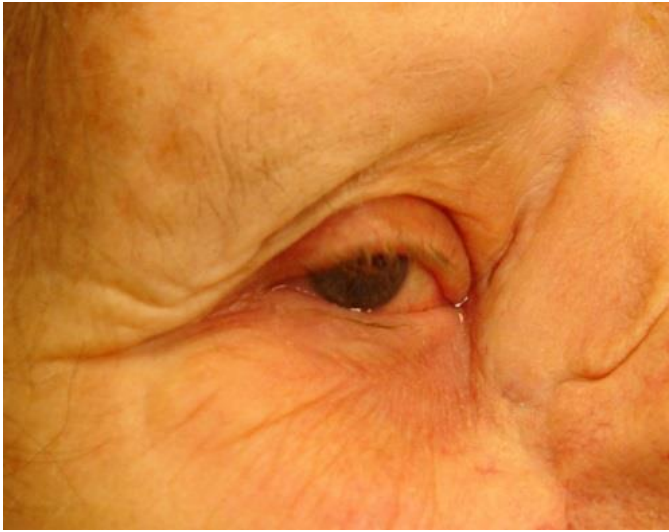


Abbildung 33: Patientin zweieinhalb Jahre nach dem Verschluss einer okulo-ethmoidal-kutanen Fistel.

3.3 Sinunasal-kutane Fisteln als Bestrahlungsfolge und ResorbX®-Implantation am Nasenabhang

Insgesamt wurde 14 Patienten mit einem malignen Nasenhaupt- oder -nebenhöhrentumor das Polymer an einer Stelle implantiert, an der eine Ausbildung nasokutaner Fisteln möglich gewesen wäre (beispielsweise am Nasenabhang). Von diesen 14 Patienten erhielten zehn eine adjuvante Radiotherapie. Keiner der Patienten entwickelte im Anschluss eine nasokutane Fistel.

In der Kohorte befanden sich fünf Patienten, die, aufgrund der adjuvanten Radiotherapie, eine nasokutane Fistel entwickelt hatten. Allen fünf Patienten wurde zum Fistelverschluss ResorbX® am Nasenabhang eingesetzt. Bei vier Patienten blieb die Fistel dauerhaft verschlossen. Bei einer Patientin kam es zum Rezidiv, woraufhin an der betroffenen Stelle erneut eine ResorbX®-Platte implantiert wurde. Nach dem zweiten Eingriff blieb auch bei dieser Patientin die Fistel dauerhaft verschlossen.

3.4 Komplikationen

Insgesamt konnte eine Komplikationsrate von 8% festgestellt werden. Diese setzt sich aus einer Fremdkörperreaktion sowie drei sekundären Plattenexpositionen zusammen.

3.4.1 Fremdkörperreaktionen

Es ist insgesamt von einer einzigen histologisch nachgewiesenen Fremdkörperreaktion zu berichten. Der 16-jährige Patient erhielt aufgrund einer Stirnhöhlentrümmerimpressionsfraktur auf der linken Seite eine Stirnhöhlenvorderwandrekonstruktion aus Knochentrümmern und einer ResorbX®-Mesh-Platte. Ein Jahr und zwei Monate später stellte er sich mit einer chronischen Sinusitis frontalis und ethmoidalis beidseits sowie einer links frontalen subkutanen Schwellung erneut in der Klinik vor. Daraufhin wurde eine endonasal-endoskopische Siebbein- und Stirnhöhlenoperation beidseits durchgeführt. Während des Eingriffs zeigte sich eine leicht mit Mukozeleninhalt gefüllte linke Stirnhöhle sowie polypöses Gewebe beidseits, das vollständig entfernt wurde. Über einen Augenbrauenschnitt erfolgte die Exzision von verdicktem und verhärtetem Gewebe von links frontal. Das entnommene Material wurde vom Institut für Pathologie in Tübingen histologisch analysiert. Es fanden sich Fett- und Weichgewebe wie auch Anteile quergestreifter Muskulatur. Im untersuchten Material wurde eine herdförmige, riesenzellhaltige, granulomatöse Fremdkörperreaktion auf polarisationsoptisch nicht doppelbrechendes Fremdmaterial (passend zu einem resorbierbaren Polylaktid) und ein fleckförmiges lymphohistiozytäres Infiltrat gefunden (74). Der Patient nahm nicht an der Nachuntersuchung teil, sodass der weitere klinische Verlauf nicht analysiert werden konnte.

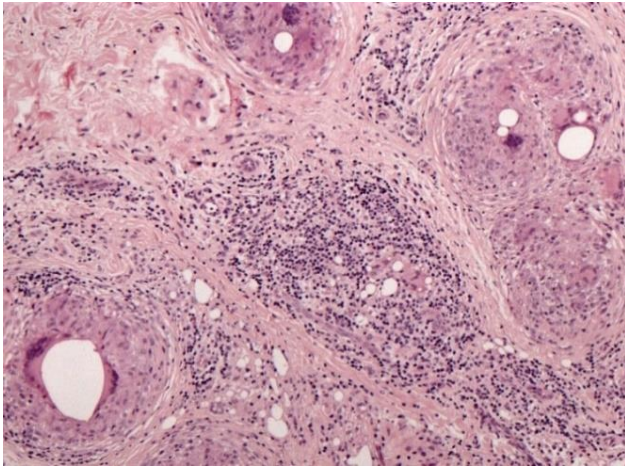


Abbildung 34: Lymphohistiocytäres Infiltrat und Riesenzellen in nach etwa einem Jahr entnommenem Gewebe um das ResorbX®-Implantat. Hämatoxylin-Eosin Färbung, 100-fache Vergrößerung.

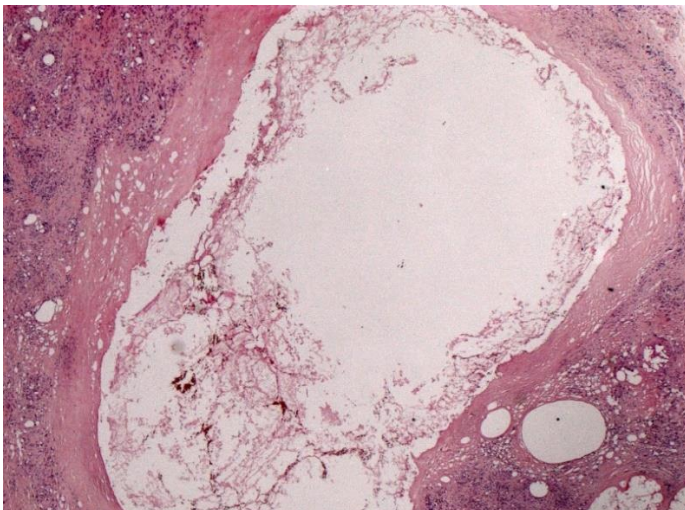


Abbildung 35: Resorption des Implantats in entnommenem Gewebe nach einer Fremdkörperreaktion.

3.4.2 Nicht-Resorption und Plattenexpositionen

Bei 27% der analysierten Operationen (absolute Anzahl 13) wurde das Osteosynthesematerial nicht vollständig resorbiert. Dabei erfolgte die Implantation in 77% der Fälle (absolute Anzahl zehn) an einer Stelle, an der das Material auf einer Seite nicht vollständig von Gewebe bedeckt war und folglich primär frei lag (Beispiel siehe Abbildung 36). Diese Konsequenz war zu erwarten und wurde von uns nicht als Komplikation gewertet. Bei 23% der nicht-resorbierten Platten (absolute Anzahl drei) kam es zu einer sekundären

Freilegung des Materials (Beispiel siehe Abbildung 37). Vier der 13 nicht-resorbierten Polymere mussten operativ reseziert werden. Die restlichen neun wurden in der Poliklinik ambulant entfernt. In 66% der Fälle, in denen ResorbX® an Stellen eingesetzt worden war, an denen es nicht komplett beidseits mit Gewebe überdeckt werden konnte, wurde es dennoch resorbiert.

Der Zusammenhang zwischen der vollständigen Schleimhautbedeckung des Materials und der Resorptionsrate ist in Tabelle 2 ersichtlich. Er wurde mit dem Exakten Test nach Fisher getestet und war mit einem $p = 0,197$ statistisch nicht signifikant.

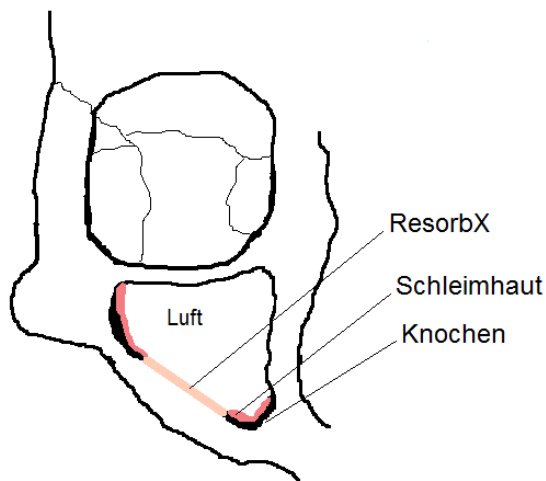


Abbildung 36: Schematische Darstellung der ResorbX®-Implantation in der rechten lateralen Kieferhöhlenwand von anterior-posterior. Das Polymer ist primär nicht von Gewebe bedeckt und hat direkten Luftkontakt zum Lumen der Kieferhöhle.

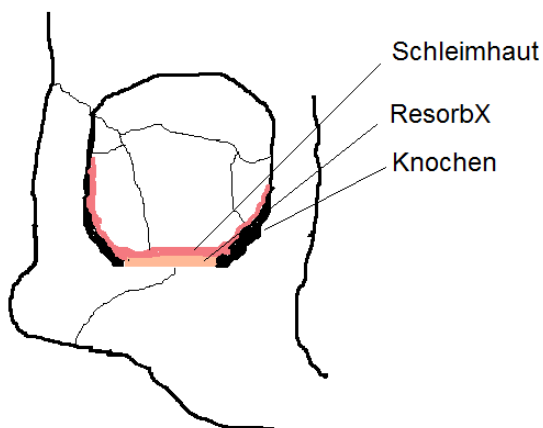


Abbildung 37: Schematische Darstellung der ResorbX®-Implantation am rechten Orbitaboden von anterior-posterior. Das Polymer ist primär fast vollständig (bis auf einen Schleimhautdefekt bei einer Fraktur) von Gewebe bedeckt.

Tabelle 2: Kreuztabelle zum Zusammenhang der Resorption von ResorbX® und der Schleimhautbedeckung des Materials, wobei ohne Schleimhautbedeckung ein direkter Kontakt zum freien Lumen der Nasen- oder Nasennebenhöhle bestand.

Kreuztabelle Resorption*Schleimhautbedeckung

			Schleimhautbedeckung		Gesamtsumme
			nein	ja	
Resorption	ja	Anzahl	19	16	35
		Erwartete Anzahl	21	14	35
		% in Resorption	54%	46%	100%
		% in Schleimhautbedeckung	66%	84%	73%
		% des Gesamtergebnisses	40%	33%	73%
	nein	Anzahl	10	3	13
		Erwartete Anzahl	8	5	13
		% in Resorption	77%	23%	100%
		% in Schleimhautbedeckung	34%	16%	27%
		% des Gesamtergebnisses	21%	6%	27%
Gesamtsumme	Anzahl	29	19	48	
	Erwartete Anzahl	29	19	48	
	% in Resorption	60%	40%	100%	
	% in Schleimhautbedeckung	100%	100%	100%	
	% des Gesamtergebnisses	60%	40%	100%	

3.5 Stabilität

Aus den klinischen Daten der Nachuntersuchungen und nach Angaben des Operateurs kam es in keinem Fall zu einer Instabilität des Implantats.

3.6 Ergebnisse der Nachuntersuchung

Im Folgenden wurden mehrfach operierte Patienten einfach ausgewertet.

3.6.1 Ergebnisse des Fragebogens

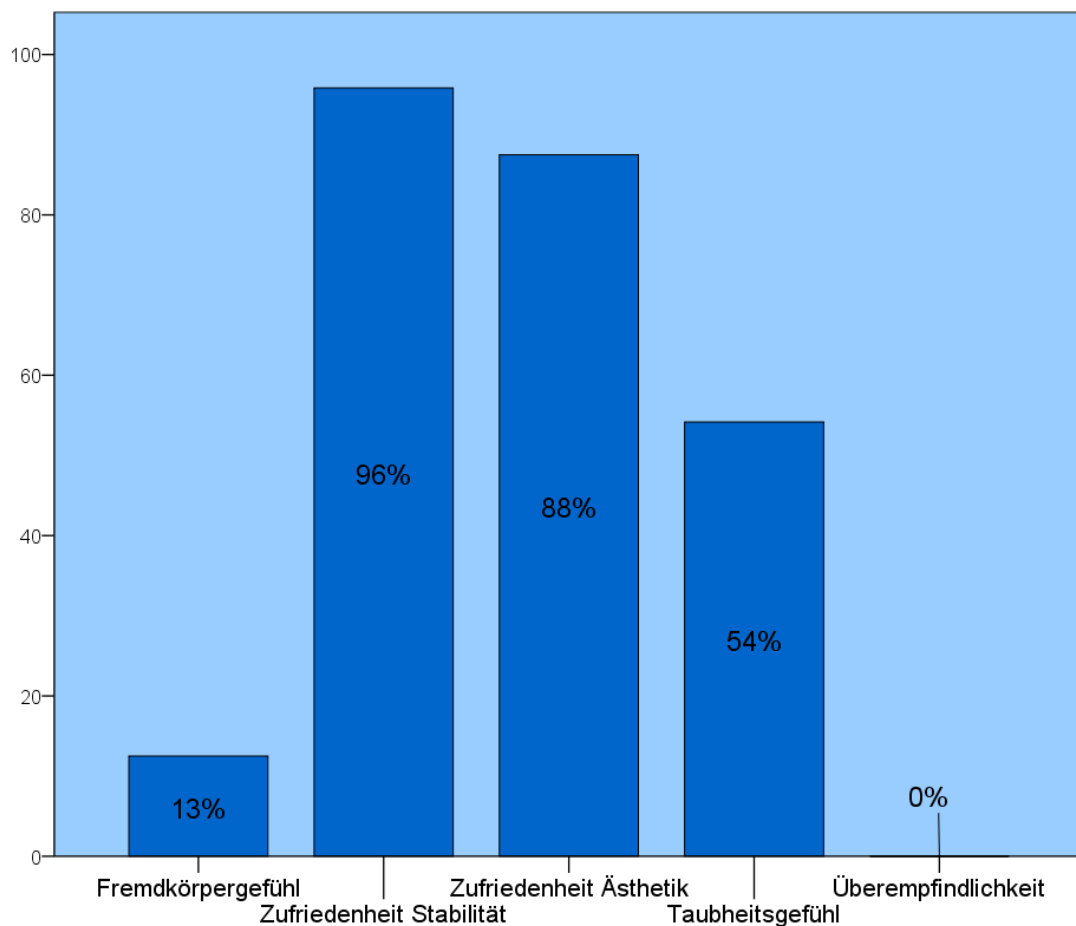


Abbildung 38: Ergebnisse des Fragebogens: Fremdkörpergefühl mit „ja“ beantwortet 13%, Zufriedenheit mit Stabilität mit „ja“ beantwortet 96%, Zufriedenheit mit Ästhetik mit „ja“ beantwortet 88%, Taubheitsgefühl über Implantationsstelle mit „ja“ beantwortet 54%, Überempfindlichkeit gegenüber Kälte und/oder Wärmeeinwirkung an der Implantationsstelle mit „ja“ beantwortet 0%.

3.6.2 Ergebnisse der HNO-fachärztlichen Untersuchung durch den Operateur

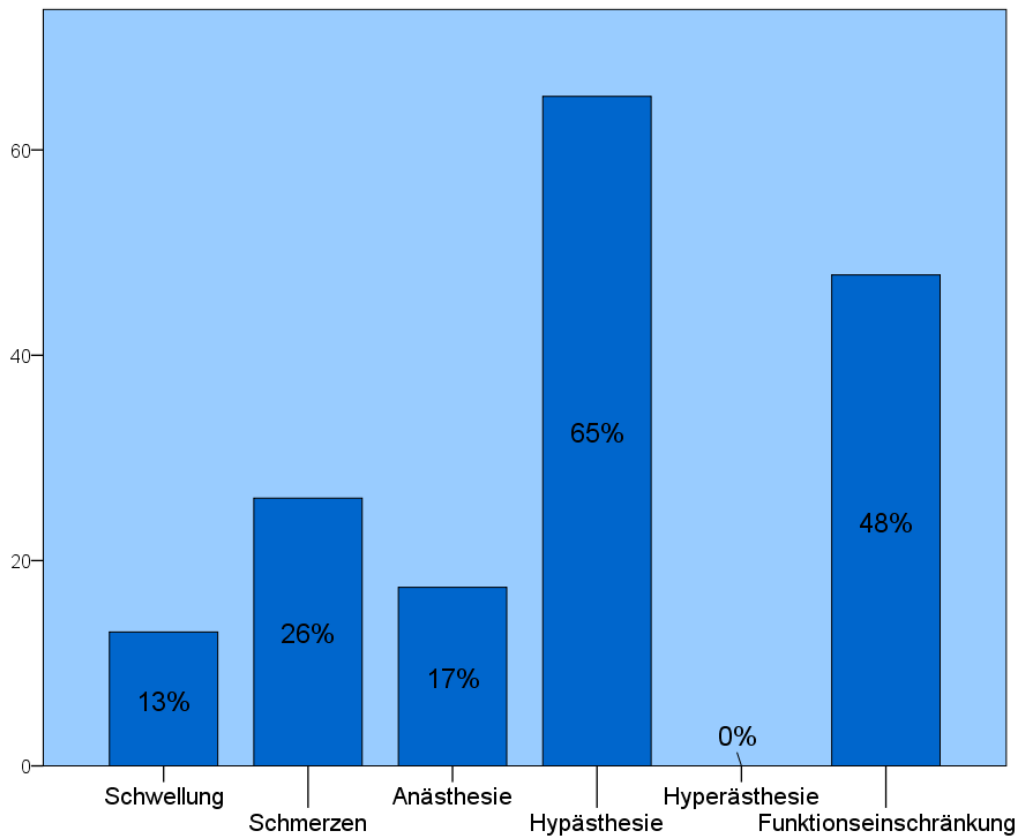


Abbildung 39: Ergebnisse der HNO-ärztlichen Nachuntersuchung: Festzustellende Schwellung bei 13%, Schmerzen im Implantationsbereich 26%, Anästhesie im Implantationsbereich 17%, Hypästhesie im Implantationsbereich 65%, Hyperästhesie im Implantationsbereich 0%, Funktionseinschränkung 48%.

4. Diskussion

4.1 Bewertung des Patientenkollektivs

Insgesamt wurden in der Studie die Ergebnisse knöcherner Rekonstruktionen mit dem bioresorbierbaren Osteosynthesematerial ResorbX® von 44 Patienten und 48 Operationen ausgewertet. Davon wurden 38 Eingriffe an Tumorpatienten mit unterschiedlichen Tumorentitäten durchgeführt, die restlichen zehn Rekonstruktionen erfolgten zu gleichen Anteilen an Patienten mit Mukozelen oder Frakturen im Mittelgesichtsbereich. In der Literatur finden sich bereits diverse Untersuchungen zur Anwendbarkeit und Verträglichkeit bioresorbierbarer Polymere im Allgemeinen und auch von ResorbX® im Speziellen. Patientenzahlen reichen von zehn untersuchten Fällen bis hin zu großen Studien mit knapp 2000 analysierten Operationen (75)(76). Einige Autoren beschreiben die Anwendung an pädiatrischen Patienten mit Kraniosynostosen (76)(77)(78). Mehrfach untersucht ist auch die Nutzung von Polymeren in kieferchirurgischen Operationen bei Gesichtsdeformitäten (62), Frakturen (63)(36) und Mukozelen (79). Veröffentlichungen zum Einsatz von Polymeren zur Wiederherstellung knöcherner Strukturen nach Tumorexzisionen sind jedoch selten. KETOLA-KINULA et al. verwendeten bei 15 Patienten mit einem Mundhöhlenkarzinom zum Verschluss der Mandibulotomie BioSorb FX® (Linvatec Biomaterials, Tampere, Finnland; 70L/30DL-PLA). Sie kamen jedoch zu dem Ergebnis, dass aufgrund des hohen Vorkommens von radiologisch belegten Pseudarthrosen, bioresorbierbare Implantate noch nicht für den Verschluss von Zugangswegen in der Tumorchirurgie geeignet seien (80). Die in der HNO-Klinik zu Tübingen durchgeführten Rekonstruktionen an Tumorpatienten stellen somit eine neue Herangehensweise in der Nutzung von resorbierbaren Polylaktiden dar.

Die meisten untersuchten Tumorpatienten erkrankten an einem Kopf-Hals-Tumor. Eine vor Kurzem in London durchgeführte Analyse der Prävalenz dieser heterogenen Gruppe von Tumoren in einem Zeitraum von 26 Jahren ergab als häufigsten histologischen Subtyp das Plattenepithelkarzinom, was auch den

Ergebnissen unserer Studie entspricht (81).

Das mediane Alter der Tumorpatienten war mit 61,5 Jahren statistisch signifikant niedriger als das der Nicht-Tumorpatienten mit 35,5 Jahren. Steigendes Alter stellt einen bekannten Risikofaktor für Kopf-Hals-Tumoren dar (81). Die mediane Nachuntersuchungszeit in der Studie lag bei 47 Monaten, was als überdurchschnittlich lang zu bewerten ist. Gemittelt betrug sie in elf unabhängigen, von 2003 bis 2015 durchgeführten Untersuchungen zu resorbierbaren Polymeren 23 Monate (62)(75)(77)(63)(79)(82)(83)(78)(36)(84)(80). Die Nachbeobachtungszeit spielt vor allem bei der Möglichkeit der Beobachtung von Fremdkörperreaktionen eine Rolle. So weisen BÖSTMANN und PIHLAJAMÄKI in einem Review zur Biokompatibilität von resorbierbaren Implantaten aus dem Jahr 2000 darauf hin, dass die klinischen Anzeichen einer Fremdkörperreaktion bei Polylaktiden (durch deren langsameren Abbau bedingt) deutlich später auftreten würden als bei Polyglykoliden. Es sei selbst nach vier bis fünf Jahren noch zu einer Reaktion gekommen (85).

4.2 Bewertung der Anwendbarkeit an Patientenbeispielen

4.2.1 Bewertung der Rekonstruktion der Stirnhöhlenvorderwand bei einer Mukozele nach einer Frontobasisfraktur

Ein 44-jähriger Patient hatte durch einen Unfall eine Frontobasisfraktur erlitten, die operativ versorgt werden musste und infolge derer seine Stirn eine deutliche Einsenkung aufwies. 26 Jahre später kam es bei dem Betroffenen zur Ausbildung einer Mukozele im Sinus frontalis, die als Operationsindikation für eine erneute Rekonstruktion diente. Vorausgegangene Traumata sind zu 9-28% ursächlich für die Entstehung von Mukozelen, wobei Latenzen von bis zu mehreren Jahrzehnten beschrieben wurden (86)(87). Es kommt zu einer Beeinträchtigung der sinusalen Belüftung und des Abflusses mit darauffolgender Formierung einer zystisch-mukösen Höhle. Dabei befinden sich je nach Literaturangabe 65-98% aller Mukozelen im Sinus frontalis (86). Die primäre Versorgung der Frontobasisfraktur erfolgte bei oben genanntem Patienten mittels knöcherner Rekonstruktion der Stirnhöhlenvorder- und -hinterwand. Insgesamt sind vier Verfahren der

Frakturversorgung des Sinus frontalis zu nennen, von denen die ersten beiden den Erhalt der Stirnhöhle ermöglichen.

1. Eine konservative Therapie kann bei einer nicht-dislozierten Fraktur und ausreichend erhaltener Belüftung der Stirnhöhle angestrebt werden.
2. Es kann eine knöcherne Rekonstruktion der Stirnhöhlenvorder- und -hinterwand erfolgen.
3. Bei intakter Stirnhöhlenhinterwand ist ein Verschluss des Sinus frontalis und seiner ausführenden Gänge möglich.
4. Bei destrukturierter Stirnhöhlenhinterwand kann diese reseziert und die nasofrontalen Gänge verschlossen werden, wodurch die Stirnhöhle zu einem Teil der Schädelhöhle wird, was als Kranialisation bezeichnet wird.

Bei den beiden letztgenannten Verfahren ist es von Bedeutung, die gesamte Mukosa des Sinus frontalis zu entfernen, um die Ausbildung einer Mukozele zu verhindern (86). 2004 berichteten KOUDSTAAL et al. von drei Patienten, die nach einem Trauma eine Mukozele entwickelten. Zwei der Betroffenen erhielten (wie auch unser Patient) die zweite der oben beschriebenen Rekonstruktionsvarianten. So kann ein Zusammenhang zwischen dieser Vorgehensweise und der Ausbildung von Mukozelen vermutet werden. Jedoch finden sich in der Literatur auch Berichte von Mukozelen nach konservativer Therapie. In der Studie von KOUDSTAAL et al. wurde der Mukozeleninhalt vollständig entfernt und die Stirnhöhlenvorderwand knöchern mit Material aus der Schädelkalotte oder dem Beckenkamm rekonstruiert (86). Unser Patient erhielt eine Rekonstruktion der Stirnhöhlenvorderwand aus Tabula-externa-Fragmenten und zwei ResorbX®-Mesh-Platten. Bei einer vollkommenen Destruktion der Vorderwand des Sinus frontalis ist eine alleinige knöcherne Wiederherstellung ohne allogenes Hilfsmaterial nur schwer durchführbar. SAKAT et al. verwendeten erst kürzlich erfolgreich eine Titan-Mesh-Platte zur Rekonstruktion (88). Der Vorteil der Verwendung von resorbierbarem Polylaktid ist, wie bereits in der Einleitung aufgezeigt, die nicht notwendige Zweitoperation zur Metallentfernung. Unser Patient war mit dem ästhetischen Ergebnis der Operation nach acht Jahren immer noch sehr zufrieden.

4.2.2 Bewertung der Rekonstruktion des Jochbeins mit ResorbX® und Tabula externa

Eine 68-jährige Patientin mit einem 1979 erstdiagnostizierten adenoidzystischen Karzinom der Glandula parotis war bereits mehrfach voroperiert und radiotherapiert worden. Bei diesem, dem neunten Rezidiv, fand sich eine ossäre Metastasierung des gesamten Jochbeins bis hin zum lateralen Orbitarand. Nach vollständiger Resektion des Tumors und der infiltrierten Haut über einen erweiterten Subziliarschnitt erfolgte die Rekonstruktion der lateralen Orbitawand, der Kieferhöhlenvorderwand und des Jochbogens mit Hilfe einer Kombination aus zuvor entnommener Tabula externa und zurechtgeschnittenen ResorbX®-Mesh-Platten. Bei kanzerogenem Befall des Jochbeins mit Aussparung der Orbita ist ein anteriorer Zugangsweg (beispielsweise über einen Subziliarschnitt) dem posterioren (über einen Bügelschnitt) vorzuziehen (89). Unsere Patientin erhielt eine kombinierte alloplastische und autologe Rekonstruktion. Als alloplastisches Material zur Wiederherstellung des Jochbeins nach Tumorresektionen wurde von Operateuren unter anderem bereits Silikon, Hydroxylapatit und in den letzten Jahren häufiger Polyetheretherketon verwendet (89)(90). Vor Kurzem zeigten PINTOR et al. die Rekonstruktion des Jochbeins einer Patientin mit einem Chondromyxoidfibrom mit hochdichtem Polyethylen, das mit Titanplatten am umliegenden Knochen befestigt wurde.

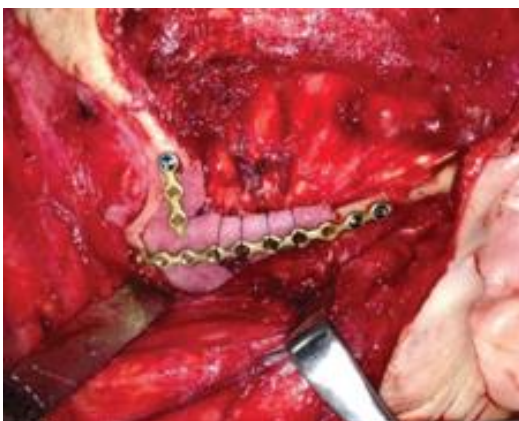

Abbildung 40: PINTOR et al. 2015. Rekonstruktion des Jochbeins mit einer 0,2 mm dicken Titan-Platte und hochdichtem Polyethylen. (Grafik übernommen von (91)).

PINTOR et al. berichteten von einer gut wiederhergestellten Ästhetik, welche jedoch anhand fehlender postoperativer Bilder im Artikel nicht objektivierbar war (91). Einen weiteren interessanten Ansatz zur Wiederherstellung des Jochbeins bei einem Patienten mit Ewing-Sarkom demonstrierten 2010 EL-KHAYAT et al. Anhand der dreidimensional rekonstruierten CT-Bildgebung wurde zunächst ein Modell erstellt, welches im Anschluss zur Anfertigung einer Goldprothese genutzt wurde. Diese wurde mittels Titanschrauben im Knochen verankert (92). Den größten Nachteil beider oben genannter Verfahren stellt, bei Verwendung von Osteosynthesematerial aus Titan, die bereits erwähnte Notwendigkeit einer Zweitoperation dar. Als autologes Rekonstruktionsmaterial fanden außer Schädelknochen bereits Rippenknorpel und freie mikrovaskuläre Fibulatransplantate Anwendung. MARKIEWICZ et al. sprachen allerdings, in einem 2013 veröffentlichten Review zur Rekonstruktion des Os zygomaticum, Implantaten der Schädelkalotte den größten Erfolg zu (89). Das bei unserer Patientin erzielte ästhetische Ergebnis war zufriedenstellend. Leider kam es anschließend zu einer Wundheilungsstörung, welche durch die vorangegangenen, mehrfachen Eingriffe und Bestrahlungen im Operationsgebiet hinreichend erklärt werden kann.

4.2.3 Bewertung der Rekonstruktion der Stirnhöhlenhinterwand

Bei einem 65-jährigen Patienten mit Nasennebenhöhlenkarzinom erfolgte die Resektion der Stirnhöhlevorderwand und -hinterwand sowie der Frontobasis. Zur anschließenden Rekonstruktion der Frontobasis wurde das resorbierbare Polymer in Kombination mit Material aus der Fascia lata verwendet. Die Besonderheit bei dieser Operation stellte das direkte Aufliegen von ResorbX® auf der Fascia lata und Dura mater dar. Es sind unterschiedliche Herangehensweisen an Defekte der Frontobasis in der Literatur beschrieben. Zu einem guten Outcome an Patienten mit Schädeltrümmerimpressionsfrakturen führten der Duraverschluss und die Wiederherstellung der Frontobasis mit autologen Periosttransplantaten (93). Als Möglichkeiten der Frontobasisrekonstruktion bei endoskopisch-endonasal durchgeführten Operationen nannten PATEL et al. unter anderem den gestielten nasoseptalen

Schleimhautlappen (94). Aber auch gestielte Perikranium- und Musculus-temporalis-Lappen sowie freie mikrovaskulär-anastomosierte Latissimus-dorsilappen stellen weitere Optionen dar (95). 2006 gaben KAMINSKY et al. autologem Knochen und Galea-Periost-Implantaten als „suffizientestem Schutz vor postoperativen Infektionskomplikationen“ (96) den Vorzug gegenüber allogenen Osteosynthesematerial. Sie verwendeten Calvarial- oder Split-Grafts der Schädelkalotte, welche mit Polylaktid- oder Titanschrauben am umliegenden Knochen befestigt wurden. Mit Hilfe von freien Musculus-temporalis-Transplantaten erfolgte ein vollständiger Verschluss. Bei größeren Defekten brachten die Autoren über einen transnasalen Zugangsweg zusätzlich gestielte oder freie Schleimhautlappen der Concha nasalis medialis an. Anschließend wurde die gesamte Frontobasis mit einem gestielten Galea-Periost-Lappen bedeckt, wodurch eine gute Durchblutung erzielt werden konnte (96). Die Frontobasisrekonstruktion mit ResorbX® und Tabula externa bei unserem Patienten verlief erfolgreich. Es kam weder zu einer Liquorfistel noch zu einer Infektion. Der Patient entwickelte im Verlauf eine kutane Wundheilungsstörung, sodass mehrere Revisionen mit unterschiedlichen Lappenplastiken zur Defektdeckung notwendig waren. Das Profil und die Funktion der Stirnhöhle blieben weiterhin erhalten.

4.3 Bewertung der Entwicklung sinunasal-kutaner Fisteln nach Bestrahlung und der Fisteldeckung mit ResorbX® am Patientenbeispiel

Berichtet wurde von einer 78-jährigen Patientin mit einem Nasennebenhöhlenkarzinom, bei der es nach einer adjuvanten Radiotherapie zu einer okuloethmoidal-kutanen Fistelbildung gekommen war. Die histologische Diagnosesicherung des Primärtumors ergab ein mäßiggradig differenziertes, nicht verhornendes Plattenepithelkarzinom im Stadium T4a N1 M0. Die primäre Tumoresektion erfolgte über eine laterale Rhinotomie. In einer Untersuchung zum Risiko der Entwicklung sinunasal-kutaner Fisteln nach einer erfolgten Radiotherapie, kamen CIANCHETTI et al. zu dem Ergebnis, dass transfaziale Zugänge zur Tumorexzision, Plattenepithelkarzinome und ein Tumorstadium von

T2 bis T4a allesamt Risikofaktoren darstellten (97). Nach diesen Kriterien wies die oben genannte Patientin ein hohes Risikoprofil auf. Bestrahlung schädigt Keratinozyten und Melanozyten. Dadurch kann es bei nicht erfolgreicher Wiederherstellung der epithelialen Zellschicht zu Ulzerationen mit anschließender Fistelbildung kommen. Zudem werden die umliegenden Gefäße geschädigt, was zu einer Minderdurchblutung des Areals und damit zu Wundheilungsstörungen führen kann (98). Der Fistelverschluss erfolgte bei der Patientin durch eine Konjunktivaplastik und die knöcherne Rekonstruktion der medialen Orbitawand und des Nasenabhangs mit ResorbX®. Viele Patienten mit sinunasal-kutanen Fisteln werden mit speziell angefertigten Silikonprothesen versorgt, die allerdings die Risiken einer möglichen Hautirritation und eines unzureichenden Fistelverschlusses bergen (99). Gründe, wie das Fehlen eines vaskularisierten Untergrunds und die gestörte Wundheilung von bestrahltem Gewebe, verleihen einfachen, lokalen Lappenplastiken und Hauttransplantaten eine untergeordnete Relevanz. Es besteht die Notwendigkeit eines zweischichtigen Verschlusses. Eine neue Technik beschrieben 2014 NELSON et al. Die Erweiterung eines Stirnschwenklappens mit Galea und Perikranium führte zu einem gut vaskularisierten und robusten Lappen, wodurch eine dauerhafte Okklusion der sinunasal-kutanen Fisteln von vier Patienten erreicht werden konnte (99).

Insgesamt erfolgte bei fünf Patienten ein sinunasal-kutaner Fistelverschluss mittels einer Implantation von ResorbX® am Nasenabhang sowie einer Deckung des Hautdefekts mittels eines Glabellalappens im Sinne einer Nahlappenplastik. Lediglich bei einer Patientin trat ein Rezidiv auf. Dieses wurde erneut auf dieselbe Weise behandelt, wodurch sekundär ein dauerhafter Verschluss der Fistel erreicht werden konnte. Bei der oben bereits erwähnten Studie von CIANCHETTI et al. wurden sieben sinunasal-kutane Fisteln mit unterschiedlichen Techniken operiert. Dabei konnten vier dauerhaft verschlossen werden, wobei bei zwei der Patienten mehrere Operationen notwendig waren. Drei Fisteln blieben weiterhin bestehen (97). Von diesen vergleichbaren Daten ausgehend, kann von einer guten Wirksamkeit von ResorbX®-Implantaten zum sinunasal-kutanen Fistelverschluss am Nasenabhang berichtet werden.

CIANCHETTI et al. wiesen in ihrer Veröffentlichung darauf hin, dass Patienten, die ein hohes Risikoprofil der sinunasal-kutanen Fistelentwicklung nach einer Radiotherapie aufweisen (siehe oben), bereits bei der Tumorexstirpation präventiv rekonstruktiv versorgt werden sollten (97). In unserer Patientenkohorte wurde solch eine präventive Maßnahme bei zehn Patienten, die einer adjuvanten Radiotherapie bedurften, durchgeführt. Es kam bei keinem der Patienten im Verlauf zur Ausbildung einer sinunasal-kutanen Fistel. In der Literatur findet man Angaben zur Entwicklung solcher Fisteln nach Bestrahlungen zwischen 1,2 und 4%. Bei CIANCHETTI et al. lag die Rate bei 12%. Dass es in unserer Studie bei keinem der zehn vorbehandelten Patienten zur Ausbildung kam, weist darauf hin, dass eine sinunasal-kutane Fistelbildung nach einer adjuvanten Radiotherapie durch die primäre Rekonstruktion mit dem von uns verwendeten Polymer an prädispositiven Stellen (beispielsweise am Nasenabhang) verhindert werden kann.

4.4 Bewertung der Komplikationen

Die Gesamtkomplikationsrate, die sich aus drei Plattenexpositionen und einer Fremdkörperreaktion zusammensetzt, beläuft sich auf 8%. In der Literatur sind Komplikationsraten bei Rekonstruktionen mit ResorbX® von 1,9% bis 7% zu finden (79)(82)(66). Damit liegt die Rate in unserer Studie leicht über dem Durchschnitt. Dies könnte mit der längeren Nachbeobachtungszeit und den häufigeren Nachkontrollen der Tumorpatienten in Zusammenhang stehen, wodurch Komplikationen eher entdeckt werden konnten. Bei Verwendung von anderen bioresorbierbaren Polylaktiden und -glykoliden wurden sehr unterschiedlich hohe Komplikationsrate zwischen 1 und 67% beschrieben (62)(63)(83)(100)(36)(76)(101). Die Einschlusskriterien wiesen eine starke Heterogenität auf. Eine hohe Rate von 59,4% ergab eine Auswertung der Daten von 64 Patienten mit Mittelgesichtsfrakturen, bei deren osteosynthetischer Versorgung resorbierbare Polylaktide und -glykoxide unterschiedlicher Hersteller eingesetzt wurden. Die Autoren erklärten sich dies durch die weitgefassten Einschlusskriterien (u.a. Rötungen, Schwellungen, Sensibilitätsverluste), stellten jedoch auch einen Zusammenhang mit Material-assoziierten Fremdkörper-

reaktionen her (63). Fremdkörperreaktionen konnten bereits sehr früh mit bioresorbierbaren Polylaktiden in Verbindung gebracht werden. 1993 berichteten BERGSMA et al. von neun Patienten, die zur Stabilisierung dislozierter Frakturen des Os zygomaticum ein Implantat aus reinem PLLA erhalten hatten. Alle Patienten wiesen drei Jahre später eine umschriebene Schwellung an der Implantationsstelle auf. Bei sechs Patienten erfolgte eine Re-Operation im Laufe derer nicht resorbiertes, osteosynthetisches Material gewonnen werden konnte, dessen histologische Analyse eine Fremdkörperreaktion ohne Entzündungszeichen ergab (101). Die in dieser Studie extrem hohe Rate an Fremdkörperreaktionen gegen Polylaktide liegt deutlich über dem in der restlichen Literatur angegebenen Prozentsatz, der sich zwischen 0% und 30% befindet (62)(77)(83)(76)(75)(78). In unserer Studie kam es zu einer einzigen Gewebsreaktion, was einer Rate von 2% an allen durchgeführten Operationen entspricht. Klinisch äußerte sie sich bei dem 16-jährigen Patienten als Druckgefühl und Schwellung über dem Implantationsbereich. Andere Autoren nannten als mögliche Symptome zusätzlich Plattenfreilegungen und Pseudarthrosen (83)(62). Die von uns in Auftrag gegebene histopathologische Untersuchung ergab eine „riesenzellhaltige, granulomatöse Fremdkörperreaktion auf polarisationsoptisch nicht brechendes Fremdmaterial sowie ein fleckförmiges, lymphohistiozytäres Infiltrat“ (74). Auch LAINE et al. berichteten 2004 von einem Patienten mit freiliegendem, resorbierbarem Polylaktid, wobei die histologische Analyse Granulationsgewebe mit Lymphozyten, Plasmazellen, Endothelzellen und Riesenzellen ergab (62). Die Fremdkörperreaktion gegen bioresorbierbare Polylaktide scheint die körpereigene Gewebsantwort auf den Abbauprozess der Polymere darzustellen. Zusätzlich kann dieser durch die unspezifische Aktivierung von Osteolysemechanismen auch zum Abbau des umliegenden Knochens führen. Dabei scheint die Fremdkörperreaktion unabhängig von Geschlecht und Alter aufzutreten (85). Die verwendete Plattengröße ist ein umstrittener Risikofaktor. BÖSTMAN und PIHLAJAMÄKI maßen ihr in einem Review aus dem Jahr 2000 keine Bedeutung bei und brachten sie lediglich mit einem erhöhten Auftreten von bakteriellen Infektionen in Zusammenhang (85). XUE et al. zählten 2014 das Polymervolumen als

durchaus relevanten Risikofaktor auf (102). Einig waren sich die beiden Autoren in der Bedeutsamkeit der Kontur des implantierten Materials (häufigere Reaktionen auf resorbierbare Schrauben als auf Pins). Auch scheint die Vaskularisierung des umliegenden Gewebes eine Rolle zu spielen, da in schlecht durchbluteten Arealen der Abtransport des abgebauten Polymers beeinträchtigt ist (102). Die bei unserem Patienten eingesetzte ResorbX®-Mesh-Platte wies eine Stärke von 0,6mm auf, was als durchschnittlich zu bewerten ist. Als Implantationsort diente die Stirnhöhlevorderwand, die im Allgemeinen einen guten Vaskularisierungsgrad aufweist. Somit traf keiner der oben genannten Risikofaktoren auf den betroffenen Patienten zu. ENISLIDIS et al. berichteten 2005 von zwei ähnlichen Fällen, die sich jeweils neun und zwölf Monate nach der Implantation von LactoSorb® am Os zygomaticum mit einer chronischen Sinusitis maxillaris präsentierten. Einer der Patienten wies zudem eine umschriebene Schwellung am Rekonstruktionsort auf. Die Sinusitiden wurden antibiotisch behandelt und verschwanden innerhalb von vier Wochen, sodass kein Zweiteingriff notwendig war. Die Schwellung ging nach drei Monaten zurück (103).

Den restlichen Anteil der Komplikationsrate bildete freiliegendes, nicht-resorbiertes Implantationsmaterial mit 6% (drei Fälle). Es wurden nur diejenigen Plattenexpositionen als Komplikation gewertet, bei denen es zu einer sekundären Freilegung des Materials kam, welches nach der Operation vollständig (bis auf einen eventuellen Schleimhautdefekt bei einer Fraktur) von Gewebe bedeckt war. Bei zehn Patienten, bei denen bereits primär keine Schleimhautbedeckung des Polymers bestand, wurde es nicht vollständig resorbiert. Dies konnte jedoch erwartet werden und stellt für uns somit keine Komplikation dar. Zu den Beschwerden der Patienten zählten ein Druckgefühl über der betroffenen Stelle sowie die Entwicklung einer chronischen Sinusitis. Oftmals blieb die Plattenexposition von den Patienten jedoch unbemerkt und fiel lediglich in der klinischen Untersuchung auf. SCHNEIDER et al. zeigten 2012 in einem Tierversuch an 16 Merinoschafen die vollständige Resorption von, am Processus condylaris implantierten, ResorbX®-Mesh-Platten und Pins (104). Jedoch finden sich in der Literatur Beschreibungen der von uns aufgezeigten Problematik.

FERRETTI analysierte die Daten von 31 Patienten, die aufgrund von Mandibulafrakturen eine Rekonstruktion mit LactoSorb® erhalten hatten. Er kam zu einer Rate an Plattenexpositionen von 13%, welche mittels Wunddebridement unter lokaler Anästhesie und Antibiotikagabe erfolgreich behandelt wurden (36). CHEUNG et al. berichteten in einer kontrollierten, randomisierten Studie zum Vergleich von bioresorbierbaren Polymeren und Titanimplantaten in der Mund-Kiefer-Gesichtschirurgie von freiliegendem BioSorb®-Material in 1,21% der Fälle, welches operativ entfernt werden musste (demgegenüber bei Titanimplantaten 1,02%). Bei den betroffenen Patienten wurde BioSorb® an der Kieferhöhlenhinterwand implantiert. CHEUNG et al. führten die Plattenfreilegungen auf die an dieser Stelle äußerst dünne Mukosaschicht zurück (84). Auch EPPLEY et al. schilderten bereits 1998 die eingeschränkte Resorption von LacotSorb® an der posterioren Maxilla (105). Verschiedene Autoren weisen auf die, für den vollständigen Abbau notwendige, vollständige Umkleidung von bioresorbierbarem Material mit einer ausreichend dicken Gewebsschicht hin (62)(103). In unserer Studie befanden sich 77% der Plattenexpositionen an Stellen, an denen ResorbX® nicht beidseitig komplett von Gewebe bedeckt war (Nasenabhang, Orbita, Sinus maxillaris, Sinus frontalis). Die statistische Auswertung des Zusammenhangs von unvollständiger Schleimhautbedeckung und Nicht-Resorption ergab keine statistische Signifikanz. Allerdings kann, auch in Deckung mit den Aussagen oben genannter Autoren, dennoch eine Beeinflussung vermutet werden.

4.5 Bewertung der Stabilität

Eine in vitro Untersuchung zum Vergleich der Stabilität von Titanschrauben und ResorbX®-Pins führten SCHNEIDER et al. 2011 durch. Bei jeweils zehn Mandibulae von Schweinen wurde eine künstlich erzeugte Fraktur durch den Processus condylaris osteosynthetisch mit Schrauben oder Pins versorgt. Die Bewertung der Stabilität wurde mit Hilfe einer Universalprüfmaschine für Scherfestigkeit durchgeführt und ergab, dass mit Titanschrauben fixierte Frakturen eine etwa dreimal höhere Scherfestigkeit aufwiesen als diejenigen, in denen ResorbX®-Pins verankert wurden (918 Newton zu 310 Newton).

Basierend auf ihren Daten, bewerteten die Autoren die Stabilität der ResorbX®-Pins nichtsdestotrotz als ausreichend für die klinische Anwendung in nicht lasttragenden Regionen. Limitierend sei nicht die unzureichende Verankerung der Pins im Knochen, sondern die Festigkeit des Pins selbst, sodass durch die Verwendung von zusätzlichen Pins eine größere Stabilität erreicht werden könne (70). Unsere Analyse ergab eine klinisch ausreichende Stabilität bei allen durchgeführten Operationen, die auch im Langzeitverlauf nicht abnahm. Dies spiegelt das Ergebnis zahlreicher Untersuchungen wider, die ebenfalls keine Instabilitäten bei der Verwendung von ResorbX®-Implantationsmaterial feststellen konnten (78)(106)(82)(79)(77). Eine große von EPPLEY et al. durchgeführte Studie an 1883 pädiatrischen Patienten, die eine Rekonstruktion mit LactoSorb® erhalten hatten, ergab eine Rate an Instabilitäten von 0,3% (76). Insgesamt kann die Stabilität von ResorbX® als sehr gut bewertet werden.

4.6 Bewertung der Ergebnisse der Nachuntersuchung

Die befragten Patienten waren fast vollständig mit der durch ihr Implantat erreichten Stabilität zufrieden. Lediglich ein Patient mit einer Rekonstruktion der lateralen Orbitawand beantwortete die Frage mit „nein“. Es kam bei ihm zu einer Plattenexposition, wobei sich ResorbX®-Material ablöste, was vom Patienten negativ bewertet wurde. Klinisch objektiviert kam es jedoch zu keiner Instabilität des umliegenden Knochens.

Vier Befragte (13%) gaben an, ein Fremdkörpergefühl an der Implantationsstelle zu verspüren. Unter ihnen befand sich auch oben erwähnter Patient. Da sein Implantat zum Zeitpunkt der Nachuntersuchung bereits aufgrund der Plattenexposition ambulant entfernt worden war, ist ein Zusammenhang mit ResorbX® unwahrscheinlich. Zwei weitere Patienten, die die Frage mit „ja“ beantworteten, wurden nach ihrer Rekonstruktionsoperation erneut mehrfach operiert, wodurch ein Zusammenhang des Fremdkörpergefühls mit dem Implantat schwer zu beurteilen war. Lediglich bei einer Patientin lässt sich eine Verbindung mit dem eingesetzten Polymer vermuten. Ihr wurde ResorbX® vier Monate zuvor am Nasenabhang und an der Orbita implantiert und sie gab ein bewegungsabhängiges Fremdkörpergefühl dieser Gesichtspartien an. Somit

kann die definitive Rate auf 2% herabgesetzt werden. Erst kürzlich stellten HOLTSMANN et al. bei der Verwendung eines resorbierbaren Polymers (Polydioxanon) zur Fixierung von Orbitabodenfrakturen einen prozentualen Anteil an Fremdkörpergefühlen von 4,7% fest. In derselben Studie wurden auch Titanimplantate verwendet, bei denen die Rate bei 50% lag. Zudem berichteten die Patienten mit Titanimplantaten von einem kalten Gefühl an der Implantationsstelle bei Wetterwechsel (64). Diese thermische Hypersensitivität brachten bereits andere Autoren mit dem Metall in Verbindung (62)(63). In unserer Studie gab keiner der befragten Patienten eine Überempfindlichkeit gegenüber Wärme- oder Kälteeinwirkung im betroffenen Gebiet an. Auch in der Literatur finden sich keine beschriebenen Zusammenhänge von thermischer Hypersensitivität und resorbierbaren Polymeren, sodass angenommen werden kann, dass durch ihren Einsatz diese unerwünschte Nebenwirkung vermieden werden kann.

Mit der durch die Operation erreichten Ästhetik zeigten sich 88% der Patienten zufrieden. Bei den 22%, die eine diesbezügliche Unzufriedenheit angaben, handelte es sich ausschließlich um Tumorpatienten, deren Tumorstadium zum Teil größere Resektionen notwendig gemacht hatte. Studien zur Anwendung von ResorbX® bei pädiatrischen Patienten mit Kraniosynostosen belegten eine, durch Befragung der Eltern evaluierte, zufriedenstellende bis exzellente Ästhetik bei 100% der Operationen (77)(78).

54% der Befragten gaben ein subjektives Taubheitsgefühl über dem Implantationsbereich an (drei mit Mukozele, der Rest Tumorpatienten). Die Objektivierung erfolgte durch Abstreichen des Gesichts im Seitenvergleich. Hierbei ergaben sich über dem jeweils betroffenen Areal bei 65% der Patienten eine Hypästhesie sowie bei 18% eine Anästhesie. Eine eindeutige, umschriebene Übereinstimmung mit dem Implantationsbereich gab es bei keinem der untersuchten Patienten. Es handelte sich meist um großflächigere Bereiche oder um den Rand der Schnittführung. In der Literatur gibt es keine ausreichenden Untersuchungen von Polymer-Implantationen und Hyp- bzw. Anästhesien, sodass keine Vergleichsinformationen vorliegen. Anhand unserer Datenlage gehen wir von keiner direkten Korrelation aus.

Eine Schwellung war bei drei Tumorpatienten nach jeweils einem, drei bzw. sechs Monaten postoperativ festzustellen. Dies könnte mit dem Degradationsprozess des Polymers zusammenhängen. 2002 untersuchten HEIDEMANN und GERLACH ultraschallgestützt den Abbauprozess von ResorbX® an Patienten mit Mittelgesichtsfrakturen. Sie kamen zu dem Ergebnis, dass die Dicke des Materials, bedingt durch Wassereinlagerungen, im Laufe der Zeit um bis zu 300% zunehmen kann (107).

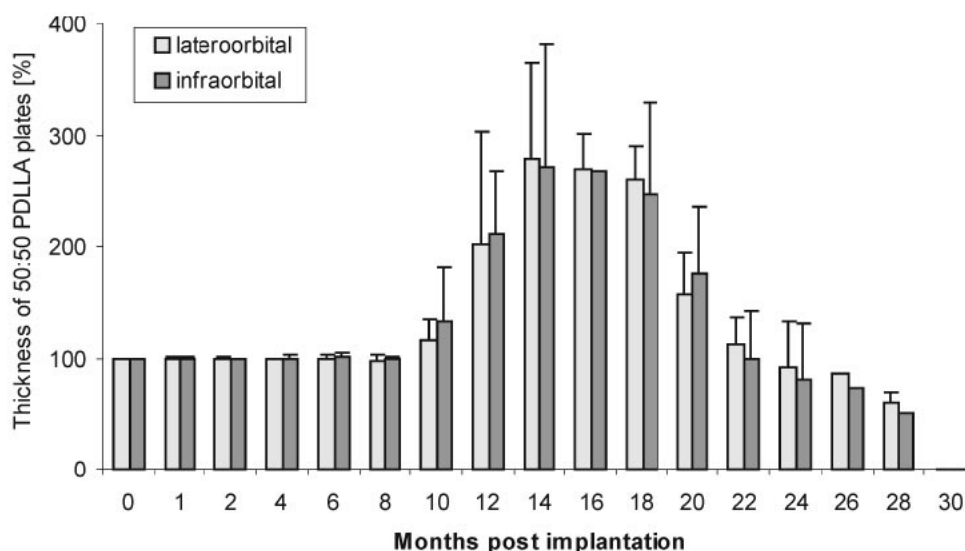


Abbildung 41: HEIDEMANN und GERLACH 2002. „Ultraschallmessungen der Dicke von 50:50 PDLLA Osteosyntheseplatten am unteren und lateralen Orbitarand. Jeder Balken repräsentiert den Mittelwert \pm Standardabweichung der Dicke der untersuchten Platte in Prozent zur Ausgangsdicke; die Follow-Up Zeit kann der x-Achse entnommen werden. Die 50:50 PDLLA Platten waren im Ultraschall 30 Monate nach Implantation nicht mehr sichtbar.“ (Grafik übernommen von (107)).

Der Grafik ist zu entnehmen, dass eine Zunahme der Dicke der Osteosyntheseplatte ab einem Zeitpunkt von etwa zehn Monaten nach der Implantation zu erwarten ist. Die maximale Volumenzunahme konnte zwischen dem vierzehnten und achtzehnten Monat festgestellt werden. Bei einer weiteren Studie zu ResorbX®, die unter anderem auch die postoperative Schwellung der operierten Patienten miterfasste, konnte eine kontinuierliche Zunahme der palpablen Schwellungen mit einem Maximum von 89% zwölf Monate nach der Operation registriert werden (78). Darüber hinaus beschrieben ARNAUD und RENIER mögliche Schwellungen zwischen sechs und zwölf Monaten postoperativ durch den Abbauprozess von ResorbX® (108). Dieses Phänomen

schilderten zudem Autoren, die andere resorbierbare Polymere zur Rekonstruktion nutzten (63)(100). Da die bei unserer Nachuntersuchung mit Schwellungen aufgefallenen Patienten erst maximal sechs Monate zuvor operiert wurden, kommt allerdings nicht nur ein Zusammenhang mit der Volumenzunahme des Polymers durch den Degradationsprozess, sondern auch mit der durch die Operation verursachten Gewebsirritation in Betracht.

Schmerzen wurden von sechs Tumorpatienten angegeben, wovon bei zweien das Implantat bereits einmal aufgrund von Plattenexposition und einmal aufgrund eines kurz darauffolgenden Rezidivs entfernt werden musste. Die restlichen vier Patienten unterzogen sich großen Resektionen und drei hatten bereits Rezidive erlitten. Bei einer Analyse von 64 Patienten mit Mittelgesichtsfrakturen, die alle ein resorbierbares Polymer zur Rekonstruktion erhalten hatten, stellten KOLK et al. zwölf Monate postoperativ bei 57,8% Schmerzen fest. Die Autoren vermuteten einen Bezug zum, durch den Abbauprozess stattfindenden lokalen PH-Abfall, wodurch sich, durch eine anschließende Erhöhung des osmotischen Drucks, die Implantathöhle erweitert oder sterile Flüssigkeitsansammlungen bilden (63). In unserer Analyse konnte aufgrund oben genannter Gründe bei keinem der Betroffenen eine direkte Verbindung der angegebenen Schmerzen mit dem Osteosynthesematerial hergestellt werden.

Funktionseinschränkungen wie beispielsweise Diplopie, Visusminderung und Beeinträchtigungen des Bewegungsausmaßes gab es erneut nur bei der Kohorte der Tumorpatienten. Bei allen konnten die Einschränkungen plausibel auf die durchgeführte Operation oder auf die anschließend erfolgte Bestrahlung zurückgeführt werden, sodass ein direkter Zusammenhang mit dem Implantat unwahrscheinlich erscheint.

5. Zusammenfassung

Seit über einem Jahrhundert sind die Ent- und Weiterentwicklung von Osteosynthese- und Knochenersatzmaterialien Gegenstand der Forschung. Die am meistverwendeten Osteosynthesematerialien sind Titan sowie bioresorbierbare Metalle und Polymere. Das Ziel dieser Studie war eine Analyse der Anwendbarkeit und Verträglichkeit des durch Hydrolyse vollständig abbaubaren Polymers ResorbX® (KLS Martin, Tuttlingen, Deutschland) an 44 Patienten mit 48 Operationen an der Hals-Nasen-Ohrenklinik zu Tübingen von 2007 bis 2015. Das Patientengut setzte sich aus 34 Tumorpatienten, fünf Patienten mit Frakturen und fünf Patienten mit einer Mukozele zusammen. Rekonstruktionen der Stirnhöhlevorder- und -hinterwand sowie des Jochbeins und die Deckung einer sinunasal-kutanen Fistel mit Hilfe von ResorbX® wurden anhand von ausgewählten Patientenbeispielen inklusive Bildmaterial aufgezeigt. Eine Analyse von allen, mit dem Polymer durchgeführten, Verschlüssen sinunasal-kutaner Fisteln ergab eine Überlegenheit des Materials gegenüber anderen in der Literatur verwendeten Verfahren. Die Studie erbrachte Hinweise auf eine mögliche Verhinderung solcher, im Rahmen der adjuvanten Radiotherapie entstehenden, Fisteln durch eine prophylaktische Implantation des Osteosynthesematerials an Prädilektionsstellen. Die Verträglichkeit von ResorbX® wurde anhand der Komplikationsrate sowie einer standardmäßigen Nachuntersuchung nach der Implantation von Fremdmaterialien in Form eines Case Report Form (CRF) erfasst. Die Komplikationsrate lag bei 8 % und setzte sich aus einer histopathologisch bestätigten Fremdkörperreaktion und drei sekundären Plattenfreilegungen zusammen. Eine unvollständige Resorption des Polymers bei einer Implantation ohne primär vollständige Schleimhautbedeckung werteten wir nicht als Komplikation. Damit lag die Rate im Vergleich etwas höher als bei anderen Studien, die ResorbX® als Osteosynthesematerial verwendeten. Wir erklären uns dies durch die längere Nachbeobachtungszeit sowie die mehrfachen Nachuntersuchungen der Tumorpatienten, wodurch Komplikationen eher entdeckt werden konnten. In keinem der analysierten Fälle kam es zu einer Instabilität des Implantats. Bei der von uns durchgeführten standardmäßigen

Nachuntersuchung zeigten sich die meisten Patienten mit der durch die Operation erreichten Stabilität und Ästhetik zufrieden. Etwa die Hälfte gab ein Taubheitsgefühl im Bereich des Eingriffs an, 13 % berichteten von einem Fremdkörpergefühl. Kein Patient beschrieb eine Überempfindlichkeit gegenüber Wärme bzw. Kälte im Implantationsbereich. Bei der HNO-fachärztlichen Untersuchung waren die führenden pathologischen Befunde Hypästhesien (vor allem im Bereich der Schnittführung) und Funktionseinschränkungen, welche nur bei der Kohorte der Tumorpatienten auftraten und plausibel durch die durchgeführte Operation oder die postoperative Bestrahlung erklärt werden konnten.

Insgesamt zeigt die Studie eine Vielzahl von Anwendungsbereichen von ResorbX® auf und ergab eine gute Verträglichkeit und geringe Komplikationsrate der Implantate.

6. Literaturverzeichnis

1. Lane WA. Some remarks on the treatment of fractures. *Br Med J*. 1895;861–3.
2. Uthoff HK, Poitras P, Backman DS. Internal plate fixation of fractures: short history and recent developments. *J Orthop Sci [Internet]*. 2006;11(2):118–26. Available from: <http://link.springer.com/10.1007/s00776-005-0984-7>
3. Lambotte A. Technique et indication des prothèses dans le traitement des fractures. *Press Med*. 1909;17:321.
4. Sherman W. Vanadium steel bone plates and screws. *Surg Gynecol Obs*. 1912;14:629–34.
5. Brettle J. A survey of the literature on metallic surgical implants. *Injury [Internet]*. 1970;2(1):26–39. Available from: <http://www.sciencedirect.com/science/article/pii/S0020138370801103>
6. Leventhal GS. Titanium, a metal for surgery. *J Bone Jt Surg*. 1951;33 A(2):473–4.
7. Meningaud JP, Poupon J, Bertrand JC, Chenevier C, Galliot-Guilley M, Guilbert F. Dynamic study about metal release from titanium miniplates in maxillofacial surgery. *Int J Oral Maxillofac Surg*. 2001;30(3):185–8.
8. McGuff HS, Heim-Hall J, Holsinger FC, Jones AA, O'Dell DS, Hafemeister AC. Maxillary Osteosarcoma Associated With a Dental Implant. *J Am Dent Assoc [Internet]*. American Dental Association; 2008;139(8):1052–9. Available from: <http://linkinghub.elsevier.com/retrieve/pii/S0002817714619000>
9. Poggio CE. Plasmacytoma of the mandible associated with a dental implant failure: a clinical report. *Clin Oral Implants Res [Internet]*. 2007;18(4):540–3. Available from: <http://www.ncbi.nlm.nih.gov/pubmed/17484736>
10. Yi Z, Bo Z, Bin S, Jing Y, Zongke Z, Fuxing P. Clinical Results and Metal Ion Levels After Ceramic-on-Metal Total Hip Arthroplasty: A Mean 50-Month Prospective Single-Center Study. *J Arthroplasty [Internet]*. Elsevier Inc.; 2015;34–7. Available from: <http://linkinghub.elsevier.com/retrieve/pii/S0883540315008487>
11. Piozzi R, Ribeiro DA, Padovan LEM, Nary Filho H, Matsumoto MA. Genotoxicity and cytotoxicity in multiple organs induced by titanium miniplates in Wistar rats. *J Biomed Mater Res A [Internet]*. 2009;88(2):342–7. Available from: <http://www.ncbi.nlm.nih.gov/pubmed/18286617>
12. Frisken K, Dandie G, Lugowski S, Jordan G. A Study of Titanium Release into Body Organs Following the Insertion of Single Threaded Screw Implants into the Mandibles of Sheep. *Aust Dent J [Internet]*. 2002;47(3):214–7. Available from: <http://doi.wiley.com/10.1111/j.1834-7819.2002.tb00331.x>
13. Elephterios B, Dobrin N, Chiriac a. Titanium Mesh Cranioplasty For Patients With Large Cranial Defects – Technical Notes. *Rom Neurosurg*. 2010;17(4):456–60.
14. Takatsu Y, Yamamura K, Miyati T, Kyotani K, Kimura T, Yamatani Y. Radiofrequency-shielding Effect of a Titanium Mesh Implanted for Cranioplasty. *Magn Reson Med Sci [Internet]*. 2015;14(4):321–7. Available from: https://www.jstage.jst.go.jp/article/mrms/14/4/14_2014-0130/_article
15. Dörner T, Haas J, Loddenkemper C, von Baehr V, Salama A. Implant-related inflammatory arthritis. *Nat Clin Pract Rheumatol [Internet]*. 2006;2(1):53–6. Available from: <http://www.nature.com/doifinder/10.1038/ncprheum0087>
16. Wang L-F, Wu J, Zheng C, Li S-L, Huang R-R, Zhang J-K. Long-Term Fever After Hallux Valgus Surgery Secondary to Titanium Allergy: A Case Report and Review of the Literature. *J Foot Ankle Surg [Internet]*. Elsevier Ltd; 2015;1–5. Available from: <http://linkinghub.elsevier.com/retrieve/pii/S1067251615002963>
17. Lim H-P, Lee K-M, Koh Y-I, Park S-W. Allergic contact stomatitis caused by a titanium nitride-coated implant abutment: A clinical report. *J Prosthet Dent [Internet]*. The Editorial Council of the Journal of Prosthetic Dentistry; 2012;108(4):209–13. Available from: <http://linkinghub.elsevier.com/retrieve/pii/S0022391312601632>
18. Thomas P, Bandl WD, Maier S, Summer B, Przybilla B. Hypersensitivity to titanium osteosynthesis with impaired fracture healing, eczema, and T-cell hyperresponsiveness in vitro: Case report and review of the literature. *Contact Dermatitis*. 2006;55:199–202.

19. Müller K, Valentine-Thon E. Hypersensitivity to titanium: Clinical and laboratory evidence. *Neuroendocrinol Lett.* 2006;27(SUPPL. 1):31–5.
20. Leitlinienkommission der Deutschen Gesellschaft für Unfallchirurgie e.V. (DGU). S1 Leitlinie: Implantatentfernung. Leitlinienkommission der Deutschen Gesellschaft für Unfallchirurgie e.V. (DGU) 2014 p. 1–18.
21. Yun H, Qi C, Fumin S, Wei T. Long-term follow-up study of titanium implant impact on pediatric mandibular growth and development. *West China J Stomatol.* 2015;33(4):2–5.
22. Obwegeser J a. Resorbier-und umbaubare Osteosynthesematerialien in der Mund-, Kiefer-und Gesichtschirurgie. *Mund-, Kiefer-und Gesichtschirurgie.* 1998;2(6):288–308.
23. Smeets R, Kolk A. Osteokonduktive und -induktive Knochenersatzmaterialien Teil 1 [Internet]. 2011. Available from: <http://www.zmk-aktuell.de/zahnheilkunde/implantologie/story/osteokonduktive-und-induktive-knochenersatzmaterialien-teil-1.html>
24. Osteokonduktion [Internet]. Available from: <http://www.implantate.com/lexikon/osteokonduktion.html>
25. Osteoinduktion [Internet]. Available from: <http://www.implantate.com/lexikon/osteoinduktion.html>
26. Davy H. Electro-Chemical Researches, on the Decomposition of the Earths; With Observations on the Metals Obtained from the Alkaline Earths, and on the Amalgam Procured from Ammonia Author (s): Humphry Davy Source : Philosophical Transactions of the Royal Soc. *Philos Trans R Soc London.* 1808;98(1808).
27. Witte F. Reprint of: The history of biodegradable magnesium implants: A review. *Acta Biomater* [Internet]. Acta Materialia Inc.; 2015;23:S28–40. Available from: <http://linkinghub.elsevier.com/retrieve/pii/S174270611500313X>
28. Kammer C. *Magnesium Taschenbuch.* Düsseldorf: Aluminium-Zentrale e.V.; 2000.
29. Staiger MP, Pietak AM, Huadmai J, Dias G. Magnesium and its alloys as orthopedic biomaterials: A review. *Biomaterials.* 2006;27(9):1728–34.
30. Tan L, Yu X, Wan P, Yang K. Biodegradable Materials for Bone Repairs: A Review. *J Mater Sci Technol.* 2013;29(6):503–13.
31. Kandimalla R, Vallamkondu J, Corgiat EB, Gill KD. Understanding Aspects of aluminum exposure in Alzheimer’s disease development. *Brain Pathol* [Internet]. 2015;n/a – n/a. Available from: <http://onlinelibrary.wiley.com/doi/10.1111/bpa.12333/abstract>
32. Zeeck A, Grond S, Papastavrou I, Zeeck SC. *Chemie für Mediziner.* 6th ed. München: Elsevier; 2005. 47 p.
33. BaoLin G, Ma P. Synthetic biodegradable functional polymers for tissue engineering: a brief review. *Sci China Chem.* 2014;57(4):490–500.
34. Scott G, editor. *Degradable Polymers: Principles and Applications.* 2nd ed. Springer Science+Business Media Dordrecht; 2002. 326 p.
35. Stanton DC, Liu F, Yu JW, Mistretta MC. Use of bioresorbable plating systems in paediatric mandible fractures. *J Cranio-Maxillofac Surg* [Internet]. Elsevier Ltd; 2014;42(7):1305–9. Available from: <http://dx.doi.org/10.1016/j.jcms.2014.03.015>
36. Ferretti C. A prospective trial of poly-L-lactic/polyglycolic acid co-polymer plates and screws for internal fixation of mandibular fractures. *Int J Oral Maxillofac Surg.* 2008;37(3):242–8.
37. Xu Y, Kim C-S, Saylor DM, Koo D. Polymer degradation and drug delivery in PLGA-based drug-polymer applications: A review of experiments and theories. *J Biomed Mater Res Part B Appl Biomater* [Internet]. 2016;1–25. Available from: <http://doi.wiley.com/10.1002/jbm.b.33648>
38. West JB. Carl Wilhelm Scheele, the discoverer of oxygen, and a very productive chemist. *AJP Lung Cell Mol Physiol* [Internet]. 2014;307(11):L811–6. Available from: <http://ajplung.physiology.org/cgi/doi/10.1152/ajplung.00223.2014>
39. McAliley J, Bruce D. Development of force field parameters for molecular simulation of polylactide. *J Chem Theory Comput.* 2011;7(11):3756–67.
40. Park Y-W. Bioabsorbable osteofixation for orthognathic surgery. *Maxillofac Plast Reconstr Surg* [Internet]. 2015;37:1–9. Available from: <http://dx.doi.org/10.1186/s40902-015-0003-7>

41. Bergsma E, Rozema F, Bos R, de Bruijn W. Foreign body reaction to resorbable poly (L-lactide) bone plates and screws used for the fixation of unstable zygomatic fractures. *J Oral Maxillofac Surg.* 1993;51:666–70.
42. Wei X, Egawa S, Matsumoto R, Yasuda H, Hirai K, Yoshii T, et al. Augmentation of fracture healing by hydroxyapatite/collagen paste and bone morphogenetic protein-2 evaluated using a rat femur osteotomy model. *J Orthop Res [Internet].* 2017;1–9. Available from: <http://doi.wiley.com/10.1002/jor.23646>
43. Kuboki Y, Takita H, Kobayashi D, Tsuruga E, Inoue M, Murata M, et al. BMP-induced osteogenesis on the surface of hydroxyapatite with geometrically feasible and nonfeasible structures: Topology of osteogenesis. *J Biomed Mater Res.* 1998;39(2):190–9.
44. Choi S-W, Zhang Y, R. MM, Xia Y. Neovascularization in Biodegradable Inverse Opal Scaffolds with Uniform and Precisely Controlled Pore Sizes. *Adv Healthc Mater.* 2013;2(1):145–54.
45. Köster K, Karbe E, Kramer H, Heide H, König R. Experimenteller Knochenersatz durch resorbierbare Calciumphosphat-Keramik. *Langenbecks Arch Chir.* 1976;341:77–86.
46. Lee JH, Nam H, Ryu HS, Seo JH, Chang BS, Lee CK. Bioactive ceramic coating of cancellous screws improves the osseointegration in the cancellous bone. *J Orthop Sci.* 2011;16(3):291–7.
47. Obando-Pereda G a., Fischer L, Stach-Machado DR. Titanium and zirconia particle-induced pro-inflammatory gene expression in cultured macrophages and osteolysis, inflammatory hyperalgesia and edema in vivo. *Life Sci [Internet]. Elsevier Inc.;* 2014;97(2):96–106. Available from: <http://dx.doi.org/10.1016/j.lfs.2013.11.008>
48. Brandt J, Henning S, Michler G, Hein W, Bernstein A, Schulz M. Nanocrystalline hydroxyapatite for bone repair: An animal study. *J Mater Sci Mater Med.* 2010;21:283–94.
49. Erbe EM, Marx JG, Clineff TD, Bellincampi LD. Potential of an ultraporous beta-tricalcium phosphate synthetic cancellous bone void filler and bone marrow aspirate composite graft. *Eur Spine J [Internet].* 2001;10 Suppl 2:S141–6. Available from: <http://www.pubmedcentral.nih.gov/articlerender.fcgi?artid=3611552&tool=pmcentrez&rendertype=abstract>
50. Fricia M, Passanisi M, Salamanna F, Parrilli A, Giavaresi G, Fini M. Osteointegration in Custom-made Porous Hydroxyapatite Cranial Implants: From Reconstructive Surgery to Regenerative Medicine. *World Neurosurg [Internet]. Elsevier Inc;* 2015;84(2):591.e11–591.e16. Available from: <http://linkinghub.elsevier.com/retrieve/pii/S1878875015002946>
51. Kwon Y-D, Yang DH, Lee D-W. A Titanium Surface-Modified with Nano-Sized Hydroxyapatite and Simvastatin Enhances Bone Formation and Osseointegration [Abstract]. *J Biomed Nanotechnol.* 2015;11(6):1007–15.
52. Rumpel E, Wolf E, Kauschke E, Bienengraber V, Bayerlein T, Gedrange T, et al. The biodegradation of hydroxyapatite bone graft substitutes in vivo. *Folia Morphol (Warsz).* 2006;65(1):43–8.
53. Duda M, Pajak J. The issue of bioresorption of the Bio-Oss xenogeneic bone substitute in bone defects [Abstract]. *Ann Univ Mariae Curie Sklodowska Med.* 2004;59(1):269–77.
54. Araújo MG, Carmagnola D, Berglundh T, Thilander B, Lindhe J. Orthodontic movement in bone defects augmented with Bio-Oss. An experimental study in dogs. *J Clin Periodontol.* 2001;28(1):73–80.
55. Carrodegua RG, De Aza S. α -Tricalcium phosphate: Synthesis, properties and biomedical applications. *Acta Biomater [Internet]. Acta Materialia Inc.;* 2011;7(10):3536–46. Available from: <http://linkinghub.elsevier.com/retrieve/pii/S174270611100256X>
56. Elliot JC. Structure and chemistry of the apatites and other calcium orthophosphates. Amsterdam: Elsevier Science; 1994.
57. Yuan H, Bruijn JDDE, Li Y, Feng J, Yang Z, Groot KDE, et al. Bone formation induced by calcium phosphate ceramics in soft tissue of dogs : a comparative study between porous α -TCP and β -TCP. *J Mater Sci Mater Med.* 2001;12(1):7–13.
58. Xie L, Yu H, Deng Y, Yang W, Liao L, Long Q. Preparation, characterization and in vitro dissolution behavior of porous biphasic α/β -tricalcium phosphate bioceramics. *Mater Sci Eng C [Internet]. Elsevier B.V.;* 2016;59:1007–15. Available from: <http://dx.doi.org/10.1016/j.msec.2015.11.040>

59. Hench LL. The story of Bioglass®. *J Mater Sci Mater Med* [Internet]. 2006;17(11):967–78. Available from: <http://link.springer.com/10.1007/s10856-006-0432-z>
60. Hench LL, Paschall H a. Direct chemical bond of bioactive glass-ceramic materials to bone and muscle. *J Biomed Mater Res*. 1973;7(3):25–42.
61. Wilson J, Pigott GH, Schoen FJ, Hench LL. Toxicology and biocompatibility of bioglasses. *J Biomed Mater Res*. 1981;15(6):805–17.
62. Laine P, Kontio R, Lindqvist C, Suuronen R. Are there any complications with bioabsorbable fixation devices? A 10 year review in orthognathic surgery. *Int J Oral Maxillofac Surg*. 2004;33(3):240–4.
63. Kolk A, Köhnke R, Saely CH, Ploder O. Are Biodegradable Osteosyntheses Still an Option for Midface Trauma? Longitudinal Evaluation of Three Different PLA-Based Materials. *Biomed Res Int*. 2015;2015.
64. Holtmann H, Eren H, Sander K, Kubler NR, Handschel J. Orbital floor fractures - short- and intermediate-term complications depending on treatment procedures. *Head Face Med* [Internet]. *Head & Face Medicine*; 2016;12(1):1. Available from: <http://dx.doi.org/10.1186/s13005-015-0096-3>
65. Eckelt U, Nitsche M, Müller A, Pilling E, Pinzer T, Roesner D. Ultrasound aided pin fixation of biodegradable osteosynthetic materials in cranioplasty for infants with craniosynostosis. *J Cranio-Maxillofac Surg*. 2007;35(4-5):218–21.
66. Eckelt U, Mai R, Pilling E, Mueller A, Pinzer T, Roesner D, et al. The application of Sonic Weld osteosynthesis techniques in Craniofacial Surgery. *J Maxillofac Oral Surg*. 2007;6:22–5.
67. Pilling E, Mai R, Theissig F, Stadlinger B, Loukota R, Eckelt U. An experimental in vivo analysis of the resorption to ultrasound activated pins (Sonic weld®) and standard biodegradable screws (ResorbX®) in sheep. *Br J Oral Maxillofac Surg* [Internet]. 2007 Sep [cited 2015 Jun 11];45(6):447–50. Available from: <http://www.sciencedirect.com/science/article/pii/S0266435606002749>
68. Pilling E, Meissner H, Jung R, Koch R, Loukota R, Mai R, et al. An experimental study of the biomechanical stability of ultrasound-activated pinned (SonicWeld Rx + Resorb-X) and screwed fixed (Resorb-X) resorbable materials for osteosynthesis in the treatment of simulated craniosynostosis in sheep. *Br J Oral Maxillofac Surg*. 2007;45(6):451–6.
69. Buijs GJ, van der Houwen EB, Stegenga B, Verkerke GJ, Bos RRM. Mechanical Strength and Stiffness of the Biodegradable SonicWeld Rx Osteofixation System. *J Oral Maxillofac Surg* [Internet]. *American Association of Oral and Maxillofacial Surgeons*; 2009;67(4):782–7. Available from: <http://dx.doi.org/10.1016/j.joms.2008.07.022>
70. Schneider M, Eckelt U, Reitemeier B, Meissner H, Richter G, Loukota R, et al. Stability of fixation of diacapitular fractures of the mandibular condylar process by ultrasound-aided resorbable pins (SonicWeld Rx® System) in pigs. *Br J Oral Maxillofac Surg* [Internet]. *British Association of Oral and Maxillofacial Surgeons*; 2011;49:297–301. Available from: <http://dx.doi.org/10.1016/j.bjoms.2010.05.001>
71. KLSMartin. SonicWeldRx Verkaufsprospekt.
72. Heidemann W, Fischer JH, Koebke J, Busmann C, Gerlach KL. In vivo study of degradation of poly-(D,L-) lactide and poly-(L-lactide-co-glycolide) osteosynthesis material. *Mund Kiefer Gesichtschir*. 2003;7(5):283–8.
73. Mai R, Lauer G, Pilling E, Jung R, Leonhardt H, Proff P, et al. Bone welding--a histological evaluation in the jaw. *Ann Anat* [Internet]. 2007;189(4):350–5. Available from: <http://www.ncbi.nlm.nih.gov/pubmed/17695991>
74. Fend F, Adam P. Histopathologischer Befund. 2012.
75. Nkenke E, Vairaktaris E, Schwarz S, Eyüpoglu I, Ganslandt O, Leis T, et al. Prospective assessment of complications associated with ultrasound activated resorbable pin osteosynthesis in pediatric craniofacial surgery: preliminary results. *Neurocir*. 2011;22(6):498–506.
76. Eppley BL, Morales L, Wood R, Pensler J, Goldstein J, Havlik RJ, et al. Resorbable PLLA-PGA plate and screw fixation in pediatric craniofacial surgery: clinical experience in 1883 patients. *Plast Reconstr Surg*. 2004;114(4):850–6; discussion 857.
77. Wood RJ, Petronio JA, Graupman PC, Shell CD, Gear AJL. New Resorbable Plate and Screw System in Pediatric Craniofacial Surgery. *J Craniofac Surg*. 2012;23(3):845–9.

78. Freudlsperger C, Castrillon-Oberndorfer G, Baechli H, Hoffmann J, Mertens C, Engel M. The value of ultrasound-assisted pinned resorbable osteosynthesis for cranial vault remodelling in craniosynostosis. *J Cranio-Maxillofacial Surg* [Internet]. Elsevier Ltd; 2014;42(5):503–7. Available from: <http://dx.doi.org/10.1016/j.jcms.2013.07.016>
79. Reichwein A, Schicho K, Moser D, Seemann R, Poeschl P, Baumann A, et al. Clinical Experiences With Resorbable Ultrasonic-Guided, Angle-Stable Osteosynthesis in the Panfacial Region. *J Oral Maxillofac Surg* [Internet]. American Association of Oral and Maxillofacial Surgeons; 2009;67(6):1211–7. Available from: <http://dx.doi.org/10.1016/j.joms.2008.12.033>
80. Ketola-Kinnula T, Suuronen R, Kontio R, Laine P, Lindqvist C. Bioabsorbable plates and screws for fixation of mandibulotomies in ablative oral cancer surgery. *J Oral Maxillofac Surg* [Internet]. Elsevier Inc.; 2010;68(8):1753–62. Available from: <http://dx.doi.org/10.1016/j.joms.2009.07.059>
81. Tataru D, Mak V, Simo R, Davies EA, Gallagher J. Trends in the epidemiology of head and neck cancer in London. *Clin Otolaryngol* [Internet]. 2016; Available from: <http://doi.wiley.com/10.1111/coa.12673>
82. Meara DJ, Knoll MR, Holmes JD, Clark DM. Fixation of le Fort i osteotomies with poly-dl-lactic acid mesh and ultrasonic welding - A new technique. *J Oral Maxillofac Surg* [Internet]. American Association of Oral and Maxillofacial Surgeons; 2012;70(5):1139–44. Available from: <http://dx.doi.org/10.1016/j.joms.2011.03.011>
83. Landes C a, Kriener S, Menzer M, Kovács AF. Resorbable plate osteosynthesis of dislocated or pathological mandibular fractures: a prospective clinical trial of two amorphous L-/DL-lactide copolymer 2-mm miniplate systems. *Plast Reconstr Surg* [Internet]. 2003;111(2):601–10. Available from: <http://www.ncbi.nlm.nih.gov/pubmed/12560681>
84. Cheung LK, Chow LK, Chiu WK. A randomized controlled trial of resorbable versus titanium fixation for orthognathic surgery. *Oral Surgery, Oral Med Oral Pathol Oral Radiol Endodontology*. 2004;98(4):386–97.
85. Böstman O, Pihlajamäki H. Clinical biocompatibility of biodegradable orthopaedic implants for internal fixation: a review. *Biomaterials*. 2000;21(24):2615–21.
86. Koudstaal MJ, van der Wal KGH, Bijvoet HWC, Vincent AJPE, Poulblon RMI. Post-trauma mucocele formation in the frontal sinus; a rationale of follow-up. *Int J Oral Maxillofac Surg*. 2004;33(8):751–4.
87. Kamoshima Y, Terasaka S, Nakamaru Y, Takagi D, Fukuda S, Houkin K. Giant frontal mucocele occurring 32 years after frontal bone fracture: A case report. *Case Rep Neurol*. 2012;4(1):34–7.
88. Sakat MS, Kilic K, Altas E, Gozeler MS, Ucuncu H. Comminuted Frontal Sinus Fracture Reconstructed With Titanium Mesh. *J Craniofac Surg* [Internet]. 2016;27(2):e207–8. Available from: <http://content.wkhealth.com/linkback/openurl?sid=WKPTLP:landingpage&an=00001665-201603000-00104>
89. Markiewicz MR, Gelesko S, Bell RB. Zygoma Reconstruction. *Oral Maxillofac Surg Clin North Am* [Internet]. Elsevier Inc; 2013;25(2):167–201. Available from: <http://dx.doi.org/10.1016/j.joms.2013.02.005>
90. Hirano S, Shoji K, Kojima H, Omori K. Use of Hydroxyapatite for Reconstruction after Surgical Removal of Intraosseous Hemangioma in the Zygomatic Bone. *Plast*. 1997;100:86–90.
91. Pintor F, Bahamondes C, Campos O, Zivov A. Chondromyxoid fibroma of zygoma in an elderly patient: A rare presentation. *Ann Maxillofac Surg* [Internet]. 2015;5(2):244–8. Available from: <http://www.ncbi.nlm.nih.gov/pubmed/26981481>
92. El-Khayat B, Eley KA, Shah KA, Watt-Smith SR. Ewings sarcoma of the zygoma reconstructed with a gold prosthesis: a rare tumor and unique reconstruction. *Oral Surgery, Oral Med Oral Pathol Oral Radiol Endodontology* [Internet]. Elsevier Inc.; 2010;109(1):e5–10. Available from: <http://dx.doi.org/10.1016/j.tripleo.2009.08.004>
93. Li X, Qian C, Yang S, Chen Y, Sun W, Wang Y. Cranial reconstruction with titanium clamps in frontal comminuted depressed skull fractures. *J Craniofac Surg* [Internet]. 2013;24(1):247–9. Available from: <http://www.ncbi.nlm.nih.gov/pubmed/23348294>

94. Patel MR, Stadler ME, Snyderman CH, Carrau RL, Kassam AB, Germanwala A V., et al. How to choose? Endoscopic skull base reconstructive options and limitations. *Skull Base*. 2010;20(6):397–403.
95. Krüger C, Mohr C, Stolke D. Rekonstruktion der Frontobasis nach Tumoroperationen und Traumen. *Mund-, Kiefer- und Gesichtschirurgie* [Internet]. 1998;4–8. Available from: <http://link.springer.com/article/10.1007/PL00014485>
96. Kaminsky J, Löwenheim H, Preyer S, Hoffmann J, Tatagiba M. Rekonstruktion der Frontobasis mit autologen Materialien. *Skull Base*. 2006;16(04):A050.1.
97. Cianchetti M, Varvares MA, Deschler DG, Liebsch NJ, Wang JJ, Chan AW. Risk of sinonasal-cutaneous fistula after treatment for advanced sinonasal cancer. *J Surg Oncol*. 2012;105(3):261–5.
98. Terezakis SA, Bohle GC 3rd, Lee NY. Fistula formation after postoperative radiation treatment for paranasal sinus cancer. *Am J Clin Oncol*. 2008;31(2):199–204.
99. Nelson L, Burke-Smith A, Kirkpatrick N. A novel approach for successful closure of sinonasal fistulae. *J Plast Reconstr Aesthetic Surg* [Internet]. Elsevier Ltd; 2014;67(7):910–5. Available from: <http://dx.doi.org/10.1016/j.bjps.2014.03.015>
100. Hayden Gephart MG, Woodard JI, Arrigo RT, Lorenz HP, Schendel S a., Edwards MSB, et al. Using bioabsorbable fixation systems in the treatment of pediatric skull deformities leads to good outcomes and low morbidity. *Child's Nerv Syst*. 2013;29(2):297–301.
101. Bergsma EJ, Rozema FR, Bos RR, de Bruijn WC. Foreign body reactions to resorbable poly(L-lactide) bone plates and screws used for the fixation of unstable zygomatic fractures. *J Oral Maxillofac Surg* [Internet]. American Association of Oral and Maxillofacial Surgeons.; 1993;51(6):666–70. Available from: [http://dx.doi.org/10.1016/S0278-2391\(10\)80267-8](http://dx.doi.org/10.1016/S0278-2391(10)80267-8)
102. Xue AS, Koshy JC, Weathers WM, Wolfswinkel EM, Kaufman Y, Sharabi SE, et al. Local Foreign-Body Reaction to Commercial Biodegradable Implants: An In Vivo Animal Study. *Cranial Maxillofac Trauma Reconstr*. 2014;7(1):27–34.
103. Enislidis G, Lagogiannis G, Wittwer G, Glaser C, Ewers R. Fixation of zygomatic fractures with a biodegradable copolymer osteosynthesis system: Short- and long-term results. *Int J Oral Maxillofac Surg*. 2005;34(1):19–26.
104. Schneider M, Seinige C, Pilling E, Rasse M, Loukota R, Stadlinger B, et al. Ultrasound-aided resorbable osteosynthesis of fractures of the mandibular condylar base: an experimental study in sheep. *Br J Oral Maxillofac Surg* [Internet]. British Association of Oral and Maxillofacial Surgeons; 2012;50(6):528–32. Available from: <http://www.ncbi.nlm.nih.gov/pubmed/22078939>
105. Eppley BL. Use of a resorbable fixation technique for maxillary fractures. *The Journal of craniofacial surgery*. 1998. p. 317–21.
106. Hoffmann J, Troitzsch D, Gülicher D, Adam C, Reinert S. Significance of biodegradable implants in case of midfacial fractures. *Biomed Tech (Berl)*. 2002;47 Suppl 1:496–9.
107. Heidemann W, Gerlach KL. Imaging of biodegradable osteosynthesis materials by ultrasound. *Dentomaxillofac Radiol*. 2002;31(3):155–8.
108. Arnaud E, Renier D. Pediatric craniofacial osteosynthesis and distraction using an ultrasonic-assisted pinned resorbable system: a prospective report with a minimum 30 months' follow-up. *J Craniofac Surg* [Internet]. 2009;20(6):2081–6. Available from: <http://www.ncbi.nlm.nih.gov/pubmed/19881368>

7. Erklärung zum Eigenanteil

Die Arbeit wurde in der Universitätsklinik für Hals-, Nasen- und Ohrenheilkunde Tübingen unter der Betreuung von Herrn Prof. Dr. Hubert Löwenheim, Ärztlicher Direktor, durchgeführt.

Die Konzeption der Studie erfolgte durch Herrn Dr. Paul-Stefan Mauz, stellvertretender ärztlicher Direktor der Universitätsklinik für Hals-, Nasen- und Ohrenheilkunde Tübingen.

Die Datenerhebung wurde von mir durchgeführt.

Die Nachuntersuchungen der Patienten erfolgten durch Herrn Dr. Paul-Stefan Mauz und mich.

Die statistische Auswertung wurde nach Beratung durch das Institut für Biometrie der Universität Tübingen von mir eigenständig durchgeführt.

Ich versichere das Manuskript selbstständig verfasst zu haben und keine weiteren als die von mir angegebenen Quellen verwendet zu haben.

Tübingen, den 04.10.2017

Amanda Eisele

Danksagung

Mein besonderer Dank gilt Herrn Dr. Paul-Stefan Mauz, stellvertretender ärztlicher Direktor der Universitätsklinik für Hals-, Nasen- und Ohrenheilkunde Tübingen, für die freundliche Überlassung des interessanten Themas und die kompetente, nette und stets zuverlässige Betreuung. Dankbar anerkennen möchte ich auch Ihre Unterstützung bei der Durchführung der Nachuntersuchungen und die konstruktiven und ausführlichen persönlichen Gespräche und Telefonate.

Bedanken möchte ich mich außerdem bei Herrn Prof. Dr. Hubert Löwenheim, ärztlicher Direktor der Universitätsklinik für Hals-, Nasen und Ohrenheilkunde Tübingen, für die freundliche Übernahme der Promotionsarbeit.

Auch bedanken möchte ich mich bei Herrn Martin Gienger, Produktmanager der KLS Martin Group, für die Überlassung der Produktinformationen und Bereitstellung von Literatur.

Bei dieser Arbeit wurde die methodische Beratung des Instituts für Klinische Epidemiologie und angewandte Biometrie der Universität Tübingen in Anspruch genommen. Für die Unterstützung möchte ich mich bei Herrn Dr. Gunnar Blumenstock herzlich bedanken.

Mein herzlicher Dank geht auch an Waltraut Gober und Laura Volanti für die sorgfältige grammatikalische Korrektur.

Besonders bedanken möchte ich mich auch bei meinen Eltern, die mich stets auf meinem Weg durch das Studium begleitet haben. Vielen Dank für eure aufbauenden Worte und wertvollen Ratschläge.