

Aus der Medizinischen Universitätsklinik und Poliklinik Tübingen  
Abteilung Innere Medizin II  
Schwerpunkt Onkologie, Hämatologie, klinische Immunologie,  
Rheumatologie und Pulmologie

**Untersuchung von Folatrezeptor alpha  
und Thymidylatsynthase im mesenchymalen Gewebe  
von Weichteilsarkomen**

Inaugural-Dissertation  
zur Erlangung des Doktorgrades  
der Medizin

der Medizinischen Fakultät  
der Eberhard Karls Universität  
zu Tübingen

vorgelegt von

Becker, Judith Mirjam

2018

Dekan: Professor Dr. I. B. Autenrieth

1. Berichterstatter: Professor Dr. H.-G. Kopp

2. Berichterstatter: Professor Dr. M. Bitzer

Tag der Disputation: 19.06.2018

Meiner Familie

<b>Inhaltsverzeichnis</b>	
<b>Abkürzungsverzeichnis</b> .....	<b>6</b>
<b>1 Einleitung</b> .....	<b>8</b>
<b>1.1 Grundlagen</b>	<b>8</b>
1.1.1 Weichteilsarkome: Definition und Epidemiologie	8
1.1.2 Ätiologie	9
1.1.3 Prognose	9
1.1.4 Klinik	10
1.1.5 Diagnostik	10
1.1.6 Klassifikation	11
1.1.7 Therapiesäulen	12
1.1.8 Systemische Therapie	12
<b>1.2 Biomarker</b>	<b>14</b>
1.2.1 Folatrezeptor alpha (FR $\alpha$ )	14
1.2.2 Thymidylatsynthase (TS)	16
<b>1.3 Pemetrexed</b>	<b>17</b>
<b>1.4 Herleitung der Fragestellung</b>	<b>19</b>
<b>2 Methoden</b> .....	<b>21</b>
<b>2.1 Histologisches Material</b>	<b>21</b>
<b>2.2 Genehmigung</b>	<b>21</b>
<b>2.3 Studiendesign</b>	<b>21</b>
2.3.1 Forschungsfrage 1	21
2.3.2 Forschungsfrage 2	24
<b>2.4 Immunhistochemie</b>	<b>27</b>
2.4.1 Grundlagen und Prinzip des Färbeverfahrens	27
<b>2.3 Vorbereitung</b>	<b>29</b>
2.3.1 Mikrotomie	29
2.3.2 Entparaffinierung und Hydratisierung	29
2.3.3 Antigendemaskierung	30
2.3.4 Peroxidase-Block	30
2.3.5 Hämatoxylin-Eosin Färbung	31
<b>2.4 Immunfärbung</b>	<b>31</b>
2.4.1 Protokoll FR $\alpha$	32
2.4.2 Protokoll TS	33
<b>2.5 Gegenfärbung und abschließende Arbeitsschritte</b>	<b>33</b>
<b>2.6 Digitalisierung</b>	<b>34</b>
<b>2.7 Semiquantitative Analyse</b>	<b>34</b>

2.8 Datenbank und Statistische Analyse	36
<b>3 Liste der verwendeten Materialien</b> .....	<b>37</b>
3.1 Kits	37
3.2 Geräte	37
3.3 Reagenzien und Chemikalien	37
3.4 Gebrauchswaren	38
3.5 Antikörper	38
<b>4 Ergebnisse</b> .....	<b>39</b>
4.1 Auswertung der immunhistochemischen Untersuchung von Folatrezeptor $\alpha$ (FR $\alpha$ )	39
4.2 Auswertung der immunhistochemischen Untersuchung der Thymidylatsynthase (TS)	41
4.2.1 Qualitative Analyse	41
4.2.2 Semiquantitative Analyse	43
4.2.3 Zusammenfassung Ergebnisse Forschungsfrage 1	72
4.3 Thymidylatsynthase in Studienteilnehmern der Pemetrexed-Studie	73
4.3.1 Klinischer Verlauf und Ergebnis der Immunhistochemie	73
4.3.2 Zusammenfassung der Ergebnisse Forschungsfrage 2	80
<b>5 Diskussion</b> .....	<b>83</b>
5.1 Auswertung der eigenen Ergebnisse und Einbettung in den aktuellen wissenschaftlichen Kontext	83
5.1.1 Ergebnis der Folatrezeptorfärbung	83
5.1.2 Ergebnis der Thymidylatsynthasefärbung	84
5.2 Evaluation der Arbeit und Diskussion ihrer Limitationen	87
5.2.1 Evaluation von Material und Methode	87
5.2.2 Evaluation von Auswertungsmethode und statistischer Analyse	89
5.3 Implikationen, Konsequenzen, Ausblick	90
<b>6 Zusammenfassung</b> .....	<b>92</b>
<b>7 Bibliografie</b> .....	<b>93</b>
<b>Erklärung zum Eigenanteil der Dissertationsschrift</b> .....	<b>99</b>
<b>Danksagung</b> .....	<b>100</b>

# Abkürzungsverzeichnis

Tabelle 1 - Abkürzungsverzeichnis

Abb.	Abbildung
AIO	Arbeitsgemeinschaft Internistische Onkologie in der Deutschen Krebsgesellschaft e.V.
AK	Antikörper
Aqua bidest	doppelt destilliertes Wasser
BSA	Bovines Serumalbumin
CT	Computertomographie
DAB	3,3'-Diaminobenzidin
DHFR	Dihydrofolat-Reduktase
EMA	Europäische Arzneimittel-Agentur
et al.	und andere (et altera)
Fab	fragment antigen binding
FH4	Tetrahydrofolsäure
FR $\alpha$	Folatrezeptor alpha
GARFT	Glycinamid-Ribonukleotid-Formyltransferase
H <sub>2</sub> O <sub>2</sub>	Wasserstoffperoxid
HRP	Meerrettichperoxidase (horseradish peroxidase)
LK	Lymphknoten
LMS	Leiomyosarkom
NOS	Not otherwise specified sarcoma (Unklassifiziertes Sarkom)
NSCLC	non-small-cell lung cancer (Nicht-kleinzelliges Lungenkarzinom)
PAP-Methode	Peroxidase anti-Peroxidase Methode

PBS	Phosphatgepufferte Kochsalzlösung (phosphate buffered saline)
RECIST	Response Evaluation Criteria In Solid Tumors
RMS	Rhabdomyosarkom
TH	Therapie
TRIS	Tris(hydroxymethyl)-aminomethan $C_4H_{11}NO_3$
TS	Thymidylatsynthase
UAW	Unerwünschte Arzneimittelwirkung
UICC	Union Internationale Contre le Cancer (Non-Profit Organisation, Genf)
VEGF	vascular endothelial growth factor

**Tabelle 2 - Maßeinheiten**

°C	Grad Celcius
cm	Zentimeter
m <sup>2</sup>	Quadratmeter
mg	Milligramm
min	Minuten
s	Sekunden
µl	Mikroliter
µm	Mikrometer

# 1 Einleitung

## 1.1 Grundlagen

Weichteilsarkome stellen diagnostisch anspruchsvolle und therapeutisch komplexe maligne Erkrankungen dar. Bis heute verhindert ihre bemerkenswerte Heterogenität mit diversen histologischen Subtypen, verbunden mit ihrer Seltenheit, das Fortschreiten des Erkenntnisgewinns (Schlag, Hartmann et al. 2011). Ungeachtet des wissenschaftlichen Fortschrittes der vergangenen Jahre bleibt die Prognose für Sarkompatienten insbesondere im fortgeschrittenen metastasierten Stadium sehr schlecht (In, Hu et al. 2017). Angesichts der wenigen Optionen nach Ausschöpfung der derzeitigen Standardtherapie besteht ein dringender Bedarf an neuen und wirksameren Präparaten (Hartmann, Bauer et al. 2013). Durch die Erforschung und Validierung prädiktiver Faktoren und der Weiterentwicklung der Subtyp-spezifischen Therapien soll zukünftig die Prognose von Sarkompatienten verbessert werden (In, Hu et al. 2017). Ein wissenschaftlicher Ansatz wirksame zytostatische Therapien zu entwickeln, liegt in der Untersuchung Folsäure-assoziiertes Enzyme wie beispielsweise der Thymidylatsynthase, bei denen eine Bedeutung als Biomarker angenommen wird. Ihre vollständige Rolle aufzuklären ist Gegenstand laufender Forschungsarbeit (Kimura, Imamura et al. 2017).

### 1.1.1 Weichteilsarkome: Definition und Epidemiologie

Sarkome des Weichgewebes bilden eine heterogene Gruppe maligner Neoplasien mesenchymalen Ursprungs. Das Mesenchym umfasst embryonale nichtepitheliale und extraskelettale Zellen wie sie in Muskel, Fett-, und Bindegewebe, autonomem und peripherem Nervengewebe sowie Blutgefäßen vorkommt (Clark, Fisher et al. 2005). Die Prävalenz von malignen mesenchymalen Neoplasien beläuft sich auf nur ungefähr 2 % der bösartigen Tumoren bei Erwachsenen (Blay 2017) und ungefähr 15 % der Krebserkrankungen bei Kindern (Jain, Sajeevan et al. 2009). Mit einer Inzidenz von ungefähr 6 auf 100.000 Einwohner pro Jahr gehört die Erkrankung auch auf Europa bezogen zu den seltenen Tumorarten (Stiller, Trama et al. 2013). Das



Erkrankungsrisiko steigt mit dem Lebensalter. Männer sind geringfügig häufiger betroffen (IARC 2002).

### **1.1.2 Ätiologie**

Bislang ist die Ätiologie der meisten Sarkome ungeklärt. Es stehen jedoch einige exogene Faktoren unter Verdacht zu ihrer Entstehung beizutragen. Eine vorangegangene Strahlenexposition gilt als bekannter Risikofaktor (Mark, Poen et al. 1994). Darüber hinaus werden Chemikalien wie Phenoxyessigsäure oder Chlorphenole mit dem Auftreten von Weichteilsarkomen in Verbindung gebracht (Stiller, Trama et al. 2013). Einige spezielle Formen treten nachweislich im Zusammenhang mit syndromalen Erbkrankheiten auf (Helman and Meltzer 2003). In Einzelfällen konnten weitere spezielle pathogenetische Ursachen eruiert werden, wie der mögliche Einfluss von Epstein-Barr-Viren auf die Pathogenese von Leiomyosarkomen (McClain, Leach et al. 1995). Die Arbeitsgruppe um Mirabello wies in ihrer Arbeit einen Zusammenhang der Osteodystrophia deformans mit der Inzidenz von Osteosarkomen nach (Mirabello, Troisi et al. 2009). Das seltene Stewart-Treves-Syndrom legt die Vermutung nahe, dass auch chronische Entzündungsprozesse bei der Entstehung der malignen Neoplasie eine Rolle spielen können (Pincus and Fox 2008).

### **1.1.3 Prognose**

Die Aggressivität von Weichteilsarkomen ist vor allem durch ihre starke Tendenz zur Ausbildung eines Lokalrezidives und die Neigung zur Metastasierung bedingt. Die Lunge stellt im Rahmen des vorwiegend hämatogenen Metastasierungsmusters die Hauptlokalisation dar. Das mediane Überleben Erwachsener mit fortgeschrittenem Weichteilsarkom unter Chemotherapie lag bis vor einigen Jahren in Studien bei ungefähr 12 Monaten (In, Hu et al. 2017). Neueste Ergebnisse, wie beispielsweise im Rahmen der PICASSO III Studie von 2016, konnten im fortgeschrittenen Tumorstadium ein medianes Überleben von bis zu 17 Monaten unter Chemotherapie verzeichnen (Ryan, Merimsky et al. 2016). Unter lokaler Tumorkontrolle durch operative Verfahren und Strahlentherapie tritt in bis zu 50 % der Fälle ein Rezidiv auf (Spira and Ettinger

2002). Bis zu über 50 % der Hochrisiko Patienten mit hochgradigen Tumoren entwickeln Metastasen und versterben an ihrer aggressiven Erkrankung (Frustaci, Gherlinzoni et al. 2001). Dennoch verbleiben einige wenige dokumentierte Fälle, in denen Patienten geheilt werden konnten oder in denen zumindest ein langes krankheitsfreies Intervall erzielt wurde (Spira and Ettinger 2002). Kinder und junge Erwachsene, die an Weichteilsarkomen erkranken, weisen im Vergleich die höchste Morbidität und Mortalität auf (Helman and Meltzer 2003). In ihrer Altersgruppe liegt die Erkrankung unter den ersten 5 Ursachen krebserkrankter Todesfälle (Siegel, Miller et al. 2016).

#### **1.1.4 Klinik**

Weichteilsarkome können überall im Körper lokalisiert sein (ESMO Group 2014). Dabei weisen sie keine spezifischen klinischen Symptome auf. Meist stellen sich die Patienten initial mit einer nicht schmerzhaften Schwellung vor, die größenprogredient ist. Die Tumoren treten häufig an den unteren Extremitäten auf, im Bereich des Schulter- oder Beckengürtels aber auch intraabdominell. Sie breiten sich sphärisch aus und wachsen häufig infiltrativ in angrenzendes Gewebe. So können je nach Lokalisation zusätzlich unspezifische Symptome wie beispielsweise Parästhesien, Ödeme oder Druckgefühl auftreten. Insbesondere die Tumoren der unteren Extremität und des Retroperitoneums werden oftmals erst entdeckt, wenn sie bereits in einem fortgeschrittenen Stadium sind. Je nach Malignitätsgrad des Tumors variiert auch die Wachstumsrate, sodass langsam wachsende, sogenannte low-grade Tumoren fälschlicherweise als benigne Raumforderungen fehldiagnostiziert werden können (Clark, Fisher et al. 2005).

#### **1.1.5 Diagnostik**

Mit ihren über 50 Subtypen, die sich untereinander auf molekularer Ebene, in histologischen und klinischen Aspekten unterscheiden, stellen Weichteilsarkome eine Herausforderung in der Diagnostik und Therapie dar (In, Hu et al. 2017). Ein abschließender Befund kann durch die umfassende klinische Untersuchung, geeignete Bildgebung und die histologische Untersuchung gestellt werden (Clark, Fisher et al. 2005). Nach den

bildgebenden Verfahren bildet insbesondere die histologische Untersuchung, anhand von Biopsiematerial die Grundlage für weitere Maßnahmen. Gewebeproben werden meist unter Verwendung von Stanz-, Exzisions- oder offenen Biopsien entnommen. Zur Einschätzung des Ausmaßes der Erkrankung werden Staging-Untersuchungen angeschlossen (ESMO Group 2014).

#### **1.1.6 Klassifikation**

Nach Gewinnung und Untersuchung von Gewebeproben erfolgt die Klassifizierung des Tumors gemäß der WHO Klassifikation aus dem Jahr 2013 auf Grundlage des jeweiligen Tumortyps. Dieser wird anhand morphologischer, immunhistochemischer und genetischer Aspekte festgelegt und orientiert sich somit an der jeweiligen Differenzierung des Malignoms (Jo and Fletcher 2014). Die Einteilung dieser mannigfaltigen Erkrankung ist schwierig und ständigen Neuerungen unterworfen. Derzeit werden folgende übergeordnete Subtypen unterschieden, denen wiederum jeweils eigene histologische Untergruppen zugeordnet sind:

- adipozytische Tumoren
- fibroblastisch/myofibroblastische Tumoren
- fibrohistiozytische Tumoren bzw. hochmaligne undifferenzierte pleomorphe Sarkome
- glattmuskulär und skelettmuskulär differenzierte Tumoren
- perizytische/ perivaskuläre Tumoren
- vaskuläre Tumoren
- chondroossäre Tumoren
- gastrointestinale Stromatumoren
- Tumoren mit Nervenscheidendifferenzierung
- Tumoren mit ungewisser Differenzierung
- undifferenzierte unklassifizierte Tumore (Jo and Fletcher 2014)

Die häufigsten Subtypen höhergradiger Sarkome sind das Leiomyosarkom, das Liposarkom, das undifferenzierte pleomorphe Sarkom, das Synovialsarkom und die malignen Tumoren peripherer Nervenscheiden (In, Hu et al. 2017).

Mit Hilfe des Grading Systems der 'Federation Nationale des Centres de Lutte Contre le Cancer' (FNCLCC) wird der Malignitätsgrad des Tumors bestimmt. Die TNM-Klassifikation des American Joint Committee on Cancer (AJCC)/ International Union against Cancer (UICC) klassifiziert den Tumor im Zusammenhang mit den Ergebnissen der Staging-Untersuchungen (ESMO Group 2014). In der Zusammenschau aller erhobenen Befunde kann eine Einschätzung der Krankheitssituation und der Heilungschancen gelingen und sich die Planung für eine geeignete Therapie anschließen (Spira and Ettinger 2002).

### **1.1.7 Therapiesäulen**

Säulen der Behandlung bilden die onkochirurgische Intervention, lokale prä-, intra- und postoperative oder primäre Strahlentherapie, sowie die systemische Chemotherapie. Die bestmögliche Behandlung wird in einem interdisziplinären Vorgehen erzielt (Schlag, Hartmann et al. 2011).

### **1.1.8 Systemische Therapie**

Trotz einer optimalen Primärtherapie aus Tumor Chirurgie und Strahlentherapie verhindert dies in vielen Fällen nicht das Auftreten von Fernmetastasen (Nielsen, Judson et al. 2000). Einige Subtypen, wie das desmoplastische Weichteilsarkom oder das Rhabdomyosarkom sprechen gut auf eine Chemotherapie an. In der Mehrzahl der Fälle kann jedoch lediglich auf systemische Therapien zurückgegriffen werden (Kopp, Patel et al. 2008). Die Arbeitsgruppe um In et al. legte in ihrer im August 2017 veröffentlichten Arbeit unter Einbezug klinischer Erfahrungen neueste Erkenntnisse zum Management des fortgeschrittenen Weichteilsarkomes dar. Sie fassten zusammen, dass die Gruppe der Anthrazykline (z.B Doxorubicin) seit 30 Jahren als medikamentöse Grundpfeiler in der Therapie der high-grade Weichteilsarkome gelten. Anthrazykline kommen bis heute ungeachtet des Subtyps, des klinischen Erscheinungsbildes und der individuellen Patientencharakteristika zum Einsatz. Alkylanzien, wie Ifosfamid, wirken antineoplastisch durch Quervernetzung von DNA-Strängen. Sie werden als Monotherapie sowie in Kombination mit Anthrazyklinen eingesetzt. Durch additive Wirkung in der Kombinationstherapie

der beiden Zytostatika kann eine verbesserte Ansprechrates und längeres progressionsfreies Überleben erzielt werden. Im Jahr 2016 genehmigte die EMA den Einsatz des monoklonalen Antikörpers Olaratumab in Kombination mit Doxorubicin. Bleibt ein Erfolg nach Abschluss der ersten Behandlungsphase aus, existieren einige anschließende Therapieoptionen. Derzeit ist jedoch kein Präparat in der übergreifenden Behandlung aller Subtypen in seiner Wirksamkeit überlegen. Seit 2007 kamen neue Medikamente für die Zweitlinientherapie nach Eskalierung von Anthrazyklinen auf den Markt: Trabectedin, Pazopanib und Eribulin. Trabectedin erhielt eine europaweite Zulassung für die Behandlung von Leiomyosarkomen und Liposarkomen (In, Hu et al. 2017). Es wurde ursprünglich aus *Ecteinascidia turbinata*, einem zu den Manteltieren zählenden Meerestier, gewonnen. Es bindet an die kleine Furche der DNA und löst so eine Kaskade von Ereignissen aus, die eine Störung des Zellzyklus und das Absterben der Zelle auslösen (Grosso, Jones et al. 2007). Pazopanib ist ein Tyrosinkinase-Hemmer, dessen Wirkung vor allem durch Inhibition von VEGF erreicht wird, welches eine Überexpression in verschiedenen Sarkomsubtypen aufweist. Es ist derzeit mit Ausnahme von Liposarkomen für alle Sarkomtypen zugelassen. Eribulin dagegen kann seit 2011 ausschließlich in der Behandlung von Liposarkomen eingesetzt werden (In, Hu et al. 2017). Eribulin ist ein nicht-Taxan basiertes synthetisches Analogon des natürlicherweise in einem Meeresschwamm vorkommenden Halichondrin B, das durch Inhibition der Mikrotubuli-Aktivität und Blockade der Zellteilung wirkt (Demetri, Schoffski et al. 2017). Die Erforschung der Immuntherapie in Sarkomen lässt sich bis ins 19. Jahrhundert zurück datieren (Coley 1891). Derzeit sind jedoch keine immuntherapeutischen Behandlungsformen zugelassen, sie verbleiben Gegenstand der laufenden Forschung (In, Hu et al. 2017). Um Erfolge in der Behandlung von Weichteilsarkomen zu erzielen, wird auch zukünftig eine Kombination verschiedener Präparate unter Einbezug diverser zellulärer Angriffspunkte notwendig sein (Kopp, Patel et al. 2008).

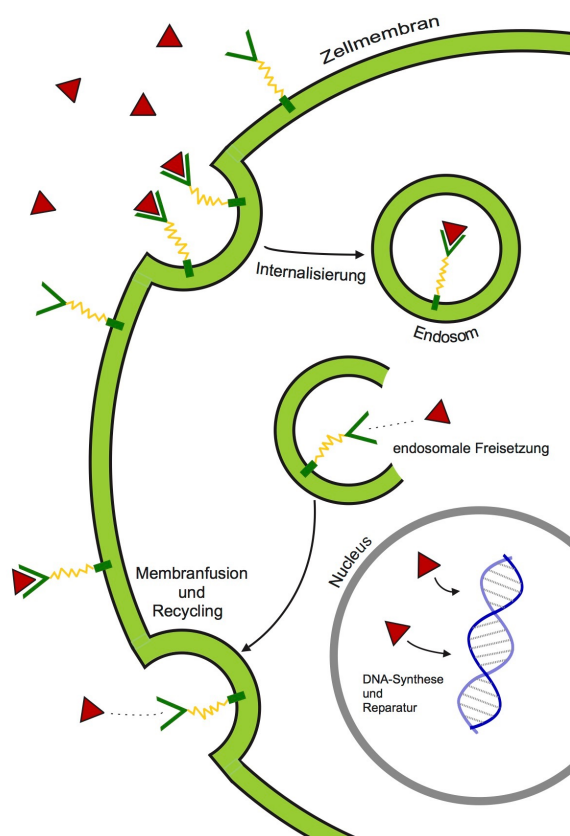
## **1.2 Biomarker**

Biomarker üben zunehmenden Einfluss auf die Entwicklung neuer Medikamente aus. Der wissenschaftliche Ansatz besteht darin, basierend auf dem Nachweis spezieller biologischer Merkmale des jeweiligen Tumors zielgerichtete Medikamente und Behandlungsstrategien zu entwickeln (Salgado, Moore et al. 2017). Die Individualisierung der Tumorthherapie durch Detektierung prädiktiver und prognostischer Biomarker verspricht für den Einzelnen die Therapie zu finden, von der tatsächlich profitiert werden kann und deren Nebenwirkungen im Hinblick auf die Wirksamkeit in Kauf genommen werden. Ein Sarkom kann aus Arealen unterschiedlichen histologischen Grades bestehen, nekrotisch veränderte Regionen und inflammatorische Zellinfiltrate aufweisen. Daher stellt die Suche nach molekularen Biomarkern insbesondere bei den sogenannten High grade Sarkomen eine große Herausforderung dar (Lou, Balluff et al. 2016).

### **1.2.1 Folatrezeptor alpha (FR $\alpha$ )**

FR $\alpha$  ist ein Protein der Zelloberfläche, dessen aberrante Expression in malignen Zellen zu seiner Erforschung als therapeutischen Ansatz und Diagnosemarker bei verschiedenen Tumorentitäten geführt hat (O'Shannessy DJ et al. 2011). Die Erkenntnis der Bedeutung von Folsäurerezeptoren als Tumormarker lässt sich auf das Jahr 1991 zurückdatieren, als sich das Protein in Zelllinien aus humanen Ovarialkarzinomen nachweisen ließ (Coney, Tomassetti et al. 1991). Von den drei bekannten FR-Isoformen stellt FR $\alpha$  die am meisten untersuchte Unterform dar. In normalen Zellen ist der Rezeptor kaum nachweisbar. Hohe Expressionen konnten dagegen in verschiedenen nicht-muzinösen Tumoren epithelialer Herkunft nachgewiesen werden (Kelemen 2006). In nahezu 90% der Ovarialkarzinome und zahlreichen anderen Tumoren, unter anderem in weiteren gynäkologischen Tumoren des Endometriums oder der Brust, sowie beispielsweise in Malignomen der Lunge wird der Rezeptor überexprimiert (Ross, Chaudhuri et al. 1994). Dies erklärt die klinische Bedeutung von Antifolaten in der Krebstherapie. Gesundes Gewebe dagegen weist nur niedrige bis vernachlässigbare Proteinlevel auf (Reddy and Low

1998). In diversen Studien, vorwiegend an Ovarialkarzinomen, konnte eine positive Korrelation zwischen FR $\alpha$ -Levels und dem Staging und Grading des Tumors nachgewiesen werden. Eine vermehrte Wachstumsrate von Krebszellen sowie die Akkumulation von Folsäure in Malignomen mit hochregulierter FR $\alpha$ -Expression legt die Vermutung nahe, dass dies ein Mechanismus ist, durch den Folsäure zur Progression von Karzinomen beiträgt (Kelemen 2006).



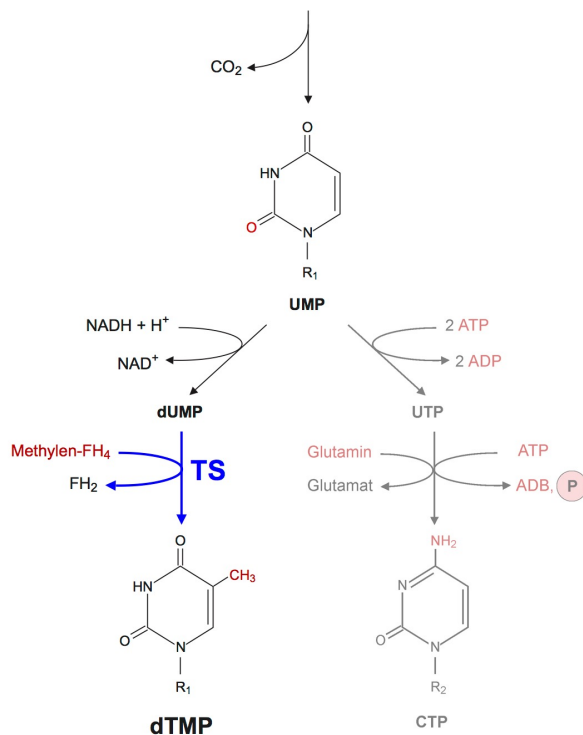
**Abbildung 1:**  
GPI-verankerter FR $\alpha$  vermittelt die Endozytose von Folsäure in die Zelle.

FR $\alpha$  ist durch einen Glykosylphosphatidylinositol-Anker an die Oberfläche der Zelle gebunden. Durch Rezeptor-vermittelte Endozytose wird Folsäure in die Zelle aufgenommen (Leamon and Low 2001). Folsäure ist essenzieller Bestandteil der Zytokinese. Die aktivierte Form Tetrahydrofolsäure (FH<sub>4</sub>) ist als Koenzym maßgeblich an der Übertragung von Kohlenstoff-Einheiten auf geeignete Substrate und damit unter anderem wesentlich an der Purin- und Pyrimidinsynthese beteiligt (Bailey and Gregory 1999). Dies sind Stoffwechselwege, auf die sich auch die rasche Proliferation von Krebszellen

begründet (Fuld, Dragnev et al. 2010). Um jene Tumoren zu detektieren, die FR positiv sind, werden verschiedene quantitative und semi-quantitative Methoden eingesetzt, unter anderem die Immunhistochemie (Ross, Chaudhuri et al. 1994).

### 1.2.2 Thymidylatsynthase (TS)

TS ist als einziges Enzym verantwortlich für die de novo Biosynthese des DNA-Grundbausteines Desoxythymidinmonophosphat (dTMP) (Nilaweera TD et al. 2015). dTMP ist essenzieller Bestandteil der DNA-Synthese und -Reparatur.



**Abbildung 2:** Synthese der Pyrimidin-nukleotide mit Uracil als Ausgangspunkt für die Synthese der Basen Thymin und Cytosin

Dem Pyrimidinring von dUMP wird eine Methylgruppe (-CH<sub>3</sub>) angehängt, die von dem Coenzym Tetrahydrofolat (FH<sub>4</sub>) geliefert wird. Es entsteht dTMP. Dieser Schritt wird durch TS katalysiert.

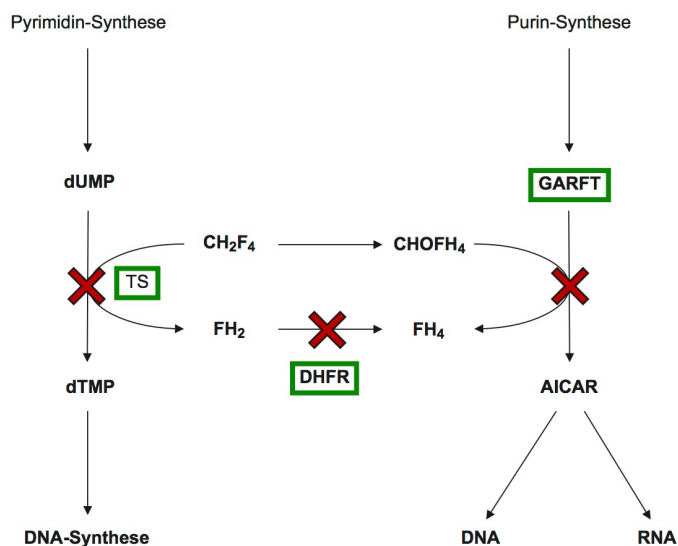
Die Hemmung der TS führt über einen Thymidin-Mangel zur DNA-Schädigung, chromosomalen Aberrationen und letztlich zur Induktion des programmierten Zelltodes (Chen, Jansson et al. 2017). Aus diesem Grund befinden sich Chemotherapeutika, welche die Funktion der TS beeinflussen, bereits seit mehr als 60 Jahren unter den effektivsten Medikamenten in der Therapie von Malignomen (Wilson, Danenberg et al. 2014). Es handelt sich um Zytostatika



aus der Gruppe der Antimetabolite (z.B. 5-Fluorouracil) und der Antifolate (z.B. Pemetrexed oder Raltitrexed), die bereits in der Therapie beispielsweise des NSCLC und des Kolorektalen Karzinomes etabliert sind. Um das derzeit noch bestehende Problem der Resistenzentwicklung gegenüber TS-Inhibitoren in der Langzeittherapie zu überwinden, wird kontinuierlich an Medikamenten geforscht (Chen, Jansson et al. 2017). Die Expression von TS wird reguliert durch die Zellproliferation und die Tumordifferenzierung. In Experimenten konnte gezeigt werden, dass niedrige TS Level im Allgemeinen zu einer besseren Wirksamkeit von TS Inhibitoren führen. In ihrer im Juli 2017 veröffentlichten Arbeit zeigten Kimura et al. eine Korrelation zwischen einer höheren Expression von TS und einer geringeren Tumordifferenzierung in der immunhistochemischen Untersuchung von NSCLC (Kimura, Imamura et al. 2017).

### 1.3 Pemetrexed

Pemetrexed ist ein Multi-Target-Enzym-Inhibitor aus der Gruppe der Antimetabolite (Chattopadhyay, Moran et al. 2007).



**Abbildung 3:** Wirkung von Pemetrexed

Pemetrexed hemmt als Folsäureanalogon die Enzyme TS, DHFR und GARFT (rotes Kreuz). Damit greift das Zytostatikum in die DNA- und RNA-Nukleotid-Synthese ein.

Als Folat-Analogon greift es in Folsäure abhängige Stoffwechselwege ein und inhibiert die Funktion mehrerer Schlüsselenzyme, die für den Nukleotid-Aufbau in der Krebszelle essenziell sind (Hata, Katakami et al. 2017). In erster Linie wirkt Pemetrexed über die Hemmung der Thymidylatsynthase, in höheren Konzentrationen blockiert es auch Dihydrofolatreduktase und Glycinamid-Ribonukleotid-Formyltransferase, Enzyme denen eine wesentliche Funktion in der De-Novo-Synthese von Thymidinen und Purinnukleotiden gemein ist (Christoph, Asuncion et al. 2013). In der klinischen Praxis findet Pemetrexed derzeit bei verschiedenen Tumortypen Verwendung. Es ist zugelassen für die Therapie von malignen Pleuramesotheliomen und dem Nicht-kleinzelligen Bronchialkarzinom, (Chattopadhyay, Moran et al. 2007). Meist kommt Pemetrexed in Kombination mit Cisplatin oder Carboplatin zum Einsatz, des Weiteren in der Erhaltungstherapie nach Platin-basierter Chemotherapie, als Monotherapie nach Eskalation der Erstlinientherapie oder für Patienten, die sich nicht für eine Platin-basierte Kombinationstherapie eignen. (Christoph, Asuncion et al. 2013). Um die Toxizität zu senken, und neben anderen Nebenwirkungen beispielsweise das neutropene Fieber zu verhindern, sollten während der Einnahme von Pemetrexed Folsäure und Vitamin B12 supplimentiert werden (Vogelzang, Rusthoven et al. 2003). Im Jahr 2012 prüfte die Arbeitsgruppe um J.T.Hartmann und H.-G. Kopp in einer nicht-vergleichenden multizentrischen Phase II- Studie der German Sarcoma Group AIO-STS 005 die Wirksamkeit und Sicherheit einer Monotherapie mit Pemetrexed bei Patienten mit refraktären Weichteilsarkomen, die also nicht oder nicht mehr auf eine Therapie ansprachen. In die Studie wurden 48 Patienten eingeschlossen, die ein histologisch gesichertes, nicht resezierbares Weichteilsarkom jeglichen Differenzierungsgrades aufwiesen, welches während oder nach einer Doxorubicin und/oder Ifosfamid gestützten Therapie in seiner Entwicklung weiter fortschritt oder sich nach vorübergehender Besserung wieder verschlechtert hatte. Die Studienteilnehmer erhielten nach je 21 Tagen eine intravenös verabreichte Dosis von 500 mg/m<sup>2</sup> bis zur Progression der Erkrankung oder dem Auftreten einer nicht tragbaren Toxizität des Medikamentes. Als Toxizitätskriterien und damit Ausschlusskriterien wurden

beispielsweise die Neutropenie, sowie Anämie, erhöhte Leberwerte, Hyperglykämie und Infektion mit oder ohne Neutropenie, Übelkeit und Stomatitis festgelegt. Am häufigsten traten während der Studie hämatologische Reaktionen auf. Primärer Endpunkt der Arbeit war ein objektiv nachweisbares Ansprechen der Tumorerkrankung auf die Therapie. Nach den Kriterien von RECIST lag das allgemeine Ansprechen bei 5 %. Bei 40 %, das entspricht 16 der in die Studie eingeschlossenen Patienten, konnte allerdings eine Stabilisierung der Erkrankung erzielt werden. Der Anteil an Patienten mit 3-monatiger Progressionsfreiheit lag bei 33,3 %, der Anteil der über 6 Monate stabilen, also progressionsfreien Tumore bei 14,6 %. In der Zusammenschau der Ergebnisse ließ sich folgern, dass die objektive Ansprechrates von Weichteilsarkomen auf eine Monotherapie mit Pemetrexed insgesamt niedrig ist. Dennoch konnte eine signifikante Stabilisierung der Erkrankung in einem Großteil der untersuchten Patienten festgestellt werden. Auffällig war, dass die Gruppe der an Nicht-Leiomyosarkom erkrankten Patienten etwas besser auf die Pemetrexed-Behandlung ansprachen als die an Leiomyosarkomen erkrankte Patientengruppe. Im Hinblick auf die limitierten therapeutischen Möglichkeiten für Patienten in derart fortgeschrittenem Krankheitsstadium und entsprechend schlechter Prognose stellt dies ein bedeutsames Resultat dar (Hartmann, Bauer et al. 2013).

#### **1.4 Herleitung der Fragestellung**

Weichteilsarkome sind seltene aggressive Tumoren. Die geringe Zahl Betroffener limitiert bis heute die Möglichkeit klinische Studien durchzuführen und die Entwicklung neuer Medikamente voranzubringen (In, Hu et al. 2017). FR $\alpha$  und TS wurden bislang in unterschiedlichen Tumoren epithelialen Ursprungs nachgewiesen und stellen bereit wichtige Angriffspunkte in der Tumorthherapie dar. Christoph et al. stellten 2013 an NSCLC-Patienten eine Korrelation zwischen einer hohen Expression von FR $\alpha$ , niedrigen TS-Levels und dem Erfolg einer Pemetrexed-Behandlung fest. So konnte in ihrer Studie bei NSCLC Patienten durch eine Pemetrexed-Therapie ein längeres progressionsfreies Überleben erzielt werden, sofern eine geringe TS-

Expression vorlag (Christoph, Asuncion et al. 2013). Derzeit liegen keine Studien zur Expression von FR $\alpha$  und TS in Weichteilsarkomen vor. Die vorliegende Arbeit widmet sich der Frage, ob die beiden Proteine im Biopsiematerial von Sarkompatienten durch immunhistochemische Verfahren nachweisbar sind. Aus den Beobachtungen sollen Erkenntnisse bezüglich ihrer möglichen Funktion als prädiktive und prognostische Biomarker und mögliche Ansatzpunkte einer zielgerichteten molekularen Therapie gewonnen werden. Hierzu wurden Gewebeproben von 75 Patienten, die im Zeitraum von 2008 bis 2013 an der Universitätsklinik Tübingen wegen eines Weichteilsarkomes in Behandlung waren, mit immunhistochemischen Färbungen gescreent. Hartmann, Kopp et al. testeten 2012 die Wirkung und Verträglichkeit von Pemetrexed an Weichteilsarkompatienten in einer multizentrischen Phase II-Studie. In Anbetracht der ermutigenden Ergebnisse ihrer Studie erscheint es begründet, die Wirksamkeit von Pemetrexed in Weichteilsarkomen in Kombination mit etablierten Medikamenten weiter zu untersuchen (Hartmann, Bauer et al. 2013). Die Ergebnisse der immunhistochemischen Untersuchung, die im Rahmen dieser Dissertation erzielt wurden, bildeten die Grundlage für die Fortführung des Ansatzes der beschriebenen Studie der German Sarcoma Group. Mithilfe der vorliegenden Arbeit soll damit untersucht werden, ob Tumorzellen mesenchymalen Ursprungs die Proteine FR $\alpha$  und TS exprimieren. Darüber hinaus wird der Fragestellung nachgegangen, ob sich ein Zusammenhang zwischen der Expression von TS in Weichteilsarkomen und der Wirkung einer Pemetrexed-Therapie, wie sie bei den Studienteilnehmern im Jahr 2012 angewendet wurde, feststellen lässt. Zusammenfassend soll diese Dissertation ein Beitrag zur Sarkomforschung sein, um die derzeit noch limitierten Behandlungsmöglichkeiten dieser seltenen und aggressiven Erkrankung weiter entwickeln zu können.

## **2 Methoden**

### **2.1 Histologisches Material**

Die untersuchten Proben entstammten der zentralen Gewebebank Tübingen. Es wurden jene Patienten ermittelt, die im Zeitraum von 2008 bis 2013 an der Universitätsklinik Tübingen wegen eines Weichteilsarkomes in Behandlung waren. Bei dem untersuchten Gewebe handelte es sich um Formalin fixierte und anschließend in Paraffin gebettete Operationsresektate.

### **2.2 Genehmigung**

Alle Patienten stimmten der wissenschaftlichen Verwendung des Tumormaterials zu. In den Recherchearbeiten zur Studienpopulation wurde ausschließlich auf bereits vorhandene, eigene personenbezogene Daten aus den Archiven des Klinikums zugegriffen. Die vorliegende Doktorarbeit wurde von der Ethik-Kommission an der Medizinischen Fakultät der Eberhard-Karls-Universität und am Universitätsklinikum Tübingen genehmigt.

### **2.3 Studiendesign**

#### **2.3.1 Forschungsfrage 1**

Im Mittelpunkt der vorliegenden Arbeit steht der Nachweis von FR $\alpha$  und TS im mesenchymalen Gewebe von Weichteilsarkomen durch immunhistochemische Färbungen.

##### **2.3.1.1 Studienpopulation Forschungsfrage 1**

Zwischen 2008 und 2013 wurden 83 Patienten am Universitätsklinikum Tübingen aufgrund eines Weichteilsarkomes behandelt. Die Gewebebank Tübingen stellte Tumorproben von 75 dieser Patienten für die Untersuchungen im Rahmen dieser Dissertation zur Verfügung.

Unter der Annahme, dass der Verlust der charakteristischen Eigenschaften der Tumorzellen mit dem Verlust der Effektivität des gesuchten Markers einhergeht, wurden nur jene Proben in die Auswertung eingeschlossen, in denen repräsentatives vitales Tumorgewebe erhalten und enthalten war. Nach der

immunhistochemischen Untersuchung und anschließenden unabhängigen Bewertung durch einen Pathologen, wurden daher 20 Proben exkludiert. 55 Proben wurden für die erste Forschungsfrage in die abschließende Auswertung eingeschlossen.

Das mediane Alter der untersuchten Patienten lag bei 64 Jahren (Range 0,8 Jahre - 87 Jahre). 27 der Patienten (49%) waren weiblich, 28 Patienten (51%) männlich.

Es sind 7 verschiedene Entitäten in der untersuchten Studienpopulation vertreten. Mit jeweils 25% waren das pleomorphe undifferenzierte Sarkom (NOS), sowie das Liposarkom am häufigsten repräsentiert.

Die Lokalisation des Tumors war in 96% der Fälle bekannt. Die Mehrzahl der Neoplasien, 49%, waren im Bereich der unteren Extremität lokalisiert, das heißt im Bereich des Ober- und Unterschenkels.

Bei 51 Patienten (93%) war der Tumordifferenzierungsgrad (Grading) im Pathologiebefund beschrieben worden. Grad I lag bei 14 Patienten (25%), Grad II bei 9 Patienten (16%) vor. Die Mehrheit der Fälle, 28 Patienten (50%), war jedoch an einem schlecht differenzierten Tumor Grad III erkrankt. In 9% der Fälle war kein Tumordifferenzierungsgrad festgelegt worden.

12 Patienten (22%) waren vor Entnahme des Tumorgewebes neoadjuvant behandelt worden. 3 Patienten erhielten vor ihrer Operation eine systemische Therapie, 4 Patienten wurden neoadjuvant bestrahlt und weitere fünf Patienten erhielten eine Kombination beider Therapiesäulen im Rahmen einer Radiochemotherapie.

Zum Zeitpunkt der Tumorexzision lag bei 8 der Patienten (13%) eine gesicherte Metastasierung TNM-Stadium M1 vor. 2 untersuchte Proben entstammten Metastasengewebe. Bei 7 Patienten (13%) handelte es sich bei dem Probenmaterial um Rezidive des Primärtumors.

Die folgende Tabelle (Tabelle 3) gibt einen Überblick der gesammelten demographischen Daten der untersuchten Studienpopulation.

**Tabelle 3: demographische Daten und klinische Charakteristika der untersuchten Patienten, Forschungsfrage 1**

Eigenschaften		Patienten	ca. %
Geschlecht	weiblich	27	49
	männlich	28	51
Alter in Jahren	Median	64	
	Range	0,8 bis 87	
Tumorlokalisation	obere Extremität	6	11
	untere Extremität	27	49
	Rumpf	9	16
	intraperitoneal	4	7
	extraperitoneal	7	13
	nicht bekannt	2	4
Histologie	alveoläres Sarkom	1	2
	(Myxo-)Fibrosarkom	10	18
	Leiomyosarkom	8	15
	Liposarkom	14	25
	NOS	14	25
	Osteosarkom	5	9
	Rhabdomyosarkom	3	5
TNM-Stadium M1		8	15
Grading	I	14	25
	II	9	16
	III	28	50
	nicht bestimmt	4	8
Vorthherapie	gesamt	13	24
	Chemotherapie	4	7
	Radiatio	4	7
	Radiochemo-TH	5	9
	lokale Hyperthermie	1	2
Rezidiv		7	13


### 2.3.2 Forschungsfrage 2

Das Ziel der zweiten Forschungsfrage war es, den im ersten Teil der Dissertation erbrachten Nachweis des Proteins TS in Weichteilsarkomen in einen klinischen Kontext zu bringen. Der TS-Expressionsgrad und das Ansprechen, sowie die Verträglichkeit der Therapie mit dem Multienzym-Inhibitor Pemetrexed im Rahmen der nicht randomisierten multizentrischen Phase-II-Studie von Hartmann et. al aus dem Jahr 2012 sollte hierfür anhand der Gewebeproben und Daten der Studienteilnehmer ausgewertet werden.

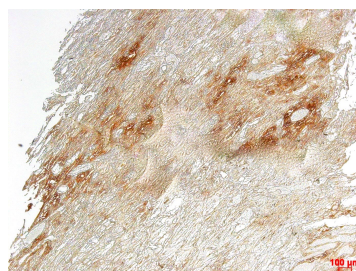
#### 2.3.2.1 Studienpopulation Forschungsfrage 2

8 Patienten der im Jahr 2012 durchgeführten klinischen Studie mit Pemetrexed wurden für die zweite Forschungsfrage zur Verfügung gestellt. Es handelte sich dabei um jene Patienten, die am Universitätsklinikum Tübingen behandelt wurden. Alle Patienten erhielten die für die Studie erforderlichen prophylaktischen Maßnahmen in Form regelmäßiger intramuskulärer Vitamin B<sub>12</sub>-Substitution, sowie der täglichen Einnahme von Folsäure-Präparaten und Dexamethason am Tag vor und nach der Chemotherapie.

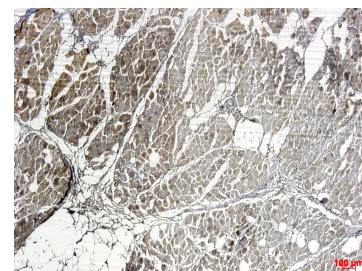
Eine Probe musste ausgeschlossen werden, da das Gewebe des Schnittes tumorfrei war. Letztlich wurden damit 7 Proben in die Abschlussbewertung eingeschlossen. Die Abbildungen 4 - 6 zeigen jene 3 Proben, die ausgeprägt nekrotisches Gewebe aufwiesen, sodass in der semiquantitativen Analyse kein TS-Expressionsgrad bestimmt wurde.



**Abbildung 4:**  
Liposarkomprobe  
nekrotisch



**Abbildung 5:**  
Leiomyosarkomprobe  
nekrotisch



**Abbildung 6:**  
Rhabdomyosarkomprobe  
nekrotisch

Die folgende Tabelle 4 gibt einen Überblick über die gesammelten demographischen und klinischen Daten der untersuchten Studienteilnehmer.



**Tabelle 4: demographische Daten und klinische Charakteristika der Studienteilnehmer, Forschungsfrage 2**

<b>Eigenschaften</b>		<b>Patienten</b>
Geschlecht	weiblich	2
	männlich	5
Alter bei Studieneintritt	Median	60
	Range	41 bis 72
Histologie	alveoläres Sarkom	1
	Leiomyosarkom	2
	Liposarkom	1
	NOS	1
	Rhabdomyosarkom	1
	Synovialsarkom	1
Entnahmestelle der Gewebeprobe	Lokalrezidiv untere Extremität	1
	Tumor untere Extremität	1
	Tumor extraperitoneal	2
	Metastase pulmonal	1
	Metastase Rumpf	2
TNM-Stadium M0		3
TNM-Stadium M1		2
TNM-Stadium Mx		2
Therapiedauer in Monaten	Median	2
	Range	0 bis 8
Anzahl Pemetrexed-Zyklen	Median	4
	Range	1 bis 13
Endpunkte	Progression	6
	Toxizität, Unverträglichkeit	1

<b>Eigenschaften</b>		<b>Patienten</b>
Vortherapie	Trofosfamid, Doxorubicin, E7389 (Phase-II-Studie EORTC 62052)	Alveoläres Weichteilsarkom Patient 1
	Caelyx, Etoposid, Endoxan	Leiomyosarkom Patient 1
	Doxorubicin/ Ifosfamid, E7389 (Phase-II- Studie EORTC 62052)	Leiomyosarkom Patient 2
	Adriamycin/ Ifosfamid, Bendamustin, Gemcitabin	Liposarkom Patient 1
	Adriamycin/Ifosfamid	NOS Patient 1
	Trofosfamid, Caelyx	Rhabdomyosarkom Patient 1
	Doxorubicin/ Ifosfamid	Synovialsarkom Patient 1
Pemetrexed als	Zweitlinientherapie	3
	Drttlinientherapie	2
	Viertlinientherapie	1
	Fünftlinientherapie	1

**Fortsetzung Tabelle 4: demographische Daten und klinische Charakteristika der Studienteilnehmer, Forschungsfrage 2**

Zum Zeitpunkt des Eintritts in die Studie waren die Patienten im Median 60 Jahre alt. Die Dauer der Pemetrexedbehandlung variierte von einem Tag bis zu 8 Monaten (Median ca. 8 Wochen). Entsprechend variierte auch die Anzahl der durchgeführten Pemetrexed-Zyklen, die zwischen 1 und 13 lag (Median 2 Zyklen) und im Abstand von je 21 Tagen verabreicht wurden. Alle Patienten waren vor Eintritt in die Studie bereits mehrfach zytostatisch vortherapiert worden. In 6 Fällen musste aufgrund des Erkrankungsprogresses das Studienprotokoll beendet werden. Bei einem Patienten wurde aufgrund der ausgeprägten Nebenwirkungen die Behandlung abgesetzt.

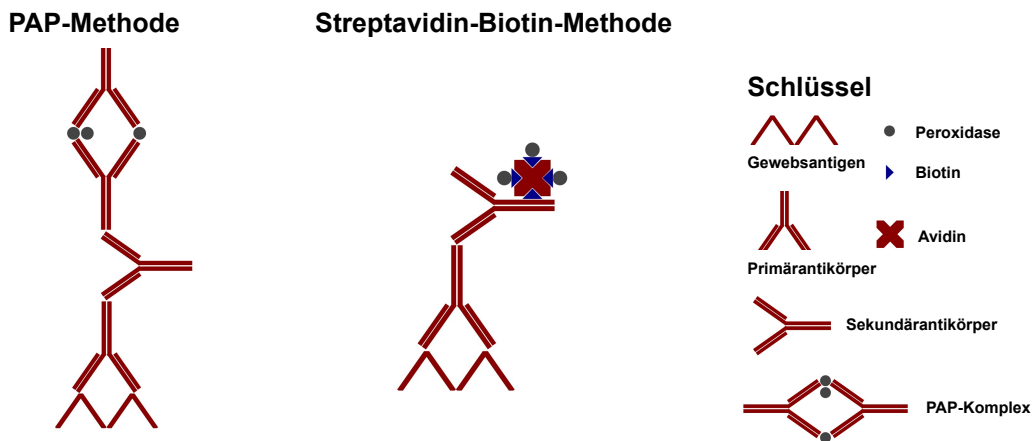
## 2.4 Immunhistochemie

### 2.4.1 Grundlagen und Prinzip des Färbeverfahrens

Der Begriff Immunhistochemie umfasst verschiedene Methoden zur Bestimmung von Gewebekomponenten. Dabei kommen spezifische Antikörper zum Einsatz, welche durch farbgebende Substanzen dargestellt werden können. Die Methode der Immunhistochemie ist aufgrund ihrer hohen Empfindlichkeit wichtiges Werkzeug der wissenschaftlichen Forschung und dient dem Nachweis und der Lokalisation von Proteinen in Zellen oder Geweben. Darüber hinaus besitzt sie einen hohen Stellenwert in der Diagnostik und kommt als ergänzende Technik für die Aufklärung von Differenzialdiagnosen zur Anwendung, bei denen die konventionelle Analyse mit Hämatoxylin und Eosin nicht ausreichend ist (Matos, Trufelli et al. 2010). Das Prinzip der Immunhistochemie beruht auf Antigen-Antikörper-Reaktionen, denen die Affinität von Antikörpern zu bestimmten Epitopen zugrunde liegt. Bei der immunhistochemischen Färbung wird der Antikörper mit einem Detektionssystem gekoppelt, das sein Vorhandensein auf dem Gewebeschnitt sichtbar macht (Chen, Cho et al. 2010).

Die in dieser Arbeit angewandte Technik wird als indirekte Färbemethode bezeichnet, da die Färbung erst unter Verwendung eines markierten Sekundärantikörpers erfolgt. Die indirekte Färbemethode wurde in Abgrenzung zur direkten entwickelt, um die Signalstärke der Färbung zu intensivieren. Das untersuchte Gewebe wird dabei zunächst mit einem unkonjugierten spezifischen Primärantikörper inkubiert. Dieser bindet entsprechend seiner Affinität an das gesuchte Antigen im Präparat. Anschließend werden die Proben mit einem Peroxidase-konjugierten Antiserum inkubiert. Dieser Sekundärantikörper ist spezifisch gegen den Primärantikörper gerichtet. Für die Untersuchungen in dieser Arbeit wurde als sogenanntes Reporterenzym Meerrettichperoxidase (HRP, horseradish peroxidase) angewendet, mit welcher die Sekundärantikörper markiert wurden. Um die Reaktion zwischen Antigen-, Primär- und konjugiertem Sekundärantikörper zu lokalisieren, wird ein Substrat benötigt. Im Rahmen dieser Forschungsarbeit fand als Chromogen Diaminobenzidintetrahydrochlorid (DAB, Vector Laboratories) Verwendung.

DAB, ein zunächst fast farbloses Substrat, wird in Verbindung mit der an den Sekundärantikörper gebundenen HRP oxidiert. Dadurch bildet sich im Lösungsmittel ein unlösliches, stabiles, braun gefärbtes Präzipitat. Auf diese Weise werden die mit den Antikörpern markierten Gewebeabschnitte farbig sichtbar. Bei der indirekten Färbemethode werden zwei etablierte Verfahren unterschieden: die PAP Methode, sowie die Streptavidin-Biotin-Methode, die im Folgenden erläutert und in ihrer Verwendung in der Arbeit erklärt werden.



**Abbildung 7:** PAP-Methode s. 2.4.1.1, Streptavidin-Biotin-Methode s. 2.4.1.2, Schlüssel

#### 2.4.1.1 PAP Methode

Die PAP Methode fand bei der Untersuchung von FR $\alpha$  Verwendung. Das Verfahren beruht darauf, dass ein Enzym-bindender Sekundärantikörper als sogenannter Brückenantikörper eingesetzt wird. Er bindet mit einer Hälfte seines Fab-Fragmentes an den Primärantikörper, der an das Antigen gebunden ist, die andere Hälfte bindet an den PAP-Komplex. Dieser besteht aus drei Molekülen Peroxidase und zwei Antikörpern die gegen das Enzym HRP gerichtet sind. Durch Zugabe von DAB wird dann die HRP und damit das Antigen farblich lokalisiert (Bourne 1997).

#### 2.4.1.2 Streptavidin-Biotin-Methode

Für die Untersuchung der TS wurde die Streptavidin-Biotin-Methode angewendet. Streptavidin wird von Bakterien der Gruppe *Streptomyces avidinii*

produziert. Es handelt sich um ein Eiweißglykoprotein, das aus vier identischen Untereinheiten aufgebaut ist. Jede dieser Untereinheiten besitzt die Fähigkeit mit hoher Affinität ein Molekül des Vitamins Biotin zu binden. Diese Bindungsfähigkeit wird zu Nutze gemacht, indem ein biotynlierter Sekundärantikörper eingesetzt wird, der an den Primärantikörper bindet, welcher wiederum spezifisch gegen das untersuchte Antigen gerichtet ist. Dieser Bindung wird dann ein Enzym-konjugierter Streptavidin-Biotin-Komplex zugegeben. Auch bei dieser Methode wurde in der vorliegenden Arbeit HRP als Enzym eingesetzt. Mit seinen freien Bindungsstellen bindet Streptavidin an das Biotin des Sekundärantikörpers. Über die Reaktion mit HRP und DAB kann nun das gesuchte Antigen sichtbar gemacht werden (Bourne 1997).

## **2.3 Vorbereitung**

### **2.3.1 Mikrotomie**

Die in Formalin fixierten und in Paraffin eingebetteten Tumorproben wurden zunächst ca. 5 min im  $-80^{\circ}\text{C}$  kalten Gefrierschrank angefroren, um eine günstige Materialkonsistenz für das Zuschneiden zu erreichen. Anschließend wurden in gleichmäßiger Schnittgeschwindigkeit  $3\ \mu\text{m}$  breite Schnittbänder angefertigt. Eine Entfaltung und Streckung der Proben wurde durch das Aufbringen auf eine ca.  $30^{\circ}\text{C}$  warme Heizplatte erzielt. Die Objektträger wurden anschließend in einem Trockenschrank bei  $60^{\circ}\text{C}$  für mehrere Stunden getrocknet.

### **2.3.2 Entparaffinierung und Hydratisierung**

Um die Präparate für die histologischen Farbstoffe zugänglich zu machen, mussten sie zunächst entparaffiniert werden. Die Schnitte wurden dafür zunächst  $3 \times 3$  min unter dem Abzug in Färbetröge mit Roti-Clear getaucht. Durch diesen Arbeitsschritt konnte das Paraffin entfernt werden. Für die anschließende Immunfärbung mit wässrigen Lösungen mussten die Proben daraufhin in der absteigenden Alkoholreihe hydratisiert werden. Hierfür wurden sie 1 min in Färbetröge mit einer 1:1 Lösung aus Roti-Clear und 100% Ethanol, anschließend 2 min in 100%, 1 min in 70% sowie 1 min in 50% Ethanol

getaucht. Abschließend wurden die Schnitte einige Sekunden in destilliertem H<sub>2</sub>O gespült und 5 min in PBS gewaschen.

### **2.3.3 Antigendemaskierung**

#### **2.3.3.1 Hintergrund**

Formalinfixiertes und in Paraffin gebettetes Gewebe ist durch hohe Haltbarkeit und einen guten Erhalt morphologischer Strukturen gekennzeichnet. An formalinsensitiven Epitopen kommt es jedoch durch die Fixierung zu Konformationsänderungen. Aufgrund ihrer veränderten Struktur werden die Antigene von zugehörigen Antikörpern nicht erkannt, sie erscheinen „maskiert“ (Chen, Cho et al. 2010). Zur Renaturierung der Antigene und damit zur Wiederherstellung der Immunreaktivität wurde in dieser Arbeit mit einer wärmeinduzierten Technik unter Einsatz eines Dampfdruckkochtopfes gearbeitet. Das zu untersuchende Probenmaterial wurde dabei einer erhitzten Pufferlösung ausgesetzt. Die hohen Temperaturen führen zur Wiederentfaltung der durch die Fixierung zuvor quervernetzten und veränderten Proteinepitope. Die Pufferlösung sorgt für die Aufrechterhaltung der erzielten Konformationsänderung.

#### **2.3.3.2 Vorgehen**

Zunächst wurde eine 1:10 Mischung mit Diva-Decloaker, Biocare Medical, einer hitzebeständigen Retrieval-Lösung, und Aqua bidest hergestellt. Die Lösung wurde dann in einem mit Alufolie bedeckten Färbetrog 5 min im Dampfkocher vorgeheizt. Die entparaffinierten Objektträger wurden in Färbegestellen in den kochenden Puffer gestellt, sodass sie vollständig mit Flüssigkeit bedeckt waren. Der Deckel wurde geschlossen und die Lösung unter Dampf 40 min gekocht. Anschließend wurden die Gewebeschnitte 30 min auf Raumtemperatur abgekühlt, dann in Kapillaren eingespannt und 5 min mit PBS gewaschen.

#### **2.3.4 Peroxidase-Block**

Die Schwierigkeit bei der Verwendung von Peroxidase besteht im möglichen Vorhandensein einer endogenen Peroxidase, welche mit den Färbeergebnissen interferieren kann. Um unspezifische falsch-positive Hintergrundfärbungen zu

vermeiden, muss daher die endogene Peroxidaseaktivität irreversibel gehemmt werden. Nach dem ersten Waschgang mit PBS, der sich an den Arbeitsschritt der Antigendemaskierung anschloss, wurden die Schnitte daher mit 3% H<sub>2</sub>O<sub>2</sub> präinkubiert. Beim Nachweis von FR $\alpha$  waren 5 min Präinkubationszeit notwendig, im Falle der Untersuchung von TS 10 min. Im Anschluss an den Peroxidase-Block konnte mit den immunhistochemischen Färbeprotokollen fortgefahren werden.

### **2.3.5 Hämatoxylin-Eosin Färbung**

Zur qualitativen und morphologischen Beurteilung der Gewebeschnitte wurde zunächst eine Übersichtsfärbung mit Hämatoxylin-Eosin angefertigt. Die Schnitte wurden als Erstes in die absteigende Alkoholreihe überführt (3 x 3 min Xylol, 1 min Xylol/100% Ethanol, 2 min 100% Ethanol, 1 min 70% Ethanol, 1 min 50% Ethanol). Anschließend wurden die Proben 30 s in einen mit Hämatoxylin gefüllten Färbetrog getaucht. Nach einem 3-minütigen Bad in Leitungswasser wurden die Schnitte dann 1 min in 50% Ethanol sowie 1 min in 70% Ethanol getaucht. Abschließend erfolgte die Gegenfärbung. Dafür wurden die Objektträger 1 min in 0,5% Eosin überführt. Im Anschluss wurde die aufsteigende Alkoholreihe fortgesetzt. Zu diesem Zweck wurden die Objektträger 1 min in 70% Ethanol, 2 min in 100% Ethanol, 1 min in 1:1 Roti-Clear/100% Ethanol und weitere 3 x 3 min in Roti-Clear getaucht. Die gefärbten Proben wurden dann unter dem Lichtmikroskop beurteilt. Qualitätsmerkmal war die gute Differenzierbarkeit zellulärer Strukturen. Durch die Hämatoxylinlösung erscheinen basophile Zellstrukturen (DNA, RNA) der Nuclei blau bis dunkelviolett oder schwarz, während die Gegenfärbung mit Eosin azidophile Strukturen wie das Zytoplasma, Kollagen, Keratin und Erythrozyten rot färbt.

## **2.4 Immunfärbung**

Um eine möglichst hohe Sensitivität und Spezifität für die spätere Auswertung der Ergebnisse als Gütekriterium des Testverfahrens zu gewährleisten, wurden während jedes Färbedurchganges Positiv- und Negativkontrollen mitgeführt. Dadurch sollte vermieden werden, unspezifische Färbungen falsch-positiv zu

bewerten. Alle Inkubationen und Arbeitsschritte erfolgten bei Raumtemperatur (20-25°C).

#### **2.4.1 Protokoll FR $\alpha$**

Zur Detektierung von FR $\alpha$  wurde ein gereinigter monoklonaler, aus der Maus stammender und gegen humanes Gewebe gerichteter IgG<sub>1</sub>-kappa Antikörper mit bovinem Serumalbumin als Trägerprotein und 0,09% Natriumazid als Konservierungsmittel aus dem Kit von Zytomed Systems verwendet.

Nach 5 min Präinkubation mit dem Peroxidase-Block wurden die Proben 5 min mit PBS gewaschen. Es folgte der Protein-Block, für den die Schnitte weitere 10 min mit Background Punisher (BP974), einer Proteinmischung in abgeändertem PBS, inkubiert und daraufhin erneut 5 min mit PBS gewaschen wurden.

Im Anschluss wurde den als Positivkontrollen gekennzeichneten Proben der FR $\alpha$  Primärantikörper (AP13005AA) zugegeben. Den Negativkontrollen wurde FR $\alpha$  Negative Control Reagent (BR14008AA) zugesetzt. Bei dem Reagenz der Negativkontrolle handelte es sich um einen gereinigten Maus IgG<sub>1</sub>-kappa AK in TRIS-Pufferlösung mit bovinem Albumin als Trägerprotein und 0,09% Natriumazid als Konservierungsmittel. Nach 30 min Inkubationszeit wurden die Schnitte erneut 5 min mit der Pufferlösung gewaschen.

Im nächsten Schritt wurde den Proben der Sekundärantikörper MACH 4 Mouse Probe zugegeben, ein aus dem Hasen stammender Primärantikörper, der gegen den Maus-Antikörper gerichtet ist. Nach einer Inkubationszeit von 10 min wurden die Proben weitere 5 min in PBS gewaschen.

Anschließend wurde MACH-4-HRP-Polymer, als Konjugat hinzugegeben. Die Schnitte wurden 10 min mit dem Polymer inkubiert und abschließend erneut 5 min mit PBS gewaschen.

Nun wurde die DAB Lösung zur Visualisierung der Antikörper-Antigen-Bindung hergestellt. Hierzu wurde 1 Tropfen (32  $\mu$ l) Betazoid DAB Chromogen in 1 ml Betazoid DAB Substratpuffer gelöst. Die Inkubation mit dem Chromogen erfolgte für weitere 5 min. Abschließend wurden die Objektträger mit destilliertem Wasser gereinigt.



### **2.4.2 Protokoll TS**

Für die Darstellung von TS wurde mouse anti-thymidilate synthase cocktail clones TS 106/4H4B1, Isotyp IgG<sub>1</sub>-kappa, von invitrogen ThermoFisher eingesetzt, ein aus der Maus stammender und gegen humane TS gerichteter Antikörper. Die Mischung der beiden Klone TS106 und 4H4B1 detektiert unterschiedliche Epitope der TS im Kern sowie im Zytoplasma, wodurch eine höhere Sensitivität und Zuverlässigkeit des Ergebnisses erzielt werden kann.

Nach 10 min Inkubation mit dem Peroxidase-Block wurden die Objektträger zunächst 5 min mit PBS gewaschen. Dann wurde jedem Schnitt 100 µl 1%ige BSA/PBS-Lösung zugegeben und 10 min inkubiert. Nun wurde den Positivkontrollen je 100 µl Anti-humaner Maus-Primärantikörper in 1%iger BSA/PBS-Lösung zugegeben. Den Negativkontrollen wurde reine 1%ige BSA/PBS-Lösung beigemischt. Nach Ablauf der 60minütigen Inkubationszeit wurden die Objektträger wieder 5 min mit PBS gewaschen. Dann wurden den Proben je 100 µl Sekundärantikörper (Dako Rabbit Anti-Mouse-Biotin 1:200) zugegeben und weitere 30 min inkubiert. Zeitgleich wurden 100µl Streptavidin/Biotin-HRP-Lösung in einer Verdünnung von 1:100 hergestellt. Diese Lösung wurde 30 min präinkubiert. Nach Ablauf der 30 min wurden die Objektträger 5 min mit PBS gewaschen, um anschließend die Streptavidin/Biotin-HRP-Lösung für weitere 30 min Inkubationszeit hinzuzugeben. Zum Abschluss des Protokolls wurden die Schnitte erneut 5 min mit PBS gewaschen. Als Entwickler wurden pro Schnitt 100 µl DAB-Substrat und 2 µl DAB-Stock-Lösung, 1% (10mg/ml) DAB in 50 mM PBS beigegeben und 5 min inkubiert.

### **2.5 Gegenfärbung und abschließende Arbeitsschritte**

Durch die Gegenfärbung wird eine Visualisierung aller Nuclei des Gewebeschnittes erzielt. Darüber hinaus wird der Hintergrund unspezifisch eingefärbt.

Zur Kerngegenfärbung wurden die Objektträger nach Durchführung der Immunhistochemieprotokolle 30 s in einen mit Hämatoxylin gefüllten Färbetrog getaucht. Die Proben wurden dann unter fließendem Leitungswasser gebläut. Zum Abschluss wurden die Objektträger über die aufsteigende Alkoholreihe bis

zu absolutem Alkohol dehydriert (5 min in H<sub>2</sub>O, jeweils 1 min 50%, 70%, Ethanol und 2 min in 100% Ethanol, dann 5 min Roti Clear/100% Ethanol 1:2, und 3 x 3 min in reinem Roti Clear). Schließlich wurden die gefärbten und entwässerten Gewebeschnitte mit 1-2 Tropfen Neo Mount, einem wasserfreien Eindeckmittel, aus der Transferpipette, sowie einem Deckglas eingedeckt. Die Objektträger waren damit für die Auswertung am Mikroskop vorbereitet.

## **2.6 Digitalisierung**

Zur Digitalisierung, Bearbeitung und Analyse der immunhistochemischen Färbungen fand die AxioVision-Software der Firma Zeiss Verwendung. Die Bildaufnahmen erfolgten mit der AxioCam-Kamera. Um eine Vergleichbarkeit der Ergebnisse zu erzielen wurde stets mit einheitlichen Einstellungen gearbeitet. Durch den Modus *Auto Live* wurde die Belichtungszeit im Livebild kontinuierlich nachgeregelt. Anhand eines selbstgewählten weißen, neutralen Referenzpunktes konnten die einzelnen Farbkanäle der Kamera aufeinander abgestimmt werden. Die Einstellung *Interaktiv* sorgte für die realitätsnahe Darstellung aller aufgenommenen Farben. Die Funktion *Min/Max* wurde gewählt, um die Aufnahme bezogen auf die kleinsten beziehungsweise größten tatsächlichen Grau- und Farbwerte darzustellen. Von den gefärbten Gewebeschnitten wurden mit 5-facher Vergrößerung Übersichtsabbildungen und anschließend in 20- und 40-facher Vergrößerung Bilderserien angefertigt. Zur weiteren Bearbeitung und Auswertung wurden die digitalisierten Bilder mit einem Kompressionslevel von 5 % im jpeg-Format gespeichert.

## **2.7 Semiquantitative Analyse**

Zur Quantifizierung der gesuchten Proteine in Tumorzellen wurde eine semiquantitative Analyse durchgeführt. Die Auswertung erfolgte unabhängig durch einen Pathologen. Gewebeproben, die keine Tumorzellen oder unspezifische Färbungen aufwiesen oder aufgrund ausgeprägter Nekrosen nicht beurteilbar waren, wurden reevaluiert und von der abschließenden Klassifikation ausgeschlossen. Die Immunreaktivität jeder Gewebeprobe wurde unter dem Lichtmikroskop bei 40-facher Vergrößerung beurteilt. Zunächst

wurde die Färbeintensität der reagierenden Zellen auf einer Skala von 0 bis 3 eingestuft: entsprechend 0 keine Reaktion, 1 schwache Reaktion, 2 mäßige Reaktion, 3 starke Reaktion. In jeder Intensitätskategorie wurde dann der Prozentsatz reagierender Tumorzellen auf einer Skala von 1 bis 4 abgeschätzt. Grad 0 entspricht weniger als 10% gefärbten Tumorzellen, Grad 1 1-10%, Grad 2 10-50%, Grad 3 50-80% und Grad 4 80-100%. Tabelle 5 veranschaulicht, wie durch anschließende Multiplikation der beiden Parameter Färbeintensität und Quantität gefärbter Tumorzellen ein Score entsteht, der einen Wertebereich von 0 bis 12 umfasst. Um zwischen jenen Tumoren zu unterscheiden, die wenig oder viel des untersuchten Proteins exprimieren, wurde ein selbstgewählter Cutoff bei Score 6 festgelegt. Ein Score von 6 bis 12 entspricht einer hohen Proteinexpression. Ein Score von 1 bis 4 einer geringen Proteinexpression.

**Tabelle 5 - Semiquantitative Methode**

geschätzte Fläche in %	<10%	1-10 %	10-50 %	50-80 %	80-100 %	
entspricht Grad	0	1	2	3	4	Färbeintensität
	0	0	0	0	0	0
	0	1	2	3	4	1
	0	2	4	6	8	2
	0	3	6	9	12	3

**Erklärung zu Tabelle 5 - Semiquantitative Analyse:** Die heller unterlegten Zellen der Tabelle entsprechen jenen Werten, die eine geringe Proteinexpression beschreiben. Die dunkler unterlegten Zellen entsprechen den Werten, die für eine hohe Proteinexpression stehen. Der festgelegte Cutoff liegt bei 6 Scorepunkten.

## **2.8 Datenbank und Statistische Analyse**

Für die Auswertung der Ergebnisse und gesammelten Daten der Studienpopulation wurde die Software RagTime® der RagTime.de Development GmbH® verwendet. Die statistische und grafische Datenanalyse wurde mit Hilfe der Statistik- und Analyse-Software SPSS® Statistics Premium der Softwarefirma IBM® durchgeführt.

Für die Analyse eines möglichen Zusammenhangs zwischen der Ausprägung des TS-Expressionsgrades und demographischer und klinischer Charakteristika der Studienpopulation wurde der  $\chi^2$ -Test angewendet. Bei einem Erwartungswert kleiner 5 wurde der Exakte Fisher-Test angewendet. Das Signifikanzniveau  $\alpha$  wurde bei 5% festgelegt. Von einem signifikanten Ergebnis wird damit bei einer Irrtumswahrscheinlichkeit  $p < 0,05$  gesprochen.

### 3 Liste der verwendeten Materialien

#### 3.1 Kits

Tabelle 6 - Kits

---

Biocare Medical Folate Receptor alpha IHC Assay Kit ; Zytomed Systems  
Peroxidase Substrate KIT DAB SK 4100; Vector Laboratories  
Vectastatin ABC Kit Elite Standard PK-6100; Vector Laboratories

#### 3.2 Geräte

Tabelle 7 - Geräte

---

Dampfkocher	Braun Type 3216
Heizplatte	IKA Werke RCT basic
Wärmeofen Orbital Incubator	Bibby Stuart Scientific
Mikroskop Apotome	Zeiss
Mikroskop Axiovert 25	Zeiss
Mikrotom	Leica RM2125 RTS
Vortexer	Merck

#### 3.3 Reagenzien und Chemikalien

Tabelle 8 - Reagenzien und Chemikalien

---

Avidin-Biotin-Block	Dako
BSA	Serva
Eosin	Merck
Ethanol	Merck
H <sub>2</sub> O <sub>2</sub>	Sigma
Hämatoxylin	Merck
Neo Mount (wasserfreies Eindeckmedium)	Merck
PBS	PAA Laboratories
Reveal Decloaker	Biocare medical
Roticlear	Rothi

### 3.4 Gebrauchswaren

Tabelle 9 - Gebrauchswaren

---

Becher	Schott Duran
Deckgläser	R.Langenbrinck
Einweg-Mikrotomklingen	Feather S35 Type
Glaspipetten	Falcon
Messzylinder	Duran Hirschmann
Mikroreaktionsgefäße	Eppendorf
Objektträger	R.Langenbrinck
Pipetten	Eppendorf Research
Präparatekästen	Assistent
Röhrchen 15ml, 50 ml	Falcon R
Skalpell	B Braun

### 3.5 Antikörper

Tabelle 10 - Antikörper

---

#### 3.5.1 Primärantikörper

FR $\alpha$ : purified mouse anti-human monoclonal antibody, clone: 26B3.F2;  
Zytomed Systems

TS: mouse anti-thymidilate synthase cocktail clones TS 106/4H4B1;  
DacoMethoden

---

#### 3.5.2 Sekundärantikörper

FR $\alpha$ : rabbit anti-mouse secondary antibody, Zytomed Systems

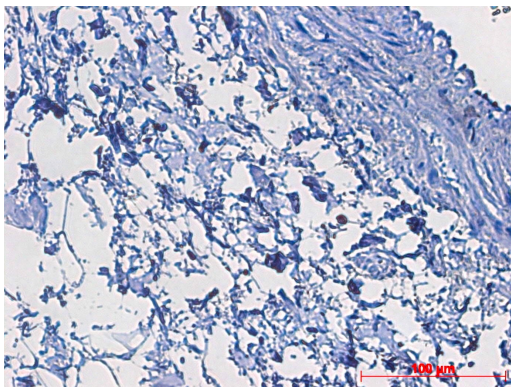
TS: rabbit anti-mouse secondary antibody (biotinyliert), Dako

## 4 Ergebnisse

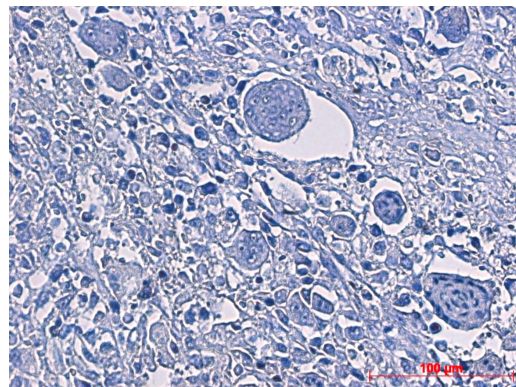
### 4.1 Auswertung der immunhistochemischen Untersuchung von Folatrezeptor $\alpha$ (FR $\alpha$ )

Die qualitative Auswertung des immunhistochemischen Screenings von FR $\alpha$  ergab in allen untersuchten Proben ein negatives Ergebnis (100%). Ungeachtet des Subtyps oder des Differenzierungsgrades wurde bei der Auswertung unter dem Mikroskop keinerlei Färbung nachgewiesen.

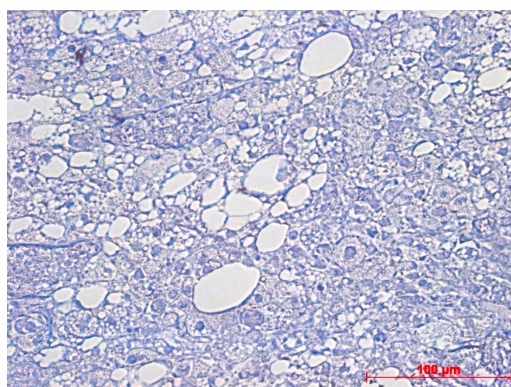
Die folgenden Abbildungen stehen jeweils repräsentativ für einen der sieben verschiedenen Tumorsubtypen. Die Aufnahmen wurden am Lichtmikroskop mit 40-facher Vergrößerung erstellt.



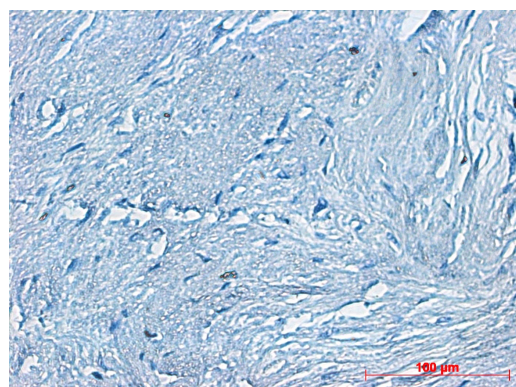
**Abbildung 8:** Alveoläres Sarkom  
FR $\alpha$ -Färbung



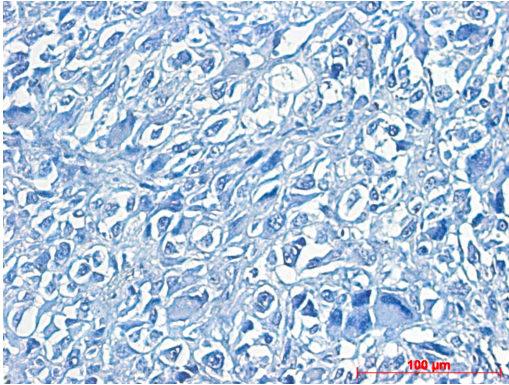
**Abbildung 9:** Leiomyosarkom  
FR $\alpha$ -Färbung



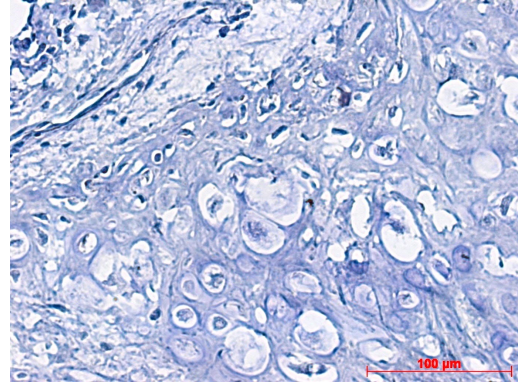
**Abbildung 10:** Liposarkom  
FR $\alpha$ -Färbung



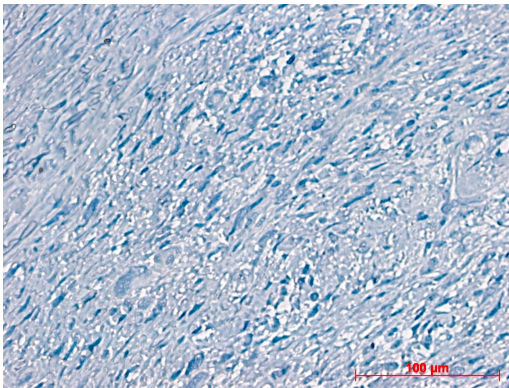
**Abbildung 11:** Myxofibrosarkom  
FR $\alpha$ -Färbung



**Abbildung 12:** NOS  
FR $\alpha$ -Färbung



**Abbildung 13:** Osteosarkom  
FR $\alpha$ -Färbung



**Abbildung 14:** Rhabdomyosarkom  
FR $\alpha$ -Färbung

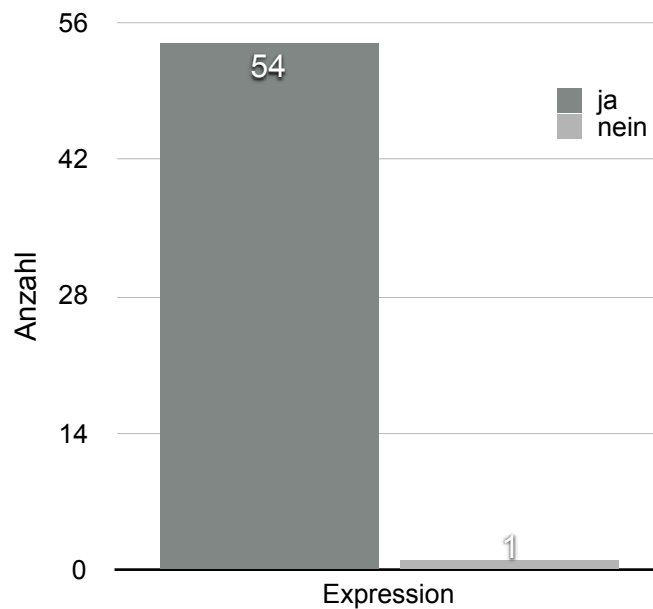
Deutlich zu erkennen ist die fehlende Braunfärbung der Zellen in allen exemplarischen Schnitten.



## 4.2 Auswertung der immunhistochemischen Untersuchung der Thymidylatsynthase (TS)

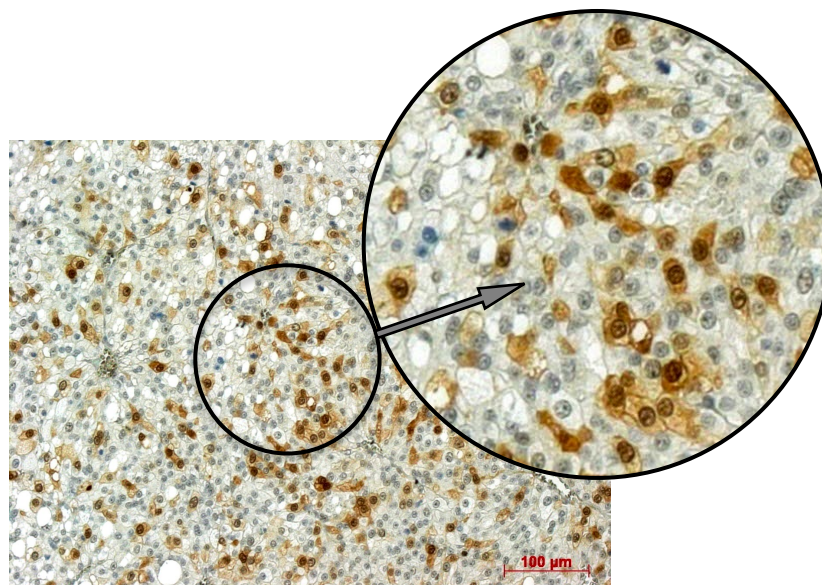
### 4.2.1 Qualitative Analyse

Für diese Dissertation wurden die Gewebeproben von 55 Sarkompatienten untersucht. 54 dieser Proben (98%) wiesen in der qualitativen Auswertung unter dem Lichtmikroskop eine Expression des Proteins TS auf. Eine Liposarkomprobe fiel negativ aus.



**Abbildung 15: Ergebnisübersicht der qualitativen Analyse.**  
98% der Proben zeigen eine Expression des Proteins, eine Probe fällt negativ aus.

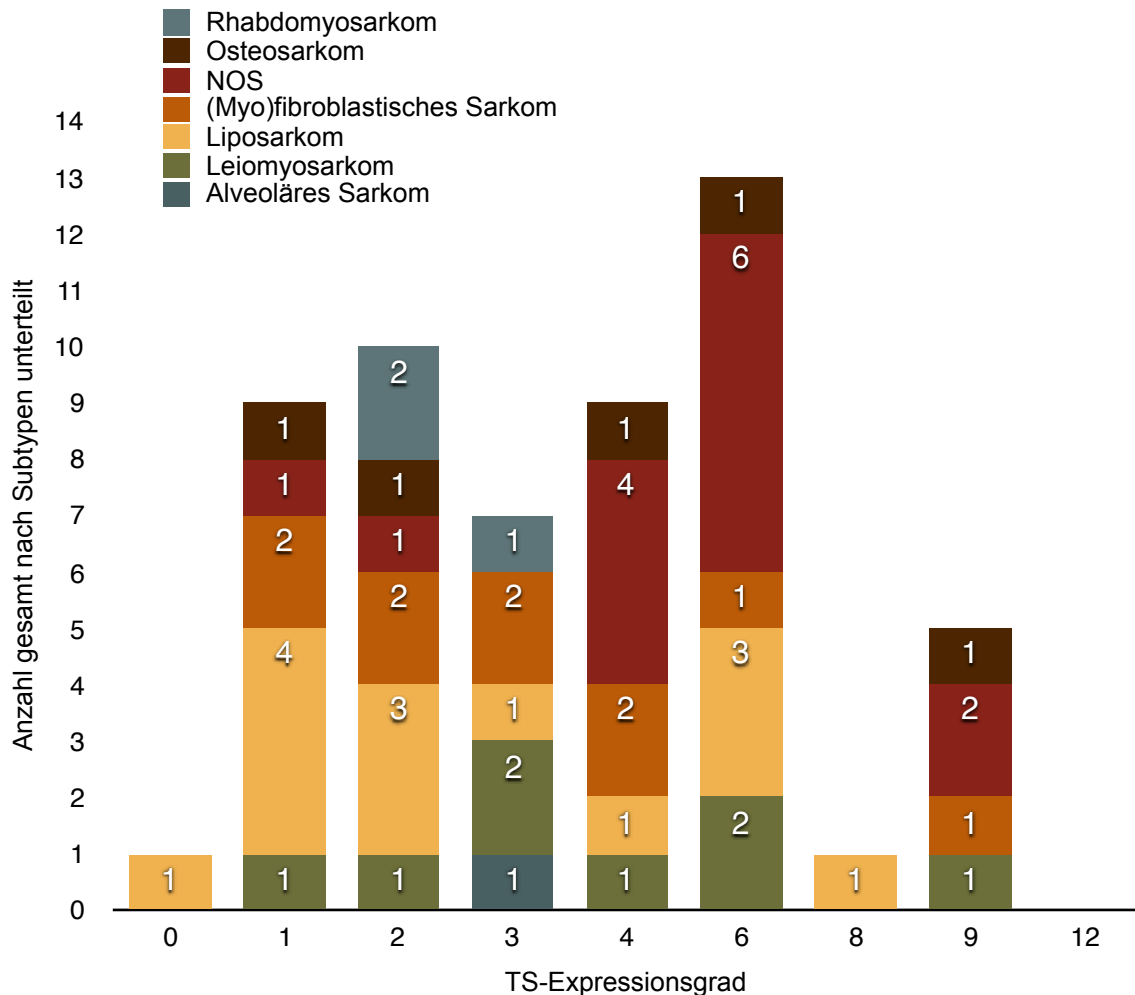
Der verwendete TS-Antikörper reagiert sowohl im Bereich des Zytoplasmas, als auch im Bereich des Nucleus mit dem gesuchten Protein. Abbildung 16 zeigt exemplarisch den Schnitt eines Liposarkomes. Durch die Reaktion mit HRP und DAB im Rahmen der Streptavidin-Biotin-Methode konnte das gesuchte Antigen in den Tumorzellen der Gewebeprobe visualisiert und nachgewiesen werden. Die Intensität der Braunfärbung repräsentiert die in der jeweiligen Zelle vorhandene Menge des gesuchten Proteins. Eine hohe Intensität spricht für viele Antikörper-Antigen-Bindungen und damit für eine hohe TS-Expression, was im Beispiel in dem festgelegten Grad 6 ausgedrückt wird.



**Abbildung 16:** Beispiel für den qualitativen Nachweis der TS, Schnitt eines Liposarkomes, mäßig differenziert, GII. Eine deutliche Immunreaktivität ist anhand der Braunfärbung von Zytoplasma und Nucleus feststellbar. Der Nucleolus ist gut abgrenzbar.  
TS-Expressionsgrad 6

## 4.2.2 Semiquantitative Analyse

Abbildung 17 gibt einen Überblick über die Ergebnisse der semiquantitativen Analyse.

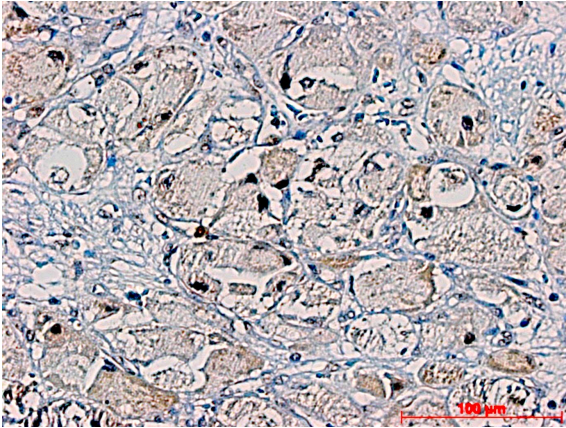


**Abbildung 17:** Ergebnisübersicht aller 55 Proben Forschungsfrage 1  
Semiquantitative Analyse  
Anzahl Proben je TS-Expressionsgrad, nach Subtyp unterteilt

Ungefähr 65% der untersuchten Proben lagen im Bereich niedriger TS-Expression (Score 0 bis 4). Dabei war das Liposarkom mit 10 von insgesamt 36 Proben mit niedrigem Score am häufigsten vertreten. Ein Expressionsgrad > Score 6 kam am häufigsten beim NOS vor mit 8 von insgesamt 19 Proben oberhalb des Cutoffs. Zur detaillierten Beschreibung dienen die in den folgenden Unterkapiteln vorgestellten deskriptiven Graphiken.

#### 4.2.2.1 Alveoläres Sarkom

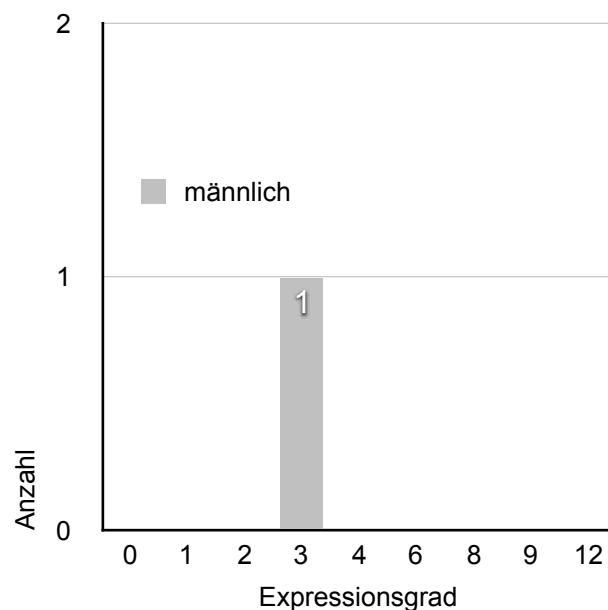
Eine Probe des höchst seltenen Alveolären Sarkomes konnte im Rahmen dieser Dissertation untersucht werden. Der betroffene Patient war zum Zeitpunkt der Tumorexzision im jungen Erwachsenenalter, 31 Jahre alt. Dies entspricht der für diese Tumorart typischen Altersgruppe. Das Gewebe entstammte einer pulmonalen Tumormetastase.



**Abbildung 18:** Alveoläres Sarkom, Metastase, TS-Expressionsgrad 3.

Abbildung 18 zeigt die für die Betrachtung im Lichtmikroskop charakteristischen kristallartigen Strukturen im Zytoplasma und pseudoalveoläre Strukturen.

Bei der Untersuchung wies die Probe einen niedrigen TS-Expressionsgrad auf, Grad 3 (Abb. 19).

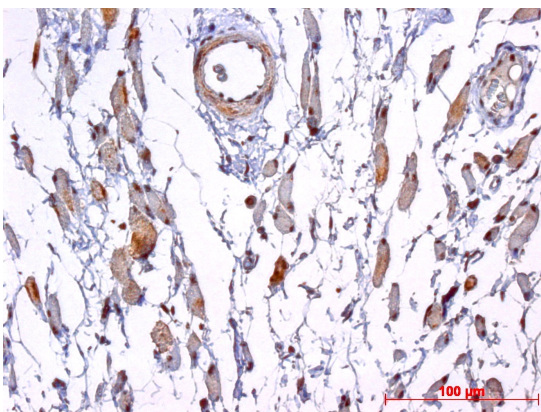


**Abbildung 19:** Alveoläres Sarkom Expressionsgrad

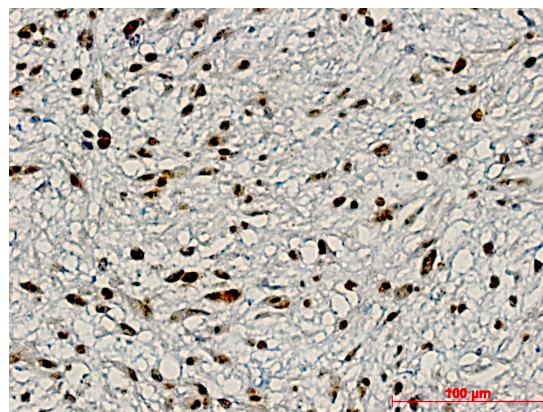
#### 4.2.2.2 Fibroblastische/Myofibroblastische Sarkome

Es wurden 10 Gewebeproben fibroblastischer Tumoren untersucht. 9 Proben entsprachen einem Myxofibrosarkom, 1 Probe entstammte einem Fibrosarkom. Im Median waren die erkrankten Personen 61 Jahre alt (Range 30 - 87 Jahre). Die Geschlechterverteilung lag bei 1:1. 2 Patienten (20%) waren vor der Gewebeentnahme mit Radiochemotherapie und Radiatio neoadjuvant vorthera­piert worden. Das Gewebe einer Probe war einem Tumorrezidiv entnommen. Zum Zeitpunkt der Operation lag bei keinem Patienten eine Metastasierung der Tumoren vor. 50% der untersuchten Patienten waren an einem niedrigmalignen Sarkom G1 erkrankt.

Die Abbildungen 20 und 21 zeigen beispielhaft untersuchte Gewebeschnitte von Myxofibrosarkomen.



**Abbildung 20:** Myxofibrosarkom, GIII, spindelzellig, neoadjuvant therapiert, Z.n. Radiochemotherapie, TS-Expressionsgrad 1.

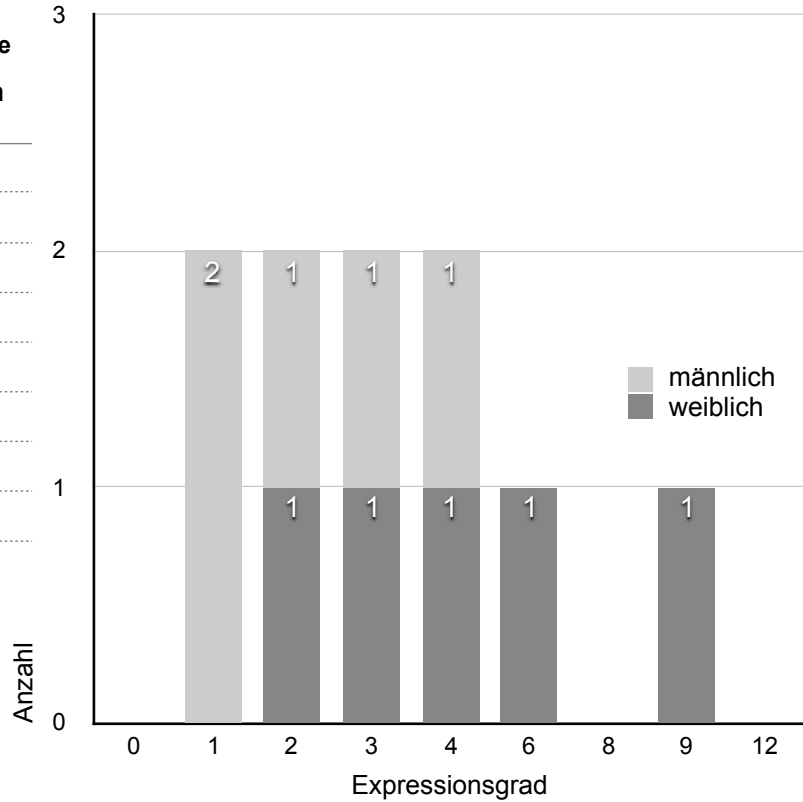


**Abbildung 21:** Myxofibrosarkom, Grad II, spindelzellig, abgerundete ovale Zellkerne, polymorph, TS-Expressionsgrad 4.

8 von 10 Proben (80%) lagen im Bereich geringer Proteinexpression. Ein Score im Bereich hoher TS-Expression lag bei 2 weiblichen Patienten vor.

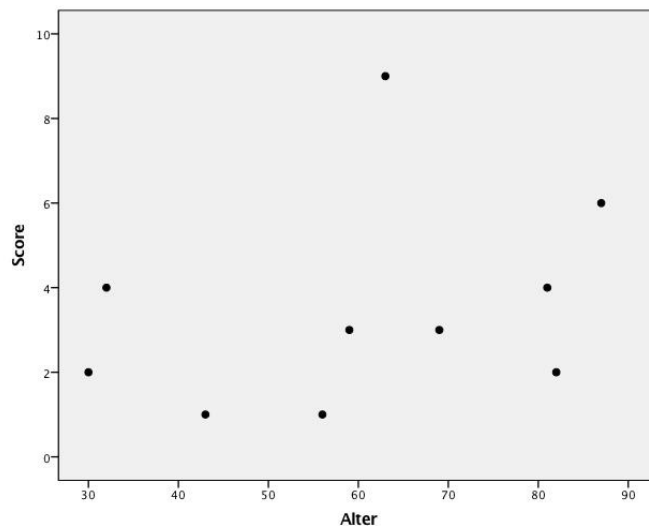
**Tabelle 11 - Expressionsgrad  
(Myo)fibroblastische Sarkome**

Score	Anzahl gesamt	w	m
0	0	0	0
1	2	0	2
2	2	1	1
3	2	1	1
4	2	1	1
6	1	1	0
8	0	0	0
9	1	1	0
12	0	0	0



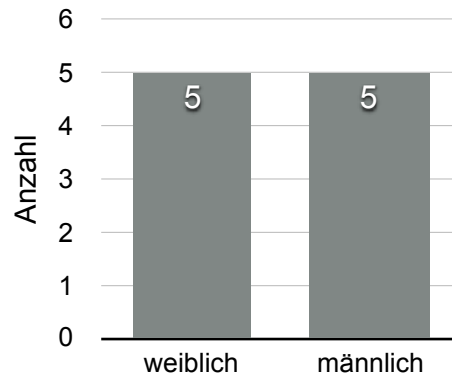
**Abbildung 22:** (Myo)fibroblastische Sarkome  
Häufigkeitsverteilung Expressionsgrad

Es besteht kein Zusammenhang zwischen dem TS-Expressionsgrad und dem Alter der Patienten mit (Myo)fibroblastischem Sarkom,  $p = 0,114$  (Abb. 21).

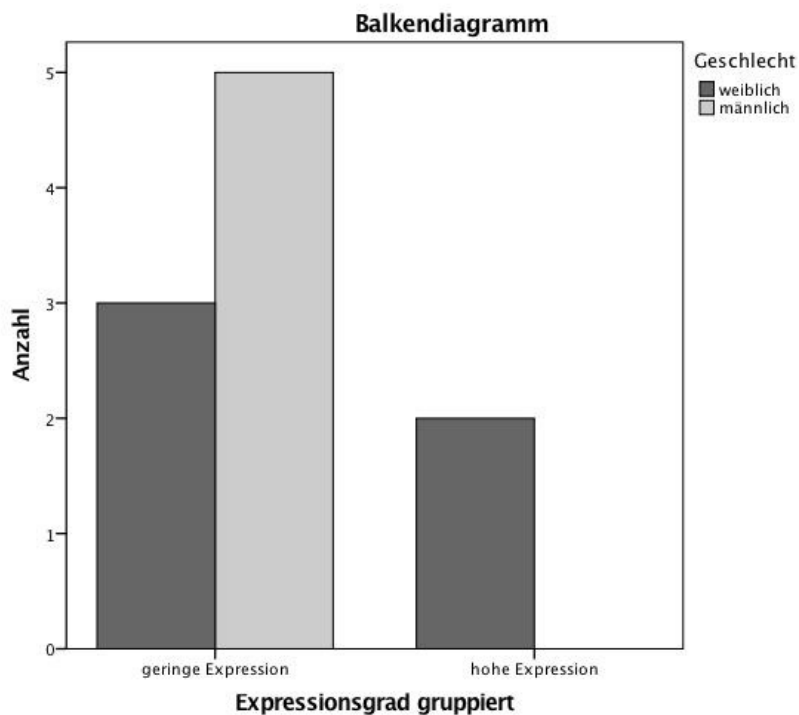


**Abbildung 23:** (Myo)fibroblastische Sarkome  
Es besteht kein signifikanter Zusammenhang zwischen Alter und TS-Expressionsgrad  
( $p = 0,114$ ).

Es besteht kein Zusammenhang zwischen dem TS-Expressionsgrad und dem Geschlecht in (Myo)fibroblastischen Sarkomen,  $p = 0,114$  (Abb. 25).

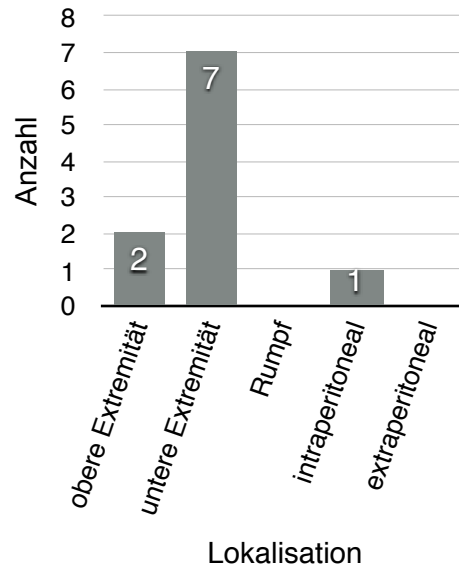


**Abbildung 24:** Geschlechterverteilung (Myo)fibroblastische Sarkome

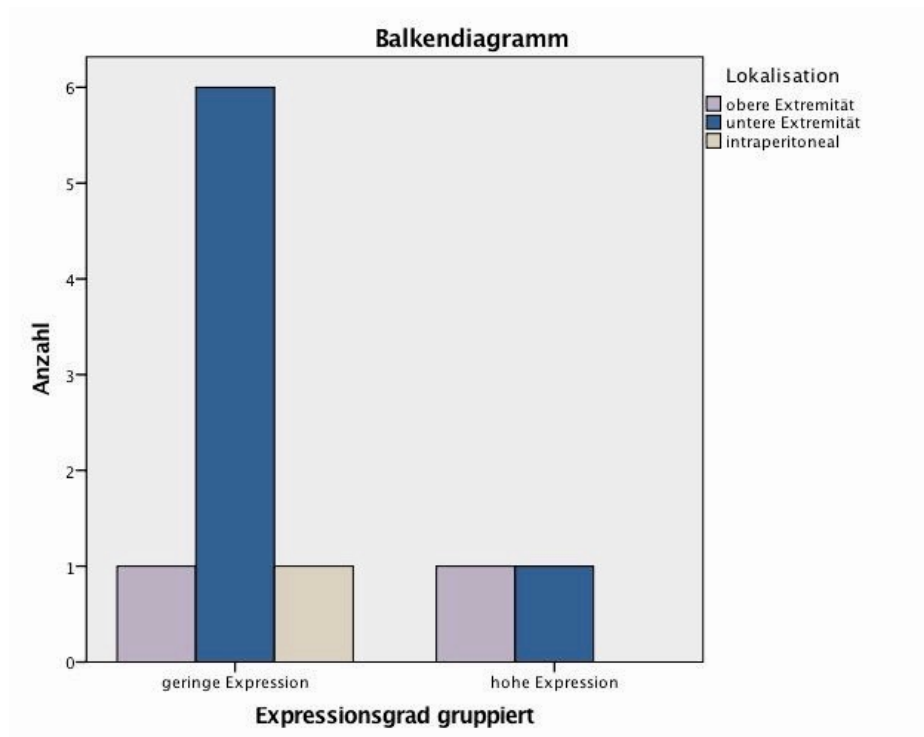


**Abbildung 25:** Es konnte keine Korrelation zwischen Geschlecht und TS-Expressionsgrad in (Myo)fibroblastischen Sarkomen nachgewiesen werden ( $p = 0,114$ ).

Es besteht kein Zusammenhang zwischen dem TS-Expressionsgrad und der Tumorlokalisation in (Myo)fibroblastischen Sarkomen,  $p = 0,468$  (Abb. 27).



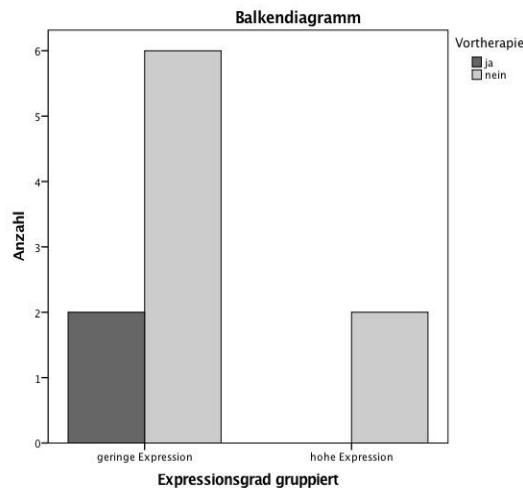
**Abbildung 26:** Lokalisation (Myo)fibroblastische Sarkome



**Abbildung 27:** (Myo)fibroblastische Sarkome  
Der Zusammenhang zwischen Tumorlokalisation und TS-Expressionsgrad ist statistisch nicht signifikant ( $p = 0,468$ ).

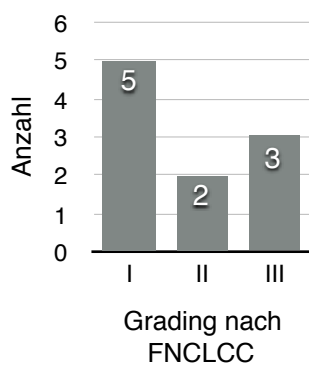


Es besteht kein Zusammenhang zwischen dem TS-Expressionsgrad und einer Vortherapie in (Myo)fibroblastischen Sarkomen,  $p = 0,429$  (Abb. 28).

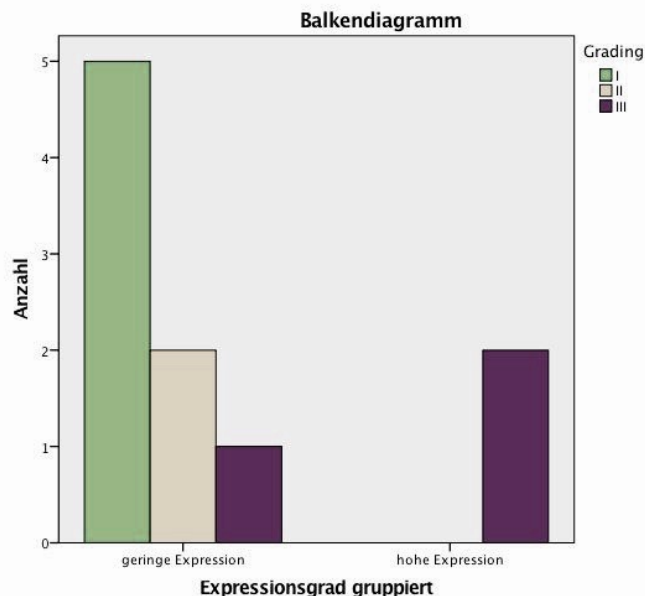


**Abbildung 28:** (Myo)fibroblastische Sarkome  
Es besteht kein Zusammenhang zwischen einer möglichen Vortherapie und dem TS-Expressionsgrad ( $p = 0,429$ ).

Es besteht kein Zusammenhang zwischen dem TS-Expressionsgrad und dem Tumorgrading der (Myo)fibroblastischen Sarkome,  $p = 0,054$  (Abb. 30). Bei  $p < 0,05$  kann ein Trend zu niedrigerer Expression bei niedrigerem Grading verzeichnet werden.



**Abbildung 29:** Grading (myo)fibroblastische Sarkome



**Abbildung 30:** (Myo)fibroblastische Sarkome  
Es besteht kein statistisch signifikanter Zusammenhang zwischen TS-Expression und Tumordifferenzierungsgrad ( $p = 0,054$ ).

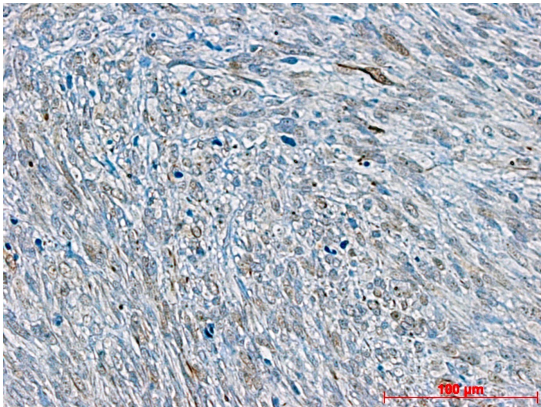
#### 4.2.2.3 Leiomyosarkom

8 Leiomyosarkom-Proben wiesen gut beurteilbares Tumorgewebe auf und wurden semiquantitativ analysiert. Im Median waren die betroffenen Patienten 65 Jahre alt (Range 35 - 76 Jahre). 5 Patienten (63% ) waren weiblich. 4 (50%) der Tumoren waren intraabdominal im Bereich des Retroperitoneums lokalisiert, außerdem im Bereich von Leber und Mesenterium.

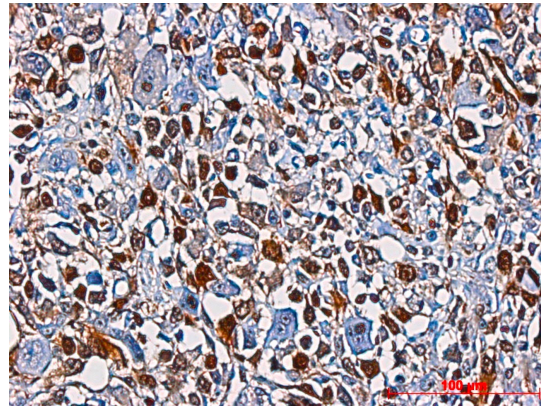
50% der getesteten Tumoren wurden bei Diagnosestellung als hochmaligne Grad III eingestuft. 3 Patienten (38%) wiesen bereits eine Disseminierung der Erkrankung auf. 3 Proben waren neoadjuvant vorththerapiert.

Eine dieser Proben unterlag aus diesem Grund keiner Klassifizierung in einen Tumordifferenzierungsgrad.

Beispielhaft zeigen die Abbildungen 31 und 32 einen Gewebeschnitt mit niedriger, sowie einen Schnitt mit hoher Proteinexpression.



**Abbildung 31:** Leiomyosarkom, GII, Metastase paravertebral, Spindelzellen, mäßige Zell- und Kernpleomorphie, TS-Expressionsgrad 1.

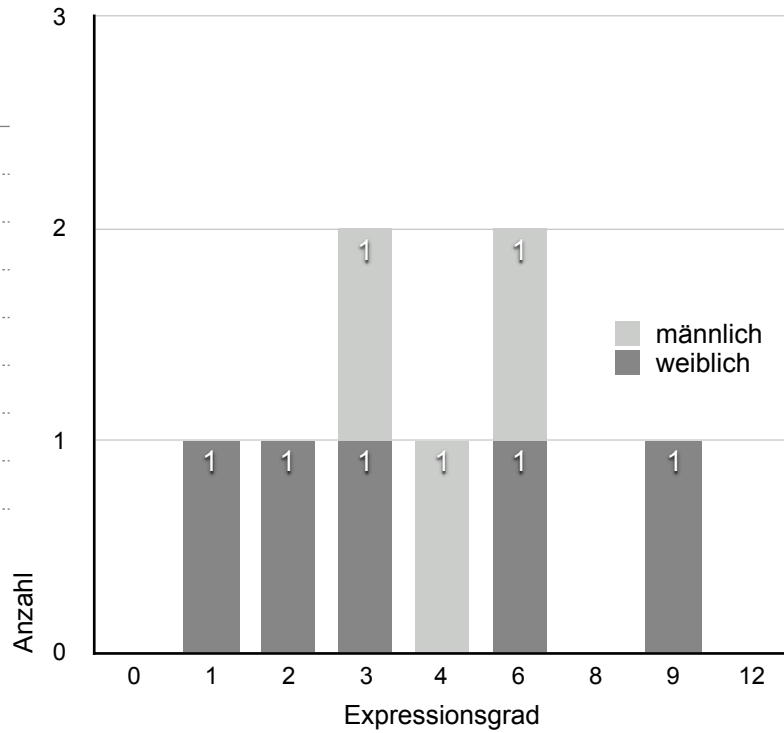


**Abbildung 32:** Leiomyosarkom, Grad III, Z. n. Radiatio, hochgradig pleomorph, fokal spindelige, fokal polygonale Tumorzellen, TS-Expressionsgrad 9.

Die Mehrzahl der Proben (63%) lag im Bereich geringer TS-Expression (Abb. 33).

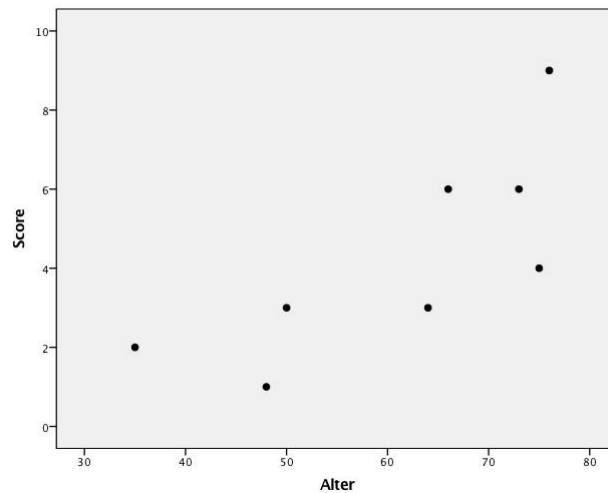
**Tabelle 12 - Expressionsgrad  
Leiomyosarkom**

Score	Anzahl gesamt	w	m
0	0	0	0
1	1	1	0
2	1	1	0
3	2	1	1
4	1	0	1
6	2	1	1
8	0	0	0
9	1	1	0
12	0	0	0



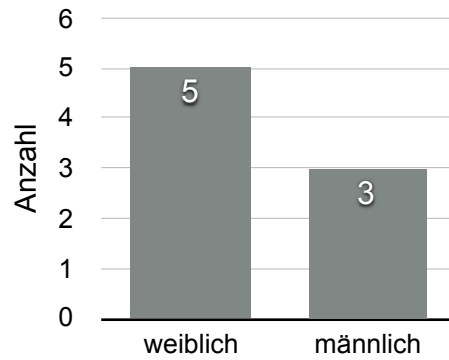
**Abbildung 33:** Leiomyosarkom Häufigkeitsverteilung  
Expressionsgrad

Es besteht kein signifikanter Zusammenhang zwischen dem TS-Expressionsgrad und dem Alter der Leiomyosarkompatienten,  $p = 0,333$  (Abb. 34).

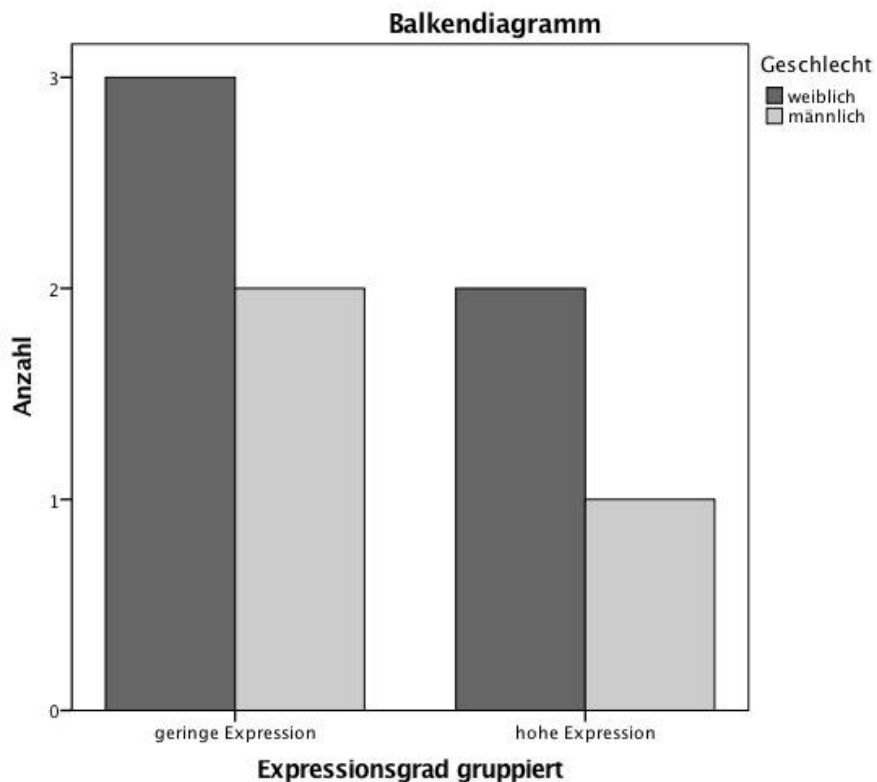


**Abbildung 34:** Leiomyosarkom Zusammenhang zwischen Alter und TS-Expressionsgrad  
Es konnte keine signifikante Korrelation nachgewiesen werden ( $p = 0,333$ ).

Es besteht kein signifikanter Zusammenhang zwischen dem TS-Expressionsgrad und dem Geschlecht der Leiomyosarkompatienten,  $p = 0,850$  (Abb. 36).

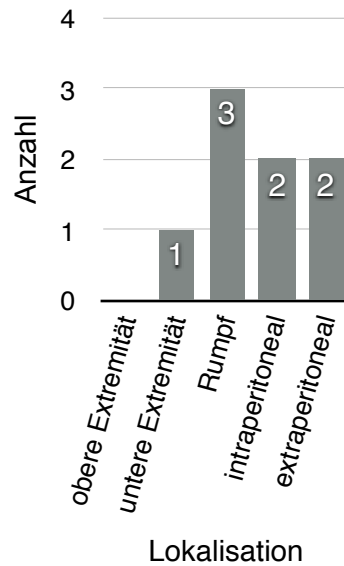


**Abbildung 35:** Geschlechterverteilung Leiomyosarkom

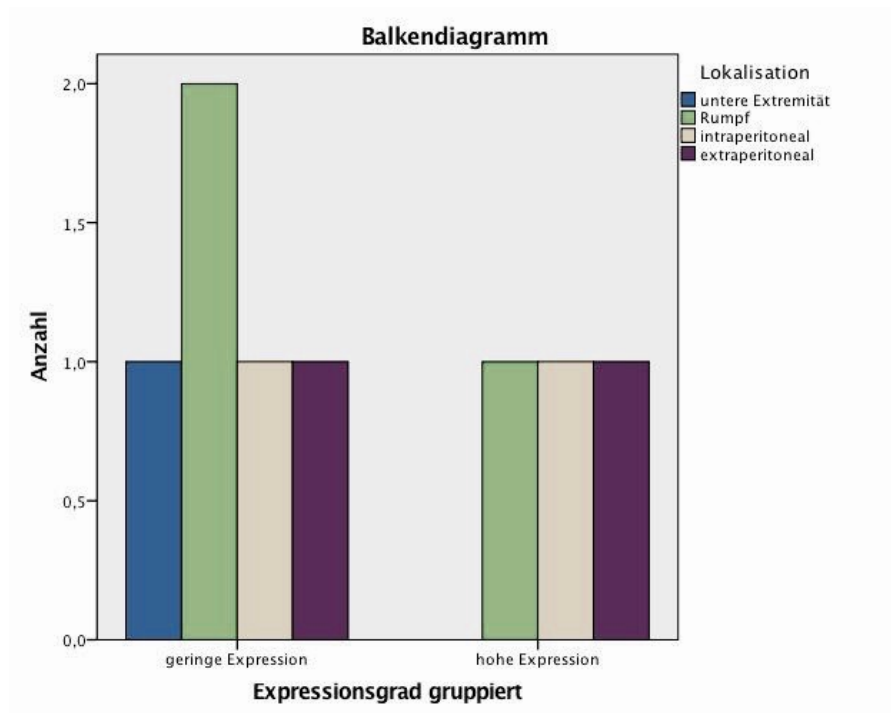


**Abbildung 36:** Es besteht kein statistisch signifikanter Zusammenhang zwischen Geschlecht und TS-Expressionsgrad in Leiomyosarkomen ( $p = 0,850$ ).

Es besteht kein Zusammenhang zwischen dem TS-Expressionsgrad und der Tumorlokalisation der Leiomyosarkome,  $p = 0,828$  (Abb. 38). Insbesondere im Bereich des Rumpfes traten Tumoren mit niedrigem Expressionsgrad auf.



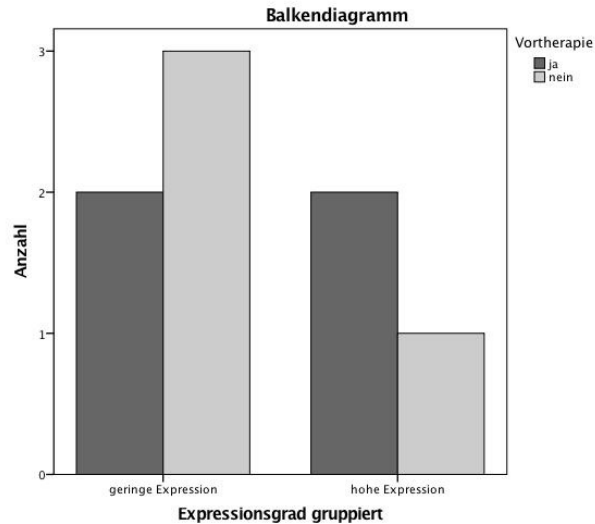
**Abbildung 37:** Lokalisation Leiomyosarkom



**Abbildung 38:** Leiomyosarkom

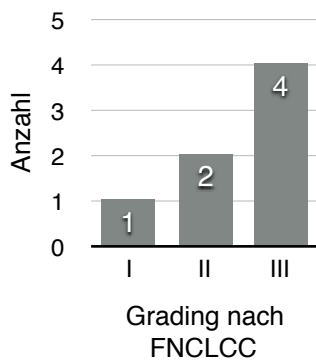
Es ist kein statistisch signifikanter Zusammenhang zwischen Tumorlokalisation und TS-Expressionsgrad nachweisbar ( $p = 0,828$ ).

Es besteht kein signifikanter Zusammenhang zwischen TS-Expressionsgrad und einer möglichen Vortherapie der Leiomyosarkompatienten,  $p = 0,465$  (Abb. 39).

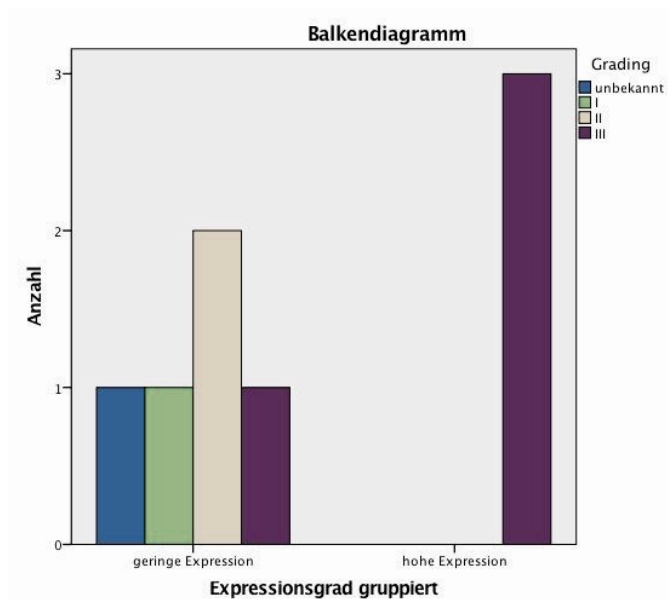


**Abbildung 39:** Es wurde kein statistisch signifikanter Zusammenhang zwischen einer möglichen Vortherapie und dem TS-Expressionsgrad in Leiomyosarkomen nachgewiesen ( $p = 0,456$ ).

Es besteht kein signifikanter Zusammenhang zwischen dem TS-Expressionsgrad und dem Grading der Leiomyosarkompatienten,  $p = 0,187$  (Abb. 41).



**Abbildung 40:** Grading Leiomyosarkom, 7 von 8 untersuchten Proben klassifiziert

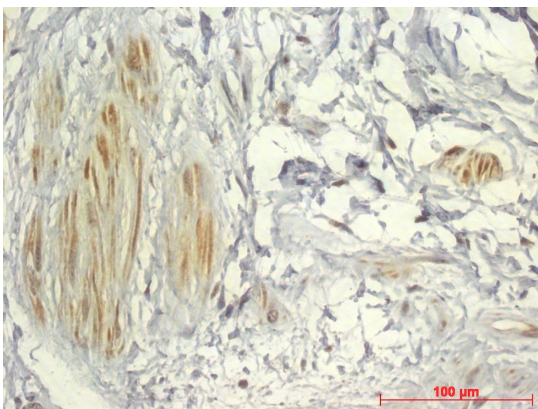


**Abbildung 41:** Leiomyosarkom  
Mit  $p = 0,187$  besteht kein statistisch signifikanter Zusammenhang zwischen TS-Expression und Tumordifferenzierungsgrad.

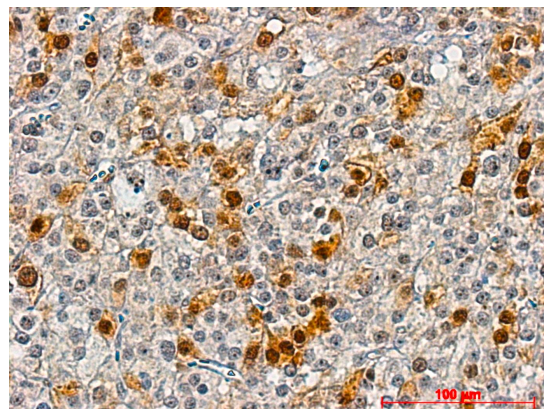
#### 4.2.2.4 Liposarkom

14 Liposarkomproben wurden in die abschließende Auswertung aufgenommen. Die Geschlechterverteilung der Patienten fiel gleichmäßig aus w:m = 1:1. Zum Zeitpunkt der Gewebeentnahme waren die betroffenen Patienten im Median 67,5 Jahre alt mit einer Altersspanne von 26 bis 82 Jahren. Bei 43%, 6 Patienten, war das Liposarkom im Bereich der unteren Extremität lokalisiert, 4 (29%) im Bereich des Rumpfes und 4 (29%) extraperitoneal. Bei der Mehrzahl der Proben (57%) handelte es sich um gut differenzierte Sarkome Grad I. Bei einem Tumor lag die myxoide Form eines Liposarkomes vor, bei 2 weiteren Proben die seltene Variante eines pleomorphen hochmalignen adipozytischen Sarkomes.

10 Proben (71%) zeigten einen niedrigen TS-Expressionsgrad unter dem Cut-off Grad 6. Die Abbildungen 42 und 43 stellen je ein Beispiel einer Probe mit geringem Expressionsgrad einer Probe mit hohem Expressionsgrad gegenüber.



**Abbildung 42:** hochdifferenziertes Liposarkom GI, TS-Expressionsgrad 1.

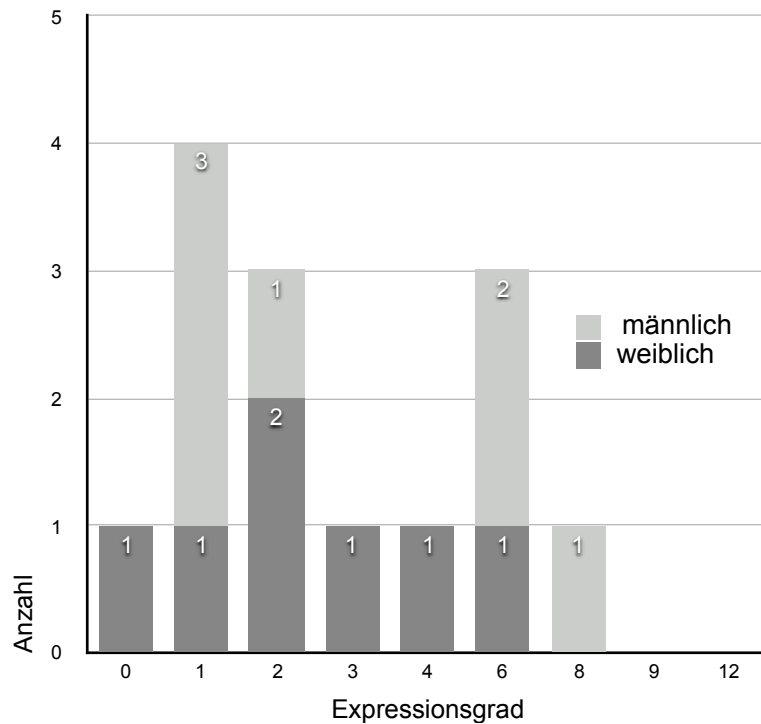


**Abbildung 43:** mäßig differenziertes Liposarkom GII, zell dicht, Zellkerne mit mäßigem Polymorphismus, TS-Expressionsgrad 6.

Abbildung 44 zeigt eine heterogene Verteilung der Höhe des Expressionsgrades im Bezug auf das Geschlecht der Patienten. Insbesondere männliche Patienten wiesen einen Score über dem Cutoff im Bereich höherer Proteinexpression auf.

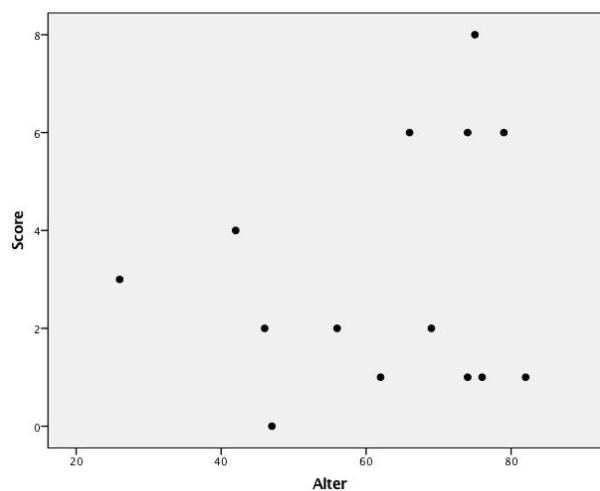
**Tabelle 13 - Expressionsgrad Liposarkom**

Score	Anzahl gesamt	w	m
0	1	1	0
1	4	1	3
2	3	2	1
3	1	1	0
4	1	1	0
6	3	1	2
8	1	0	1
9	0	0	0
12	0	0	0



**Abbildung 44:** Liposarkom Häufigkeitsverteilung nach Expressionsgrad

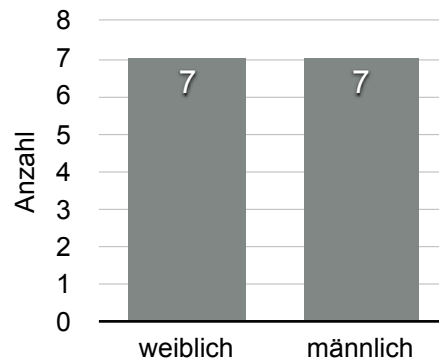
Es konnte kein statistisch signifikanter Zusammenhang zwischen dem TS-Expressionsgrad und dem Alter bei Liposarkompatienten nachgewiesen werden,  $p = 0,380$  (Abb. 45).



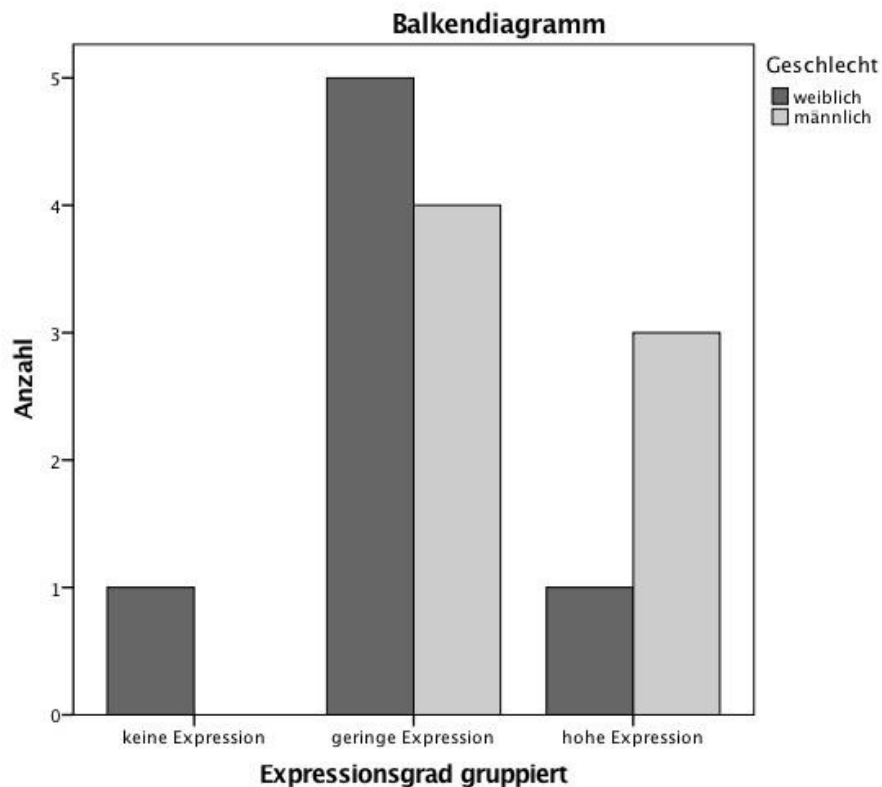
**Abbildung 45:** Liposarkom Zusammenhang zwischen Alter und TS-Expressionsgrad



Es konnte kein statistisch signifikanter Zusammenhang zwischen dem TS-Expressionsgrad und dem Geschlecht bei Liposarkompatienten nachgewiesen werden,  $p = 0,348$  (Abbildung 47).

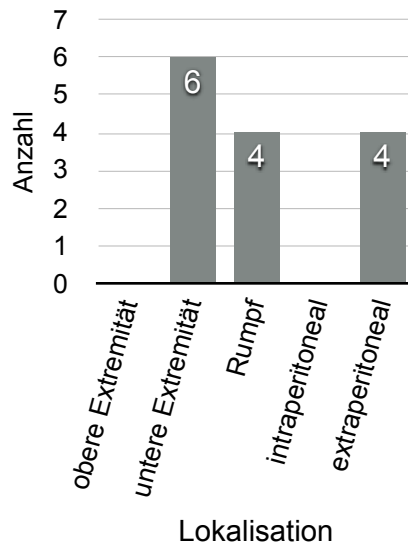


**Abbildung 46:** Geschlechterverteilung Liposarkom

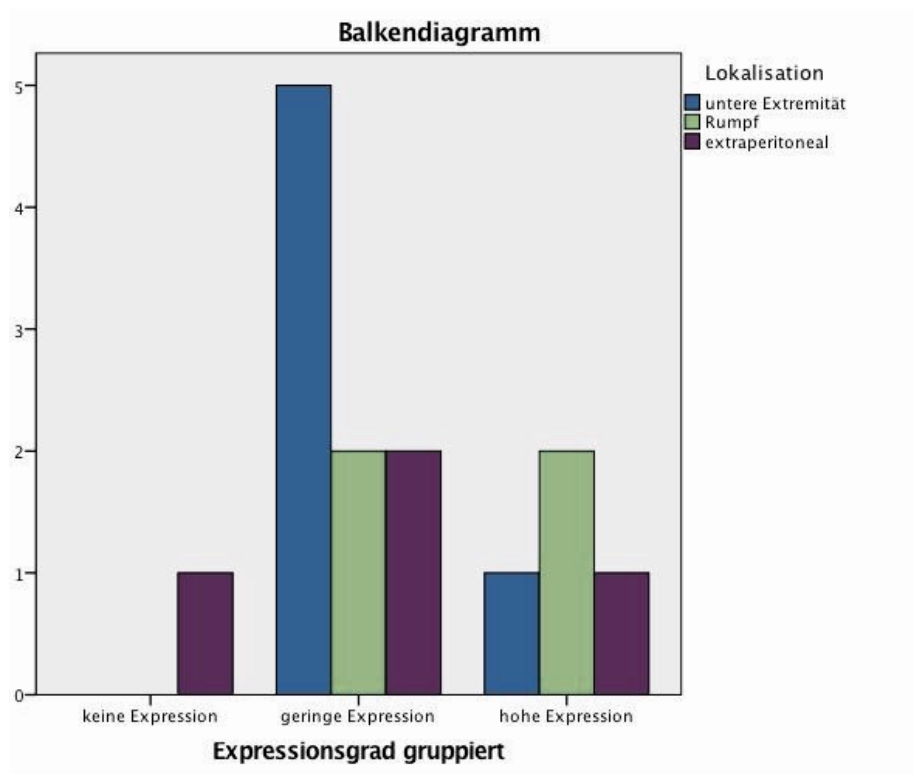


**Abbildung 47:** Zusammenhang Geschlecht und TS-Expressionsgrad in Liposarkomen  
Es wurde kein statistisch signifikantes Ergebnis nachgewiesen ( $p = 0,348$ ).

Es besteht kein signifikanter Zusammenhang zwischen TS-Expressionsgrad und der Lokalisation der Liposarkome,  $p = 0,399$  (Abb. 49). Eine geringe Expression trat insbesondere bei Tumoren der unteren Extremität auf.

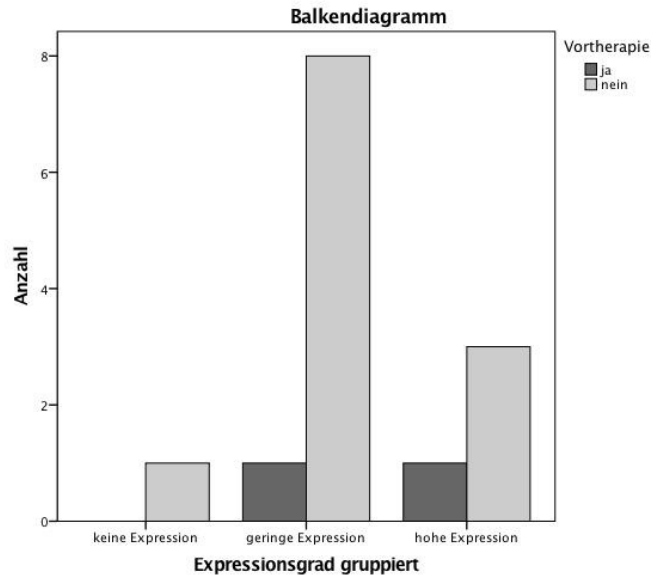


**Abbildung 48:** Lokalisation Liposarkom



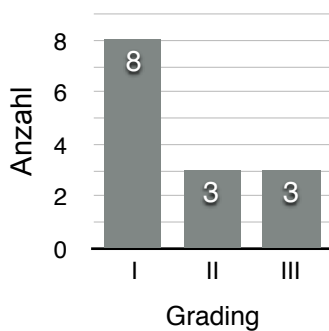
**Abbildung 49:** Liposarkom Zusammenhang Tumorlokalisierung und TS-Expressionsgrad  
Es konnte kein statistisch signifikantes Ergebnis nachgewiesen werden ( $p = 0,399$ ).

Es besteht kein signifikanter Zusammenhang zwischen dem TS-Expressionsgrad und einer Vortherapie der Liposarkome,  $p = 0,735$  (Abb. 50).

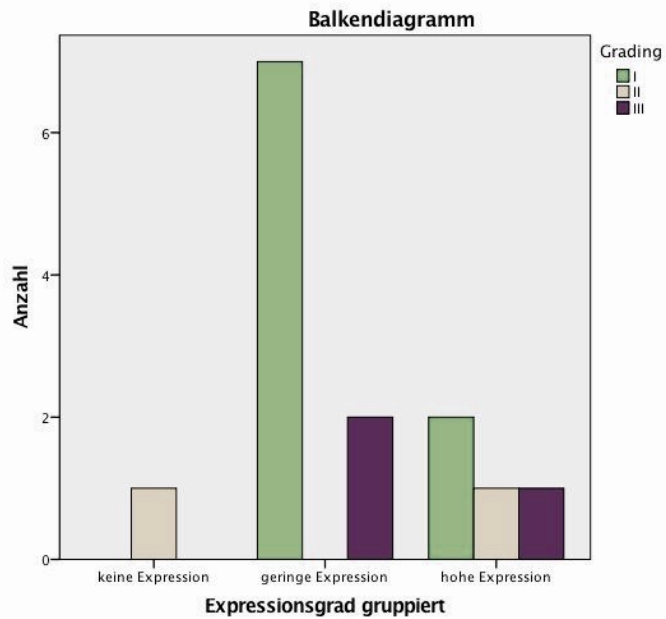


**Abbildung 50:** Der Zusammenhang zwischen einer Vortherapie und dem TS-Expressionsgrad in Liposarkomen ist statistisch nicht signifikant ( $p = 0,735$ ).

Es besteht kein signifikanter Zusammenhang zwischen dem TS-Expressionsgrad und dem Grading der Liposarkome,  $p = 0,91$  (Abbildung 52).



**Abbildung 51:** Grading Liposarkom



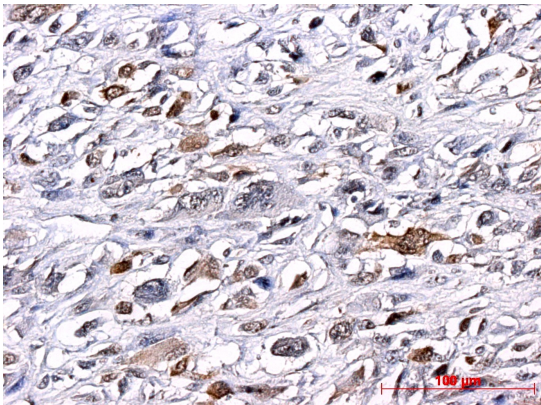
**Abbildung 52:** Liposarkom Zusammenhang TS-Expression und Tumordifferenzierungsgrad. Es wurde kein signifikantes Ergebnis nachgewiesen ( $p = 0,91$ ).

#### 4.2.2.5 NOS

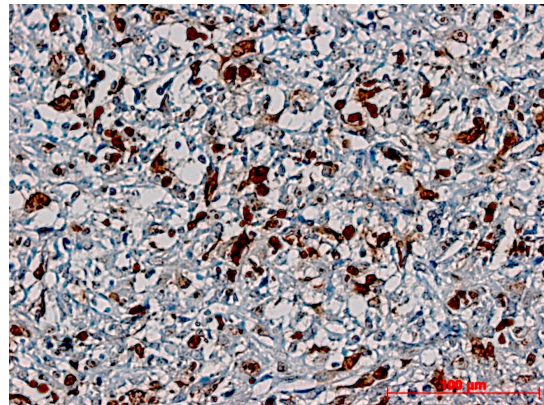
14 NOS-Proben wurden ausgewertet. Im Median waren die Patienten 69,5 Jahre alt (Range 51 - 78 Jahre). Die Geschlechterverteilung war ausgeglichen w:m = 1:1. 2 Patienten waren vortherapiert, bei weiteren 2 Patienten handelte es sich bei dem untersuchten Gewebe um Rezidive des Primärtumors. Eine Metastasierung der Erkrankung lag ebenfalls bei 2 Patienten vor.

50% der Tumore waren im Bereich der unteren Extremität lokalisiert. Annähernd 80% der NOS waren nach dem Gradingssystem der FNCLCC als hochmaligne Tumoren Grad III klassifiziert worden.

Abbildung 53 stellt einen Beispielschnitt eines NOS-Sarkomes mit niedrigem TS-Expressionsgrad der NOS-Probe in Abbildung 54 mit hohem Expressionsgrad gegenüber.



**Abbildung 53:** NOS, GIII, TS-Expressionsgrad 4.

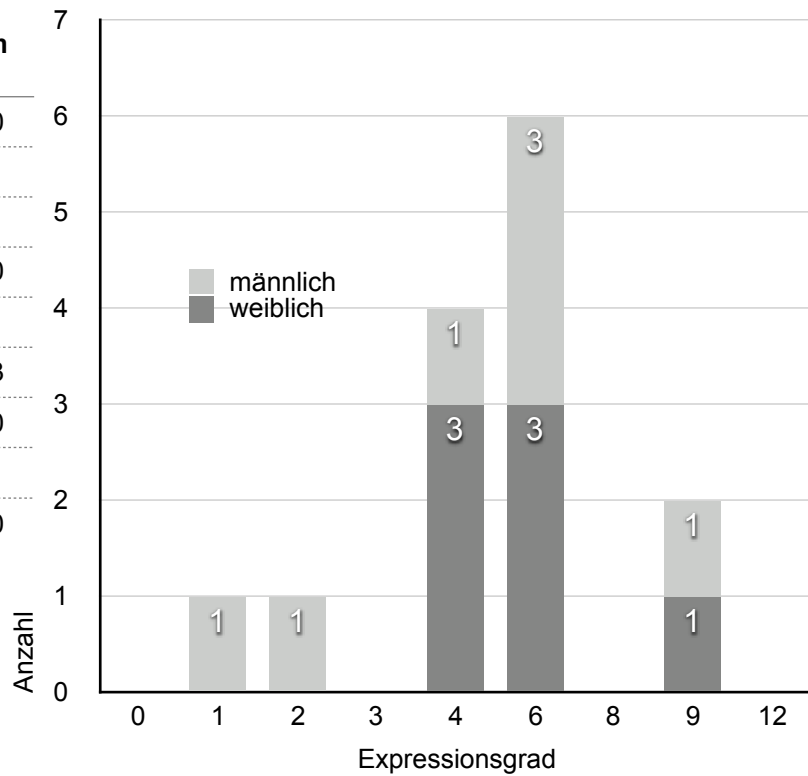


**Abbildung 54:** NOS, GIII, pleomorphe Tumorzellen, TS-Expressionsgrad 9.

6 Patienten (43%) wiesen eine niedrige TS-Expression auf. Die Mehrzahl, 8 Patienten (57%) wiesen jedoch höhere Expressionsgrade auf, Männer und Frauen waren dabei gleichermaßen betroffen. Mit 6 Proben (43%) war Score 6 am häufigsten vertreten.

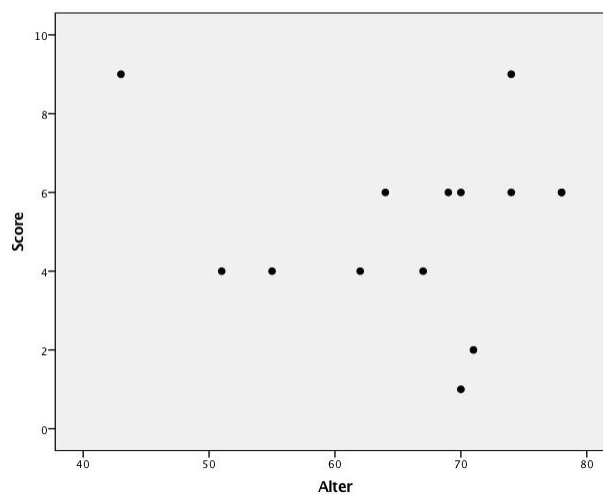
**Tabelle 14 - Expressionsgrad NOS**

Score	Anzahl gesamt	w	m
0	0	0	0
1	1	0	1
2	1	0	1
3	0	0	0
4	4	3	1
6	6	3	3
8	0	0	0
9	1	1	1
12	0	0	0



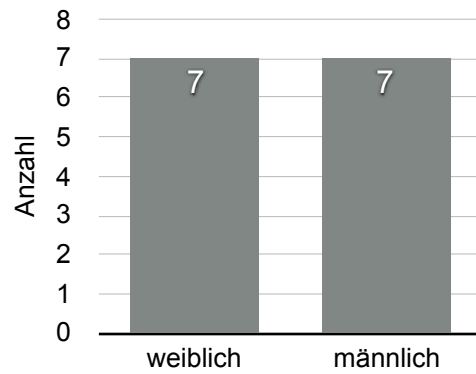
**Abbildung 55:** NOS Häufigkeitsverteilung Expressionsgrad

Es besteht kein Zusammenhang zwischen dem TS-Expressionsgrad und dem Alter der NOS-Patienten,  $p = 0,388$  (Abb. 56).

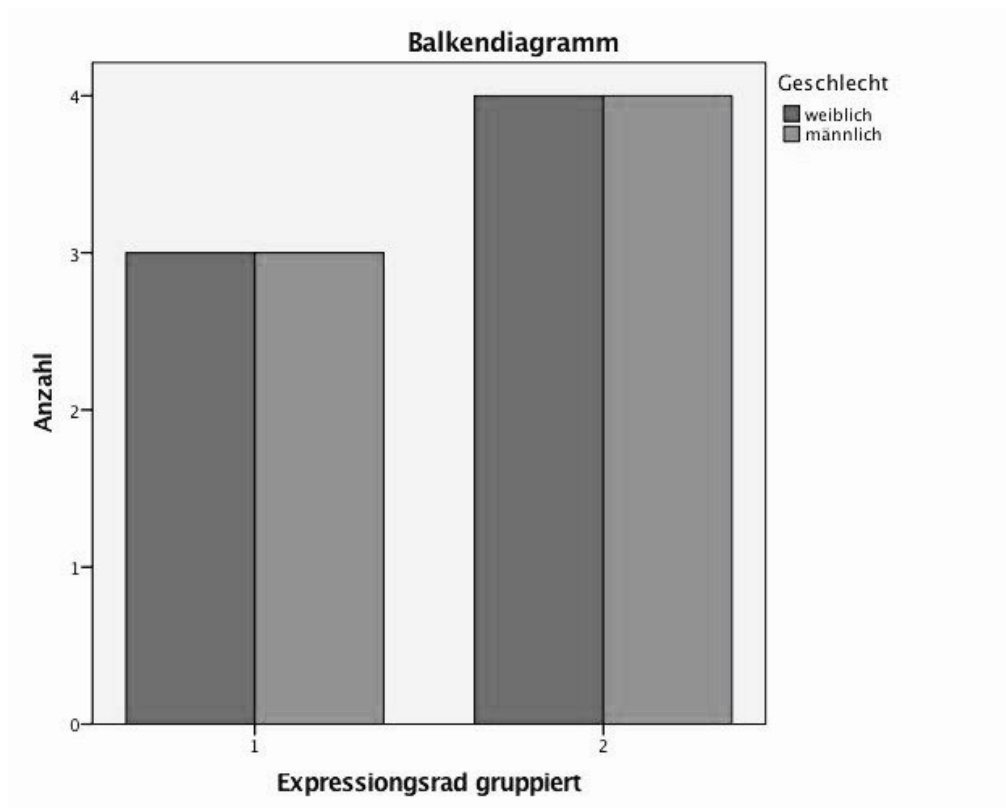


**Abbildung 56:** NOS - Es besteht kein signifikanter Zusammenhang zwischen Alter und TS-Expressionsgrad ( $p = 0,388$ ).

Es konnte kein Zusammenhang zwischen dem TS-Expressionsgrad und dem Geschlecht der NOS-Patienten nachgewiesen werden,  $p = 1,000$  (Abb. 58).

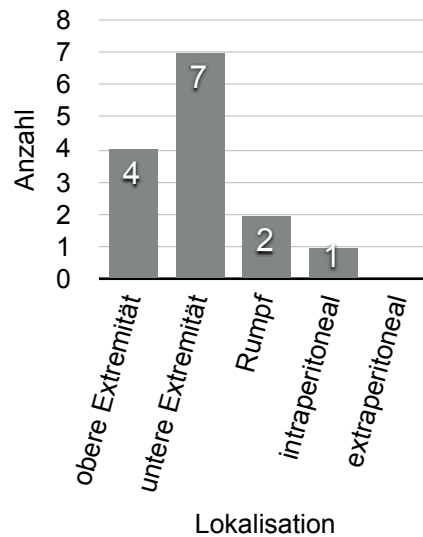


**Abbildung 57:** Geschlechterverteilung NOS

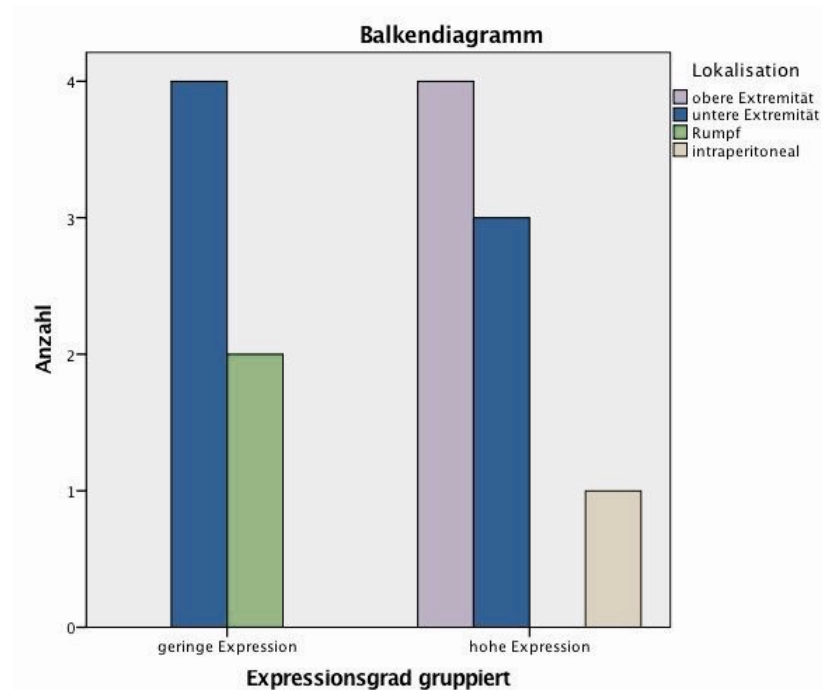


**Abbildung 58:** Mit  $p = 1$  besteht kein Zusammenhang zwischen dem Geschlecht und dem TS-Expressionsgrad in NOS-Sarkomen.

Es besteht kein signifikanter Zusammenhang zwischen dem TS-Expressionsgrad und der Tumorlokalisierung der NOS-Sarkome,  $p = 0,072$  (Abb. 59 und 60). Ein niedriger Expressionsgrad trat insbesondere in Tumoren der unteren Extremität auf. Ein hoher Expressionsgrad häufig in Gewebeproben der oberen Extremität.

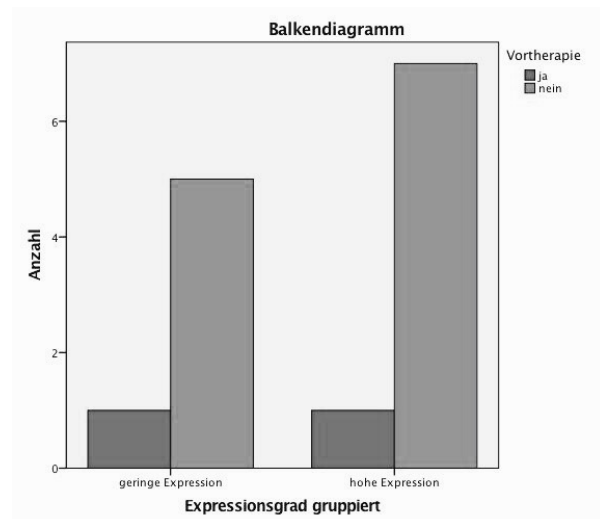


**Abbildung 59:** Lokalisation NOS

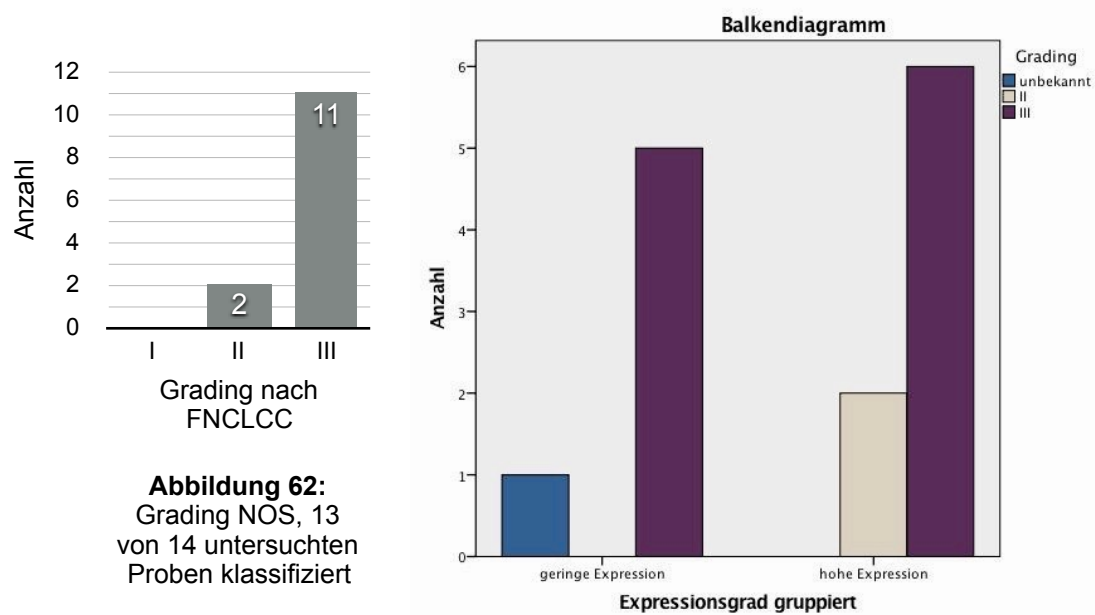


**Abbildung 60:** Es wurde kein statistisch signifikanter Zusammenhang zwischen Tumorlokalisierung und TS-Expressionsgrad in NOS-Sarkomen nachgewiesen ( $p = 0,072$ ).

Auch bei der Überprüfung eines Zusammenhangs zwischen dem TS-Expressionsgrad und einer möglichen Vortherapie der NOS-Patienten wurde keine Korrelation nachgewiesen,  $p = 0,825$  (Abb. 61)



**Abbildung 61:** Es besteht kein signifikanter Zusammenhang zwischen einer Vortherapie und dem TS-Expressionsgrad in NOS-Sarkomen ( $p = 0,825$ ).



**Abbildung 62:** Grading NOS, 13 von 14 untersuchten Proben klassifiziert

**Abbildung 63:**

Es besteht kein Zusammenhang zwischen dem TS-Expression und dem jeweiligen Tumordifferenzierungsgrad ( $p = 0,239$ ).

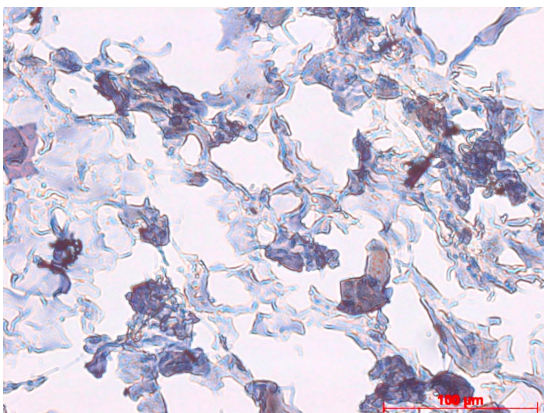
Es besteht kein signifikanter Zusammenhang zwischen dem TS-Expressionsgrad und dem Grading der NOS-Patienten,  $p = 0,239$  (Abbildung 63).



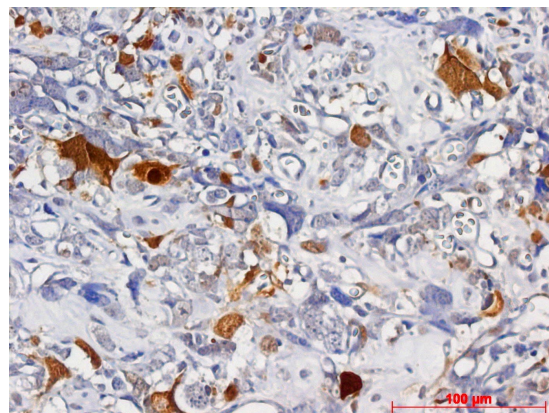
#### 4.2.2.6 Osteosarkom

Insgesamt 5 Osteosarkomproben wurden semiquantitativ ausgewertet. Im Median waren die Patienten 19 Jahre alt (Range 9 - 63 Jahre). 60% der untersuchten Proben stammten von männlichen Patienten. 4 Patienten (80%) der Proben, waren vor der Tumorentnahme neoadjuvant therapiert. 4 Tumoren waren im Bereich der unteren Extremität lokalisiert, 1 Probe war der Thoraxwand entnommen worden. Bei 1 Probe handelte es sich um Gewebe eines Tumorrezidives. Bei allen untersuchten Patienten lag ein hochmaligner gering differenzierter Tumor GIII vor. 2 Patienten wiesen bereits eine Metastasierung des Tumors auf.

Abbildung 64 zeigt beispielhaft eine Gewebeprobe mit niedrigem TS-Expressionsgrad nach immunhistochemischer Färbung, Abbildung 65 eine Probe mit hohem Expressionsgrad.



**Abbildung 64:** Osteosarkom, TS-Expressionsgrad 2.

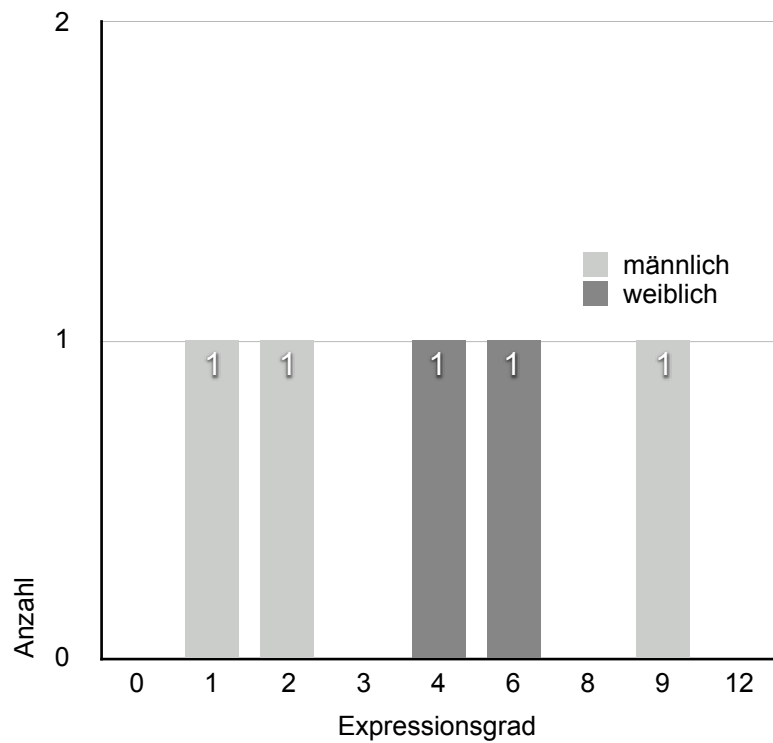


**Abbildung 65:** Osteosarkom, TS-Expressionsgrad 6.

3 Proben (60%) lagen im Bereich niedriger TS-Expression. 2 Proben zeigten einen Expressionsgrad oberhalb des Cutoff-Bereiches (Abb. 66). 1 Probe eines männlichen Patienten wies eine ausgeprägte Expression des Proteins auf. Es handelte sich um ein extraskelettales Osteosarkom des Oberschenkels eines 9 jährigen Kindes nach neoadjuvanter Chemotherapie.

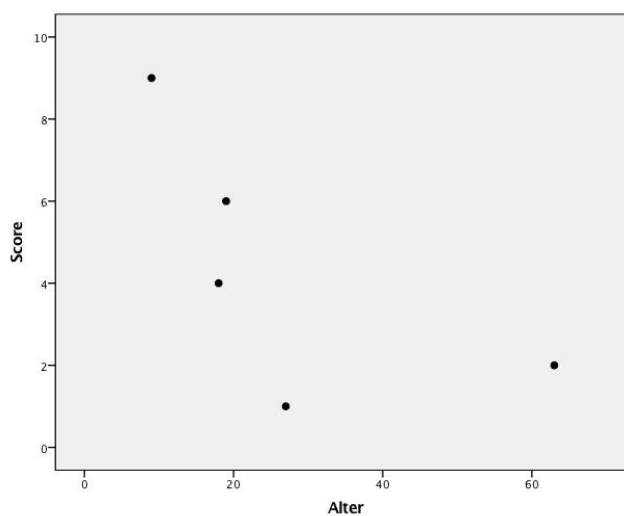
**Tabelle 15 - Expressionsgrad Osteosarkom**

Score	Anzahl gesamt	w	m
0	0	0	0
1	1	0	1
2	1	0	1
3	0	0	0
4	1	1	0
6	1	1	0
8	0	0	0
9	1	0	1
12	0	0	0



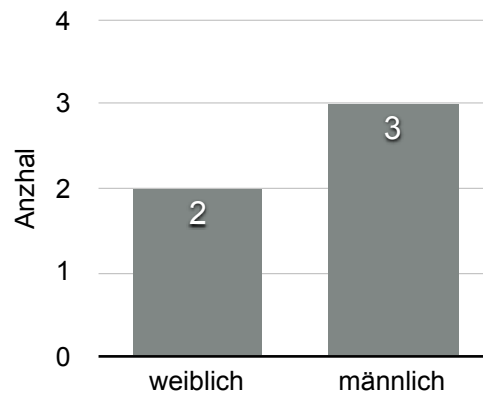
**Abbildung 66:** Osteosarkom Häufigkeitsverteilung Expressionsgrad

Es besteht kein signifikanter Zusammenhang zwischen dem TS-Expressionsgrad und dem Alter der Osteosarkom-Patienten,  $p = 0,278$  (Abb. 67). Die meisten betroffenen Patienten waren jünger als 30 Jahre, wiesen dabei aber sowohl niedrige als auch hohe TS-Expressionsgrade auf.

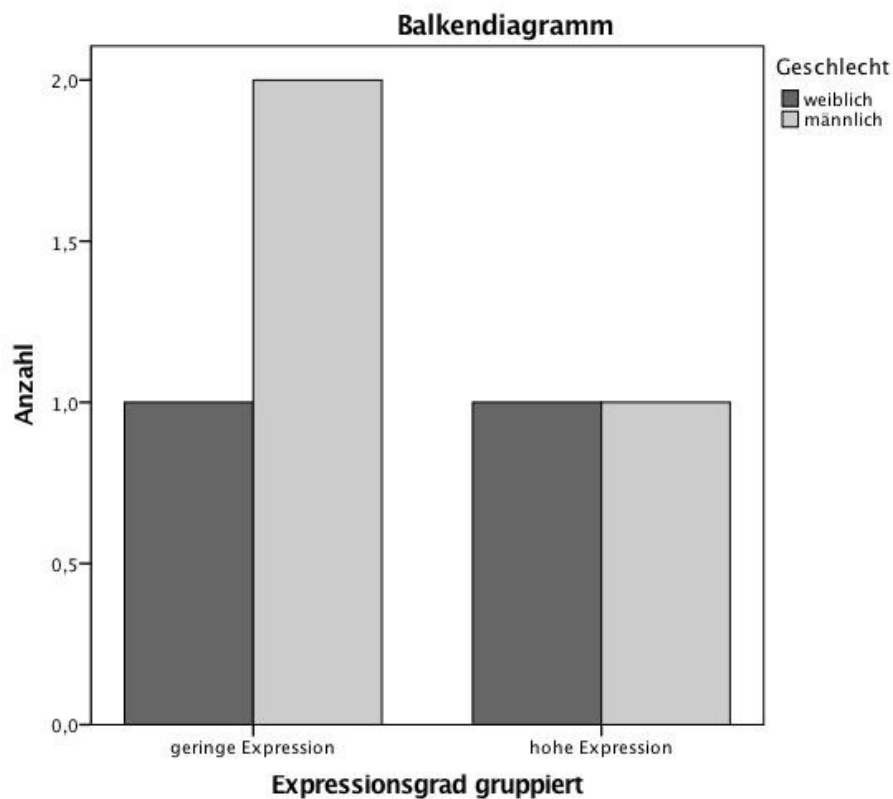


**Abbildung 67:** Es besteht kein Zusammenhang zwischen Alter und TS-Expression in Osteosarkomen ( $p = 0,278$ ).

Es besteht kein signifikanter Zusammenhang zwischen dem TS-Expressionsgrad und dem Geschlecht der Osteosarkom-Patienten,  $p = 0.709$  (Abb. 69).

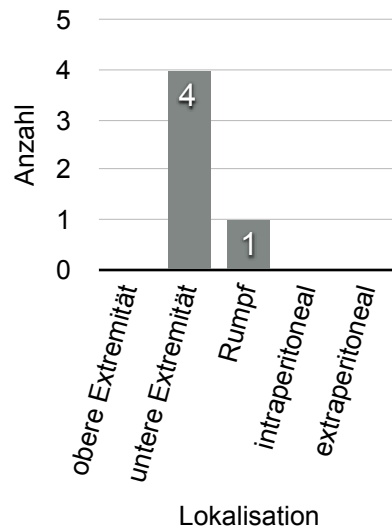


**Abbildung 68:** Geschlechterverteilung Osteosarkom

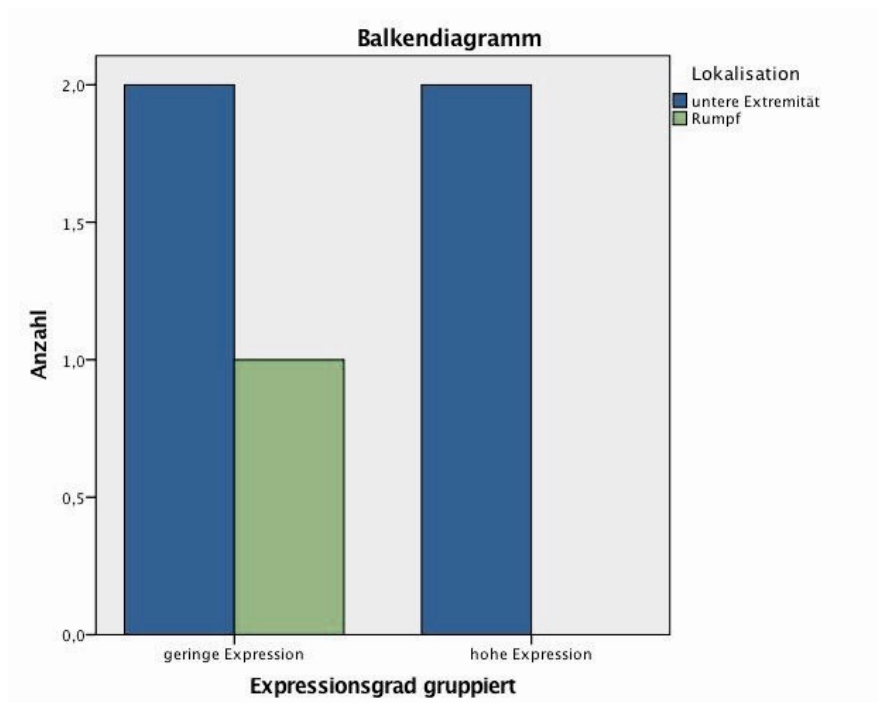


**Abbildung 69:** Es besteht kein Zusammenhang zwischen Geschlecht und TS-Expressionsgrad in Osteosarkomen ( $p = 0,709$ ).

Es besteht kein signifikanter Zusammenhang zwischen dem TS-Expressionsgrad und der Tumorlokalisation von Osteosarkomen,  $p = 0,361$  (Abb. 71).

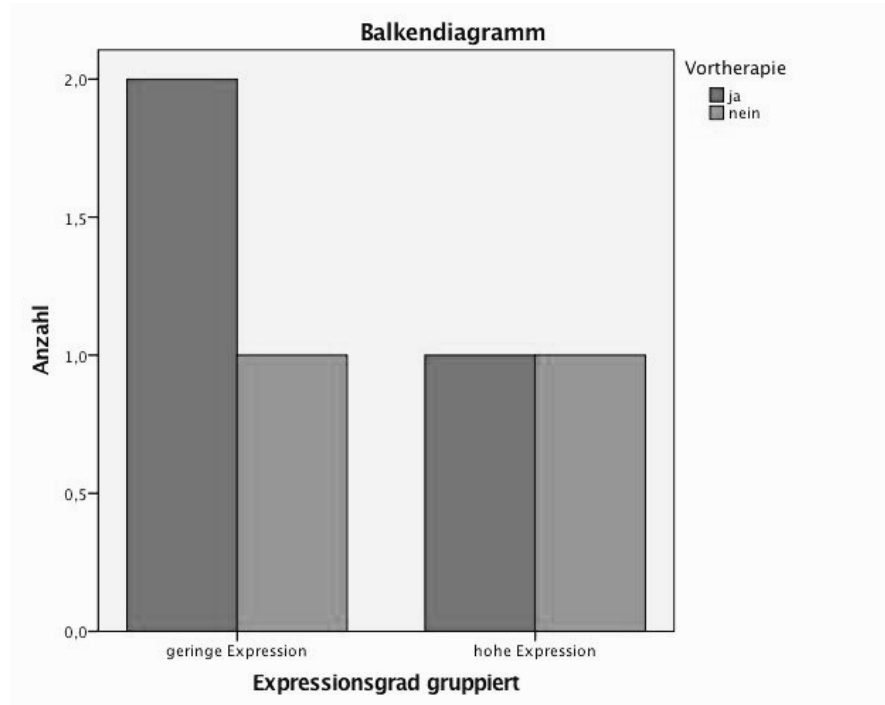


**Abbildung 70:** Lokalisation Osteosarkom



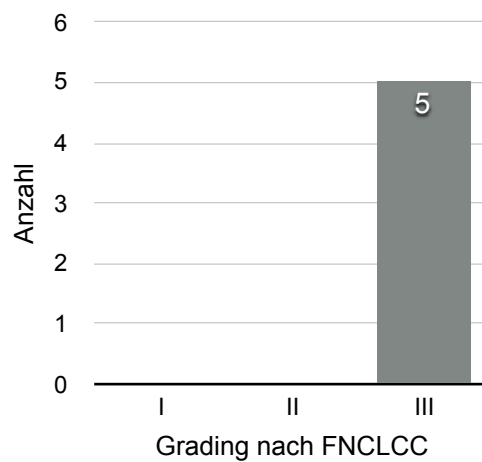
**Abbildung 71:** Es konnte kein statistisch signifikanter Zusammenhang zwischen Tumorlokalisation und TS-Expressionsgrad in Osteosarkomen nachgewiesen werden ( $p = 0,361$ ).

Es besteht kein signifikanter Zusammenhang zwischen dem TS-Expressionsgrad und einer möglichen Vortherapie in Osteosarkomen,  $p = 0,709$  (Abb. 72).



**Abbildung 72:** Bei  $p = 0,709$  besteht kein statistisch signifikanter Zusammenhang zwischen einer Vortherapie und der TS-Expression in Osteosarkomen.

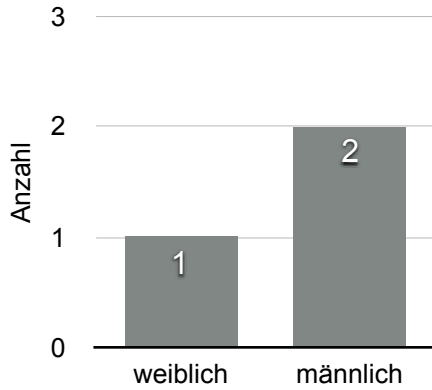
Alle untersuchten Proben waren gering differenziert (Grade III) (Abb. 73), so dass hier keine statistischen Auswertung vorgenommen wurde.



**Abbildung 73:** Grading Osteosarkom, 4 von 5 untersuchten Proben klassifiziert, die alle gering differenziert waren. Es wurde daher kein statistischer Test durchgeführt.

#### 4.2.2.7 Rhabdomyosarkom

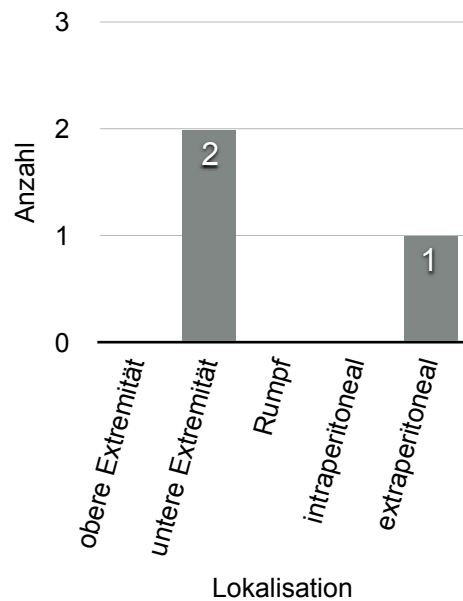
3 Rhabdomyosarkomproben wurden analysiert.



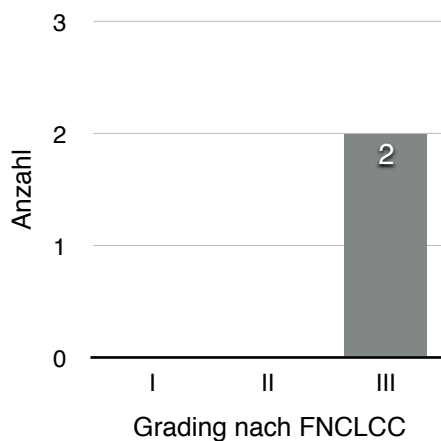
2 von 3 Patienten waren männlich. Das Alter der Patienten lag bei 0,8, 49 und 75 Jahren und umfasst damit eine weite Altersspanne.

**Abbildung 74:**  
Geschlechterverteilung  
Rhabdomyosarkom

Keiner der Patienten war neoadjuvant therapiert worden. Das Gewebe entstammte in 2 von 3 Proben dem Bereich des Oberschenkels, bei einer Probe handelte es sich um einen Tumor des kleinen Beckens.



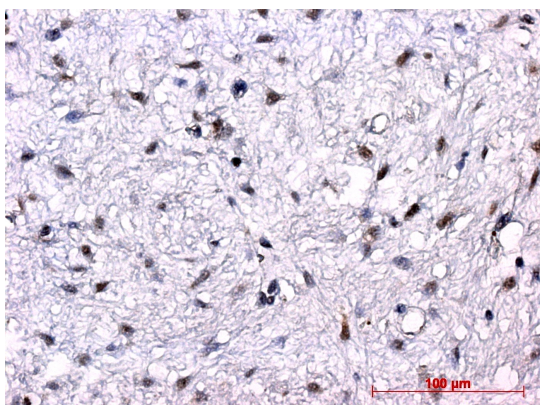
**Abbildung 75:** Lokalisation  
Rhabdomyosarkom




Der Tumordifferenzierungsgrad Grad III war bei 2 Proben bestimmt worden. Bei einer Probe war das Grading unbekannt.

**Abbildung 76:** Grading  
Rhabdomyosarkom

Die Abbildungen 77 und 78 zeigen Beispielbilder untersuchter Rhabdomyosarkomproben, mit niedrigem und hohem TS-Expressionsgrad.



**Abbildung 77:** embryonales Rhabdomyosarkom, GIII, sklerosierend, TS-Expressionsgrad 2.

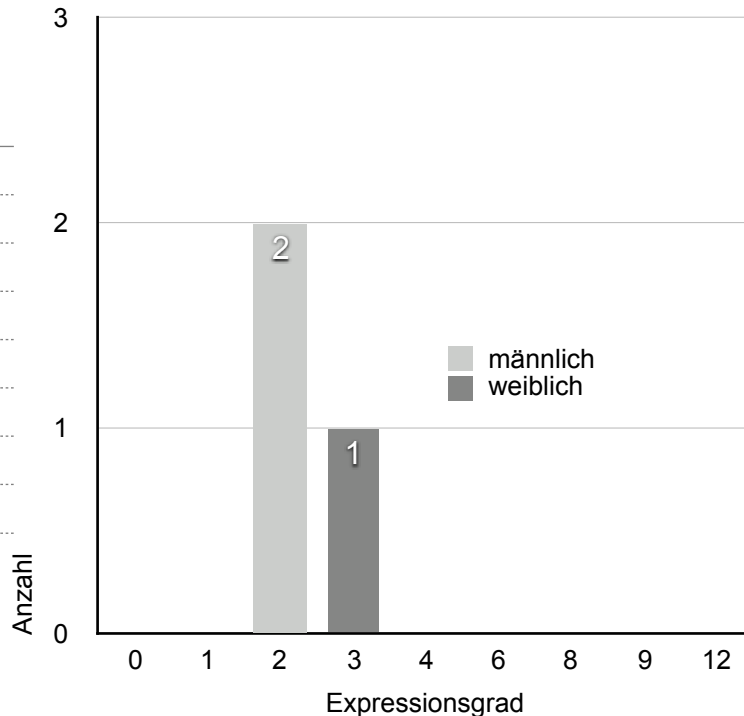


**Abbildung 78:** embryonales Rhabdomyosarkom, Grading unbekannt, TS-Expressionsgrad 3.

Die Bestimmung des Expressionsgrades ergab in allen Fällen einen niedrigen Score unter dem Cutoff-Bereich (Abb. 79). Aus diesem Grund wurde keine statistische Analyse durchgeführt.

**Tabelle 16 - Expressionsgrad Rhabdomyosarkom**

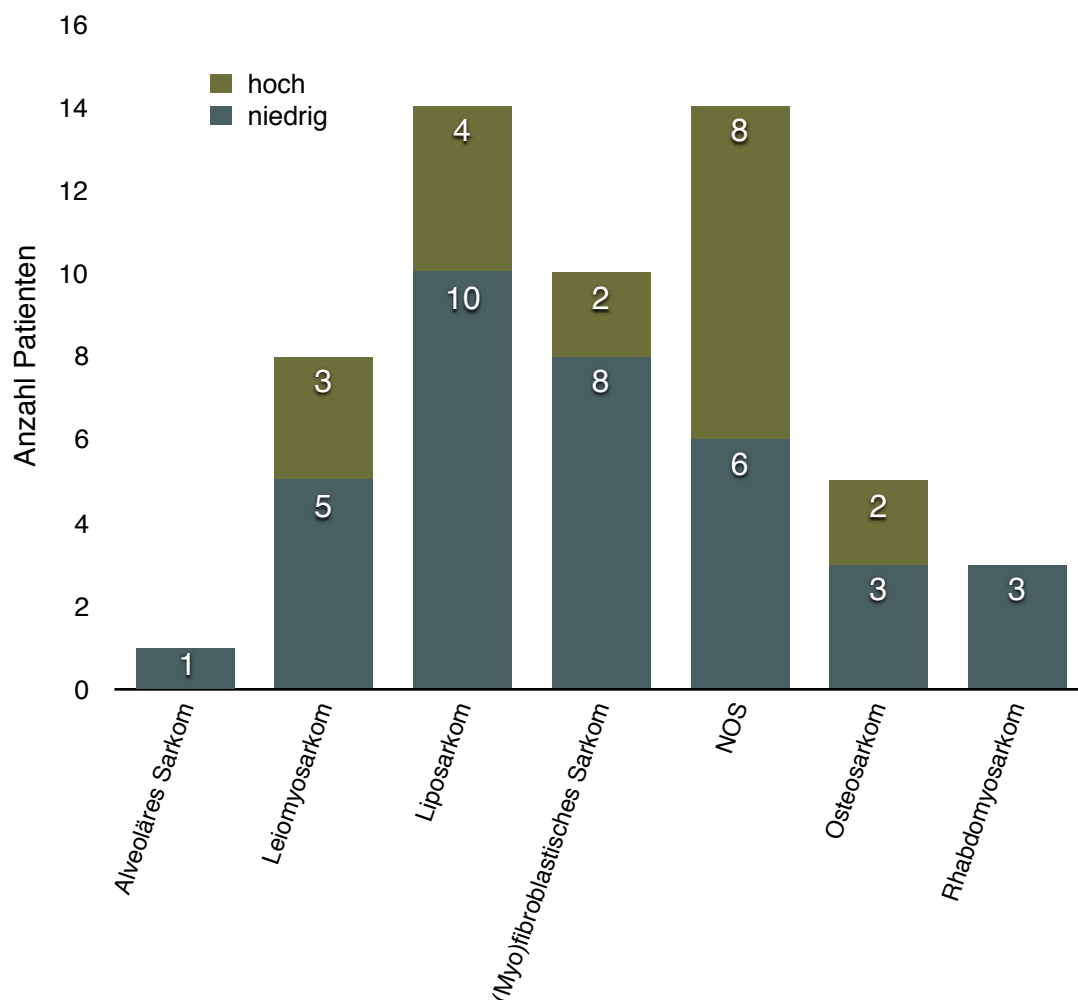
Score	Anzahl gesamt	w	m
0	0	0	0
1	0	0	0
2	2	0	2
3	1	1	0
4	0	0	0
6	0	0	0
8	0	0	0
9	0	0	0
12	0	0	0



**Abbildung 79:** Rhabdomyosarkom Häufigkeitsverteilung Expressionsgrad, 3 von 3 Proben unterhalb des Cutoffs

### 4.2.3 Zusammenfassung Ergebnisse Forschungsfrage 1

Abbildung 80 zeigt eine Zusammenfassung der Verteilung hoher und niedriger TS-Expression je Subtyp. Das Alveoläre Sarkom, sowie das Rhabdomyosarkom zeigten in allen untersuchten Gewebeproben eine niedrige TS-Expression ungeachtet der demographischen und klinischen Daten der betroffenen Patienten. Der größte Anteil höhergradiger TS-Expression oberhalb des Cutoffs von 6 Scorepunkten trat bei den NOS-Sarkomen auf. Das Liposarkom zeigte den größten Anteil niedriggradiger Proben. Die statistische Untersuchung des Zusammenhangs zwischen den klinischen Daten und der TS-Expression der Tumorzellen zeigte insgesamt keine signifikanten Ergebnisse.



**Abbildung 80:** Forschungsfrage 1 - Verteilung hohe und niedrige TS-Expression je Subtyp  
Der Anteil an Gewebeproben, die eine niedrige TS-Expression aufwiesen, war mit Ausnahme des NOS-Sarkomes in allen untersuchten Subtypen höher, als der Anteil an Proben höhergradiger TS-Expression. Das Alveoläre Sarkom sowie das Rhabdomyosarkom wiesen ausschließlich eine niedrige TS-Expression auf.



## 4.3 Thymidylatsynthase in Studienteilnehmern der Pemetrexed-Studie

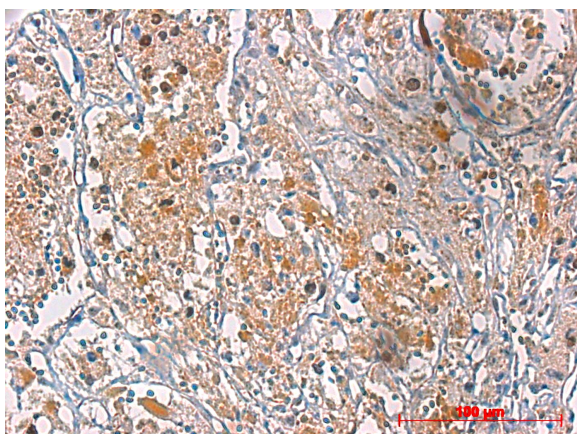
Aufgrund der geringen Anzahl untersuchter Proben wurde keine statistische Auswertung der Ergebnisse der zweiten Forschungsfrage durchgeführt. Dies lässt sich mit der Tatsache begründen, dass hier kein Test eine ausreichende Teststärke (Power) erreichen könnte. Die folgenden Kapitel vermitteln einen Eindruck über die Krankheitsverläufe unter Pemetrexed nach Subtyp und setzen die klinischen Charakteristika in den Kontext der eigenen Ergebnisse.

### 4.3.1 Klinischer Verlauf und Ergebnis der Immunhistochemie

#### 4.3.1.1 Alveoläres Sarkom

Die untersuchte Probe entstammte einem Alveolären Weichteilsarkom mit Primärlokalisierung im Bereich der unteren Extremität. Der betroffene männliche Patient war zum Zeitpunkt der Diagnose 63 Jahre alt. Bei dem Malignom handelte es sich um eine ausgeprägt aggressive Form. Das TNM-Stadium war mit pT2b Nx M1 beschrieben, nach der Klassifikation der FNCLCC lag ein Stadium IV vor.

Nach diversen postoperativen Therapieansätzen konnte keine Regression des Tumors erzielt werden, sodass der Patient im Rahmen einer Viertlinientherapie in die Phase-II-Studie der AIO eingeschlossen wurde. Insgesamt wurden zwei Zyklen mit Pemetrexed durchgeführt. Unter der Behandlung kam es zu einem



**Abbildung 81:** Gewebeprobe eines Alveolären Weichteilsarkomes, Lokalisation Brustwirbelkörper, vor Beginn einer Therapie. Kleine Kerne mit geringer Polymorphie. TS-Expressionsgrad 4.

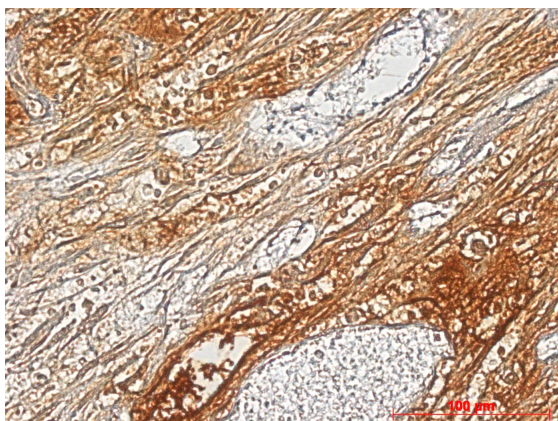
weiteren interstitiellen Größenprogress des vorbekannten Tumors und einer ausgeprägten Verschlechterung des AZ mit Schwäche (WHO Grad III), Fatigue-Symptomatik, zunehmendem Gewichtsverlust und Schmerzen trotz Schmerzmedikation. Aufgrund der Progredienz der Erkrankung und der relativ schlechten Verträglichkeit wurde die Behandlung abgebrochen.

Die immunhistochemische Untersuchung der vor Beginn der Behandlungen entnommenen Gewebeprobe wies eine mäßige Ausprägung der TS-Expression auf, Expressionsgrad 4, siehe Abbildung 81.

#### 4.3.1.2 Leiomyosarkom Patient 1 und 2

Zwei Leiomyosarkomproben standen für die immunhistochemische Untersuchung zur Verfügung. Beide Patienten waren weiblich und bei Eintritt in die Studie 60 und 72 Jahre alt. Sie erhielten jeweils 4 Zyklen Pemetrexed über einen Zeitraum von 3 Monaten.

Die erste Gewebeprobe entstammte einem Leiomyosarkom im Primärtumorstadium pT1b Nx M0, Grading III. Nach Resektion des im Bereich des Uterus lokalisierten Tumors, sowie adjuvanter Therapie mit Zytostatika und Radiatio, die zu keinem zufrieden stellenden Ergebnis führte, wurde die Patientin in die Phase-II-Studie der AIO eingeschlossen. Nach 2 Zyklen mit Pemetrexed konnte bei dem vormals schnell proliferierenden Tumor im frühen Zwischenstaging eine „stable disease“ nach RECIST verzeichnet werden. Initiale Therapiekomplikationen waren Schleimhauttoxizität I-II<sup>o</sup>, sowie eine Hämatotoxizität Grad IV in Form einer Leukopenie <1000/ $\mu$ l, außerdem Müdigkeit, starkes Erbrechen und eine Erhöhung der Leberwerte. Ab dem 3. Zyklus wurde daher die Dosis auf 25% reduziert, was zu einer besseren Verträglichkeit der Behandlung führte. Nach dem 4. Zyklus Pemetrexed zeigte



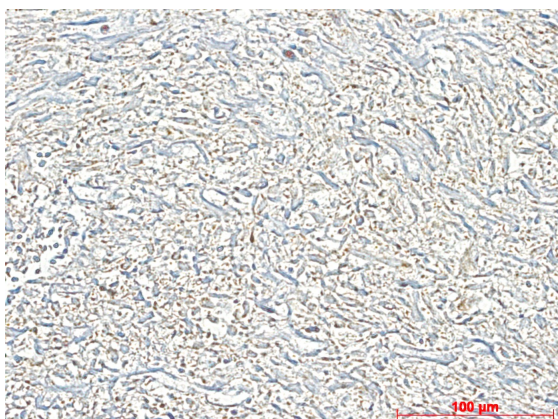
**Abbildung 82:** Gewebeprobe Patient 1, Leiomyosarkom des Uterus, gering differenziert, pleomorphzellig. Exzision vor Beginn einer Therapie. Aufgrund ausgeprägter Nekroseareale wurde kein TS-Expressionsgrad bestimmt.

sich eine deutliche Tumorprogredienz mit neu aufgetretenen pulmonalen Rundherden, sowie einer Progredienz des Lokalrezidives, sodass die Pemetrexedbehandlung abgebrochen wurde.

Die immunhistochemische Untersuchung der Leiomyosarkomprobe zeigte ausgeprägte Nekrosen. Die in Abbildung 82 sichtbare Braunfärbung des Gewebes entspricht am ehesten unspezifischer Hintergrundfärbung. Es

konnte aufgrund des geringen Anteils vitaler Tumorabschnitte kein TS-Expressionsgrad festgelegt werden.

Die zweite Leiomyosarkomprobe entstammte einem paravaginal lokalisierten Malignom, das bereits im Initialstadium eine pulmonale Disseminierung aufwies, TNM-Stadium pT2b Rx M1 G1/2. Die Patientin wurde nach erfolgloser adjuvanter systemischer Therapie in die Pemetrexed-Studie aufgenommen. Nach 2 Zyklen konnte zunächst eine Stabilisierung der Erkrankung festgestellt werden. insgesamt wurde die Therapie gut vertragen. Nach weiteren 2 Zyklen



**Abbildung 83:** Gewebeprobe eines hoch bis mäßig differenzierten LMS des Beckens. Zellreicher, geflechtartig aufgebauter Tumor, länglich-spindelige Tumorzellen, herdförmige Nekrosen. TS-Expressionsgrad 1.

unter Pemetrexed musste jedoch eine neue Progression der Erkrankung verzeichnet werden. Die Behandlung wurde beendet.

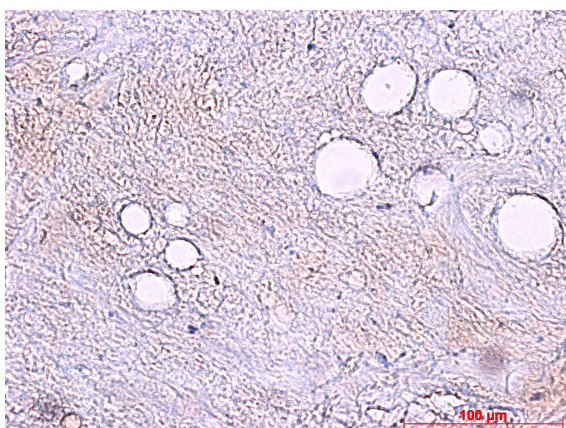
Die Untersuchung der zweiten Leiomyosarkomprobe auf die Expression von TS zeigte eine geringe Ausprägung Grad 1 in der semiquantitativen Analyse, siehe Abbildung 83.

#### 4.3.1.3 Liposarkom

Bei der untersuchten Liposarkomprobe handelte es sich um ein gut differenziertes Sarkom G1 mit Primärmanifestation im Bereich der unteren Extremität. Zum Zeitpunkt der Erstdiagnose war ein TNM-Stadium pT2b N0 M0 mit UICC Stadium III beschrieben worden.

Bei dem Patienten handelte es sich um einen 43jährigen Mann. Aufgrund der Größe des Tumors wurde initial neoadjuvant therapiert. Bei unzureichendem Ansprechen auf die Behandlung musste die betroffene Extremität jedoch amputiert werden. Bei pulmonaler Metastasierung schlossen sich schließlich weitere systemische Therapiezyklen an, durch die das Fortschreiten der Erkrankung jedoch nicht abgewendet werden konnte. Ungefähr 2 Jahre nach Erstdiagnose wurde der Patient in die Pemetrexed-Studie eingeschlossen.

Unter dieser Behandlung in Form einer Viertlinientherapie konnte über 13 Zyklen hinweg eine Stabilisierung der Erkrankung erzielt werden. Dabei traten keine nennenswerten Nebenwirkungen auf. Nach 8 Monaten, in welchen der Patient gemäß des Studienprotokolles therapiert wurde, kam es erneut zu einem klinischen Progress, der sich durch Dysästhesien und motorische Störungen äußerte, verursacht durch eine intraspinalen Raumforderung. Die Pemetrexed-Therapie wurde beendet.



**Abbildung 84:** Gewebeprobe eines gut differenzierten, teils spindelzelligen und myxoiden Liposarkomes aus einem Oberschenkelamputat. Zellreicher, geflechtartig aufgebauter Tumor, weitgehend nekrotisch bei Zustand nach neoadjuvanter systemischer Therapie, TNM-Stadium: ypT1, pNX, pMX.

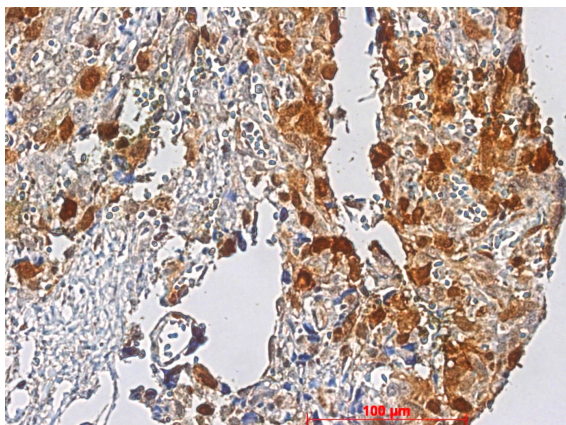
Abbildung 84 zeigt den untersuchten Gewebeschnitt des gut differenzierten Liposarkomes. Die Probe zeigte eine ausgedehnte Tumornekrose mit herdförmigen Verkalkungen und fokalen Fett-vakuolen. Aufgrund der ausgeprägten Zerstörung der Zellen durch Nekrose, bei Zustand nach Chemotherapie, konnte kein TS-Expressionsgrad festgelegt werden.

#### 4.3.1.4 NOS

Die Gewebeprobe entstammte einer Lymphknoten-Metastase eines NOS-Sarkomes. Die Lokalisation des Tumors lag initial im Bereich der unteren Extremität, TNM-Stadium pT2b Nx Mx, UICC Stadium III.

Nach radikaler chirurgischer Therapie des Primärtumors war zunächst mit einer adjuvanten Radiochemotherapie begonnen worden unter der ein Lokalrezidiv sowie eine Metastasierung der Erkrankung auftraten. Ein Jahr nach Erstdiagnose wurde daher die Pemetrexed-Behandlung im Rahmen der AIO-Studie eingeleitet. Zum Studieneintritt war der Patient 59 Jahre alt. Über einen Zeitraum von 2 Monaten konnten 4 Zyklen des Behandlungsprotokolls durchgeführt werden. Als Komplikation bildete sich unter der ansonsten gut tolerierten Therapie ein Erysipel im Bereich des Resektionsgebietes, das

stationär behandelt werden musste. Nach dem 4. Zyklus zeigte sich ein deutlicher Progress des NOS mit neu aufgetretenen Raumforderungen und Zunahme der bekannten Metastasen. Die Pemetrexed-Behandlung wurde beendet. In der immunhistochemischen Untersuchung der Gewebeprobe aus einem vergrößerten Lymphknoten mit metastatischen Infiltraten des NOS wurde eine starke Ausprägung der TS-Expression Grad 6 festgestellt. Das Gewebe



**Abbildung 85:** Gewebeprobe LK der Leiste mit metastatischen Infiltraten eines gering differenzierten NOS. Zustand nach Chemotherapie. Mittelgroße eher rundliche bis polygonale Zellen mit rundlichen bis ovalen, hyperchromatischen Kernen. Kerngrößenschwankungen. TS-Expressionsgrad 6.

wurde nach neoadjuvanter systemischer Therapie des Patienten entnommen.

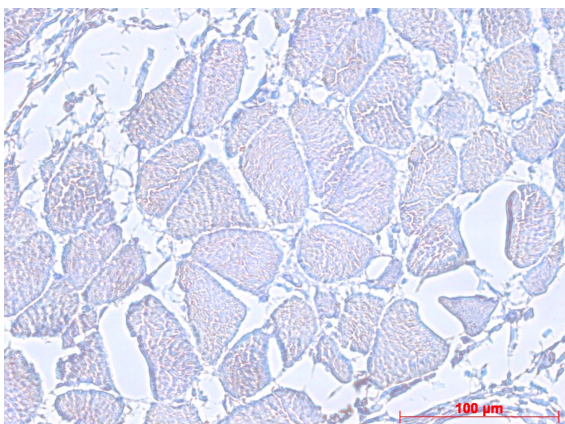
Abbildung 85 zeigt über den gesamten gewählten Ausschnitt verteilt intensiv braun gefärbte rundliche Zellkerne, die damit eine ausgeprägte TS-Expression aufweisen.

#### 4.3.1.5 Rhabdomyosarkom

Die Rhabdomyosarkomprobe entstammte dem Tumorsektat eines 72jährigen männlichen Patienten mit Primärlokalisierung des Malignomes im Bereich der unteren Extremität. Nach Resektion des Primärtumors kam es zum Auftreten eines Lokalrezidives weshalb der Patient systemisch und chirurgisch behandelt wurde. Dennoch zeigte sich die Erkrankung weiter progredient. Nach Diagnostizierung des 3. Lokalrezidives und dem anschließenden gescheiterten Versuch mit zwei weiteren systemischen Therapieansätzen wurde bei dem Patienten die Behandlung mit Pemetrexed als Drittlinientherapie begonnen. Bereits zum Zeitpunkt des Studieneintritts wies der Patient einen ausgeprägt reduzierten Allgemeinzustand auf. Trotz regelrechter vorbereitender Therapie mit Vitamin B<sub>12</sub> und Folsäure trat eine massive Mukositis aus, die eine parenterale Ernährung notwendig machte. Angesichts dieser schweren

Nebenwirkung wurde die Therapie mit Pemetrexed bereits nach Gabe der Erstdosis beendet, zumal klinisch kein Hinweis auf einen Rückgang des

fortgeschrittenen Tumorgeschehens bestand.

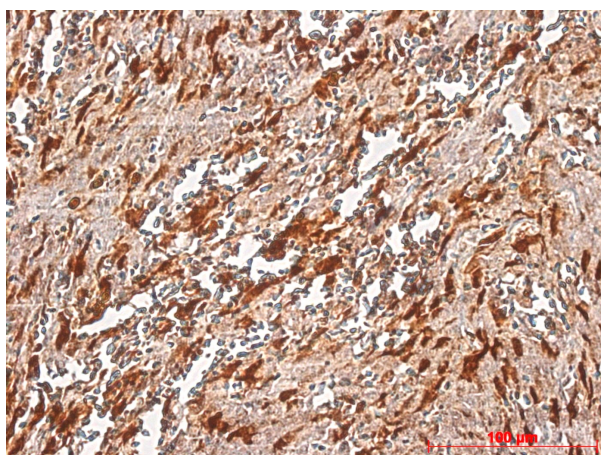


**Abbildung 86:** Gewebeprobe RMS mit mäßigem Differenzierungsgrad, Femurresektat. Aufgrund ausgedehnter Nekrose wurde kein TS-Expressionsgrad bestimmt.

In der immunhistochemischen Analyse der Gewebeprobe, siehe Abbildung 86, zeigten sich ausgedehnte Nekroseareale, sodass kein TS-Expressionsgrad bestimmt werden konnte.

#### 4.3.1.6 Synovialsarkom

Bei der untersuchten Probe handelte es sich um einen Gewebeschnitt aus einer pulmonalen Metastase eines Synovialsarkomes mit Primärlokalisierung im Bereich der unteren Extremität, Initialstadium pT2b Nx Mx, UICC Stadium III.



**Abbildung 87:** Gewebeprobe Rundherd der Lunge, sarkomatoid wachsender Tumor passend zu einer Metastase des bekannten Synovialsarkomes. Z. n. Chemotherapie. Kernatypien, spindelzellig. Deutliche Braunfärbung der Nuclei, sowie flächige Färbung des Zytoplasmas und Interstitiums. TS-Expressionsgrad 9.

Es handelte sich um ein hochmalignes Malignom, das nach R1-Resektion des Primärtumors, sowie unter systemischer Therapie über einen Zeitraum von ungefähr sieben Jahren weiter progredient war und schließlich pulmonal, pleural, hepatisch, sowie renal metastasierte. Der Patient wurde daraufhin in die AOI-Studie mit Pemetrexed als Zweitlinientherapie aufgenommen. Insgesamt wurden 2 Zyklen Pemetrexed über einen Zeitraum von 2 Monaten

verabreicht. Unter der Therapie kam es zum Progress sämtlicher bekannter Filiae, sowie zum Auftreten neuer zerebraler Raumforderungen im Bereich des Operculums. Die Behandlung wurde beendet. Abbildung 87 zeigt die ausgeprägte flächige und intensive Färbung der pulmonal entnommenen Probe nach immunhistochemischer Untersuchung von TS. Die starke Braunfärbung mit hohem Anteil gefärbter Tumorzellkerne sowie flächiger Färbung von Zytoplasma und Interstitium deutet auf eine ausgeprägte Expression des Proteines hin, TS-Expressionsgrad 9.

#### **4.3.2 Zusammenfassung der Ergebnisse Forschungsfrage 2**

Da die Anzahl untersuchter Proben der zweiten Forschungsfrage insgesamt zu gering ist, konnte keine statistische Analyse durchgeführt werden.

Im Hinblick auf den klinischen Verlauf der Patienten erscheint die Verteilung von Ausprägung der TS-Expression und Dauer der Krankheitsstabilisierung heterogen zu sein.

Bei 3 von 7 Patienten zeigte sich eine gute Verträglichkeit des Medikamentes. 4 Patienten wiesen Nebenwirkungen auf, die von Müdigkeit und Schwäche über eine Infektion der Haut bis hin zu ausgeprägter Schleimhaut- und Hämatoxizität führten. Eine Unverträglichkeit trat sowohl bei niedrigem, als auch bei hohem TS-Expressionsgrad auf.

Das beste Ergebnis konnte bei dem Liposarkompatienten erzielt werden. Über 8 Monate wurde unter der Pemetrexed-Behandlung eine Stabilisierung der Erkrankung erzielt, ohne dass der Patient dabei an nennenswerten Nebenwirkungen litt. Die Gewebeprobe dieses gut differenzierten Liposarkomes G1 zeigte eine flächige Nekrose.

Tabelle 17 auf der folgenden Seite fasst die Ergebnisse der zweiten Forschungsfrage zusammen.

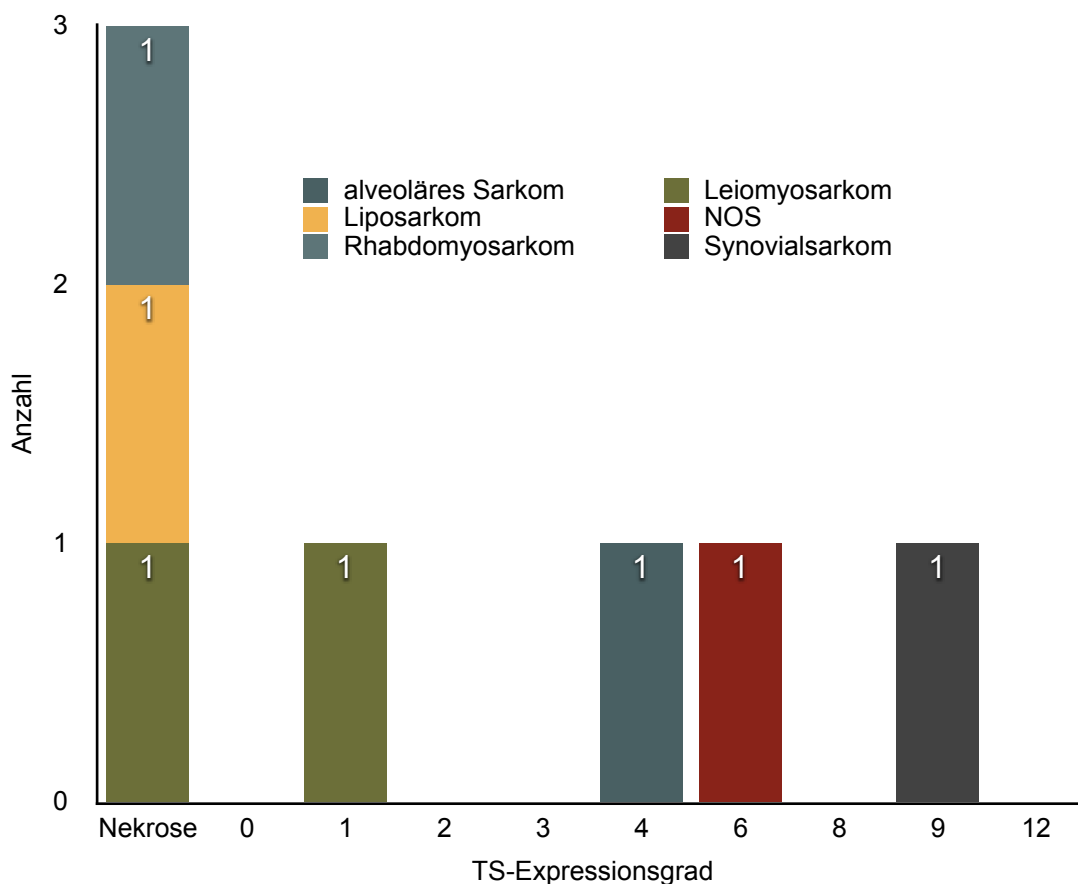
3 Proben wiesen nekrotisches Gewebe auf. Hellgrau unterlegt sind die 2 Patienten mit niedrigem TS-Expressionsgrad, dunkel unterlegt die 2 Patienten mit hohem TS-Expressionsgrad.



Tabelle 17: Zusammenfassung der Ergebnisse Forschungsfrage 2. Darstellung des Zusammenhangs zwischen Ausprägung des TS-Expressionsgrades, Dauer der Krankheitsstabilisierung, sowie Verträglichkeit der Therapie in Teilnehmern der Pemetrexed-Studie (AIO 2012)

Tumorsubtyp	TS- Expressionsgrad	Krankheits- stabilisierung in Monaten	Verträglichkeit der Therapie
Liposarkom	Nekrose	8	keine nennenswerte UAW
Leiomyosarkom Patient 1	Nekrose	3	- Schleimhauttoxizi- tät I-II° - Hämatotoxizität - Müdigkeit - Nausea - Erhöhung der Leberwerte
Rhabdomyosarkom	Nekrose	0	Mukositis
Leiomyosarkom Patient 2	1	3	keine nennenswerte UAW
alveoläres WTS	4	1	- Schwäche (WHO Grad III) - Fatigue- Symptomatik - Gewichtsverlust - Schmerzen
NOS	6	2	Erysipel
Synovialsarkom	9	2	keine nennenswerte UAW

Abbildung 88 zeigt einen Überblick der Ergebnisse der Semiquantitativen Analyse der zweiten Forschungsfrage. 3 der 7 untersuchten Proben waren nekrotisch. Je 2 Proben lagen im Bereich niedriger, 2 im Bereich hoher Expression. Die höchsten Werte traten bei dem NOS-Sarkom, sowie bei dem untersuchten Synovialsarkom auf, der niedrigste Wert bei der Leiomyosarkomprobe.



**Abbildung 88:** Ergebnisübersicht Forschungsfrage 2 - Semiquantitative Analyse  
 Die stärkste TS-Ausprägung wies das Synovialsarkom auf (TS-Expressionsgrad 9), den niedrigsten Score Patient 2 mit Leiomyosarkom (TS-Expressionsgrad 1). 3 Proben wiesen nekrotisches Gewebe auf und erhielten daher keinen TS-Score.

## **5 Diskussion**

### **5.1 Auswertung der eigenen Ergebnisse und Einbettung in den aktuellen wissenschaftlichen Kontext**

Im Folgenden werden die in dieser Arbeit durchgeführten Experimente zur Expression von FR $\alpha$  und TS in Weichteilsarkomen diskutiert und in Bezug zum aktuellen Wissensstand gesetzt.

Die Intention der vorliegenden Dissertation besteht darin, die mikroskopische Anatomie von Weichteilsarkomen über den Fokus auf spezifische Oberflächenproteine weiter zu entschlüsseln. Im Mittelpunkt der Untersuchungen steht der Nachweis der beiden Proteine FR $\alpha$  und TS durch immunhistochemische Verfahren in Tumorgewebeproben mesenchymalen Ursprungs.

Jean-Yves Blay fasst in einer 2016 publizierten Abhandlung die Entwicklung und Bedeutung der Weichteilsarkomforschung der vergangenen 15 Jahre zusammen und verdeutlicht unter anderem die Relevanz der Tumorhistologie. Mehr denn je werden Weichteilsarkome heute als komplexe, fragmentierte Sammlung maligner Entitäten betrachtet, welche insgesamt selten und je nach Subtyp extrem selten sind. Histologische Klassifikationen wurden ergänzt durch molekulare Subklassifikationen, die die Prognose und Therapieentscheidungen nachhaltig beeinflussen. Die verbesserte Sicht auf die Epidemiologie der Erkrankung trug maßgeblich bei zur Distanzierung von einem Universalkonzept, hin zu individualisierter Medizin. Der starke Zuwachs klinischer Studien, die sich auf einzelne histologische Subtypen konzentrieren, brachten mehr Daten hervor, die es nun zu interpretieren gilt. Weichteilsarkome machen zwar weniger als 2% aller Tumoren aus, waren und bleiben aber wertvolle Modelle, indem sie Behandlungsparadigmen für das gesamte Feld der Krebsforschung anführen (Blay 2017).

#### **5.1.1 Ergebnis der Folatrezeptorfärbung**

Die vielfältigen Eigenschaften von FR $\alpha$  führten in dieser Dissertation zur Idee, das Protein als mögliches Werkzeug und vielversprechenden Angriffspunkt

zielgerichteter Therapien in Weichteilsarkomen zu untersuchen. Bislang wurde jedoch noch kein Nachweis von FR $\alpha$  in Weichteilsarkomen erbracht.

Im Rahmen dieser Dissertation konnte mit Hilfe immunhistochemischer Verfahren der Rezeptor in mesenchymalen Tumorzellen nicht detektiert werden. Die Untersuchung ergab in allen Gewebeproben ein negatives Ergebnis (Abb. 8-14). Aufgrund der fehlenden Braunfärbung des Gewebes wurde keinerlei Immunreaktivität auf den gewählten Antikörper gegen FR $\alpha$  nachgewiesen. Zusammenfassend kann aus diesem Grund, bei 55 getesteten Proben, welche insgesamt 7 Tumorsubtypen umfassen, davon ausgegangen werden, dass der gesuchte Rezeptor von den Sarkomzellen nicht exprimiert wird. Es ist unter Berücksichtigung der Grenzen dieser Dissertation, insbesondere hinsichtlich der geringen Fallzahl, daher von keinem Ansatz für einen neuen molekularen Angriffspunkt auszugehen.

### **5.1.2 Ergebnis der Thymidylatsynthasefärbung**

Die vorliegende Dissertation greift neue Erkenntnisse aus der Karzinomforschung auf und versucht Parallelen bei Weichteilsarkomen zu finden. In 98% der untersuchten Proben wurde in einem Screeningverfahren mit immunhistochemischen Methoden ein Nachweis von TS in mesenchymalen Zellen erbracht (Abb. 15). Christoph et al. stellten einen Zusammenhang zwischen der Expression der beiden Proteine FR $\alpha$  und TS und der Ansprechrate auf Pemetrexed in NSCLC dar. Die Arbeitsgruppe wies eine Korrelation zwischen einer hohen intrazellulären FR $\alpha$ -Expression bzw. einer niedrigen Expressionsrate von TS in mit Pemetrexed behandelten metastasierten NSCLC und einer Verlängerung der Gesamtüberlebenszeit der Patienten nach (Christoph, Asuncion et al. 2013). Neueste Studien an NSCLC-Patienten bestätigten diese Erkenntnisse auch auf genetischer Ebene. Die Arbeitsgruppe um Kuo et al. beispielsweise zeigte in ihrer 2017 veröffentlichten Studie den Zusammenhang zwischen einer Hochregulierung der TS-Genexpression und einer möglichen Resistenz gegen Pemetrexed in Lungenkarzinomen (Kuo, Tu et al. 2017).

Die im Rahmen dieser Arbeit untersuchten Weichteilsarkomproben wiesen im direkten Vergleich der verschiedenen Subtypen eine heterogene Verteilung

geringer und hoher TS-Expression auf. Die Mehrzahl der Proben (65%) zeigten jedoch eine geringe Expression unterhalb des gesetzten Cutoffs (Abb. 17). Im Hinblick auf die Ergebnisse von Christoph et al. und Kuo et al. ist für die klinische Anwendung insbesondere eine geringe TS-Expression interessant, da hierbei von einem besseren Ansprechen eines gegen TS gerichteten Medikamentes, beispielsweise Pemetrexed, ausgegangen wird. Insgesamt wies der Subtyp der Liposarkome den größten Anteil niedriggradiger Proben auf. Die einzige Probe, die keine Expression des Proteines zeigte, war ebenfalls eine Liposarkomprobe (vgl. Abb. 44). Unter Berücksichtigung der dargestellten Ergebnisse in NSCLC kann die Vermutung aufgestellt werden, dass Liposarkome, die in den getesteten Proben die stärkere Tendenz zu niedriger TS-Expression aufwiesen (vgl. Abb. 80) im Vergleich zu anderen Subtypen mit stärkerer Tendenz zu höheren TS-Expressionsgraden, eine bessere Ansprechrate auf eine gegen das Enzym TS gerichtete Behandlung aufweisen könnten. Im Rahmen der Möglichkeiten dieser Dissertation konnte dieser Hypothese jedoch nicht weiter nachgegangen werden, was im Einzelnen im Kapitel 5.2 (Limitationen) aufgezeigt wird. Eine Bewertung sowie ein tiefergehender Vergleich der verschiedenen Subtypen könnte im Rahmen prospektiver kontrollierter klinischer Studien erfolgen. Das NOS-Sarkom zeigte in den Untersuchungen den größten Anteil höhergradiger TS-Expression und wäre in der Schlussfolgerung einer Therapie, die über eine Inhibition von TS wirkt, weniger zugänglich.

Um die Antwort auf die erste Forschungsfrage zum qualitativen Nachweis der TS in einen klinischen Kontext zu setzen, wurden für diese Dissertation retrospektiv 7 Proben der mit Pemetrexed behandelten Teilnehmer der zuvor eingehend beschriebenen Studie von Hartmann et al. (Hartmann, Bauer et al. 2013) auf die Expression von TS untersucht. Die Hypothese eines möglichen Zusammenhangs zwischen dem Krankheitsverlauf während der Pemetrexedbehandlung und der Ausprägung einer TS-Expression konnte aufgrund der geringen Fallzahl nicht verifiziert werden. Alle getesteten Proben entstammten aggressiv verlaufenden, refraktären Tumoren. Gelingt in diesen Fällen auch nur über einen eingeschränkten Zeitraum eine

Krankheitsstabilisierung, kann dies als Erfolg gewertet werden. In den individuellen Fällen der in Kapitel 4.3 vorgestellten Patienten, betrug dieser Erfolg im Mittelwert knapp 3 Monate. Die von der Arbeitsgruppe beschriebene insgesamt gute Verträglichkeit und moderate Effektivität von Pemetrexed bei Patienten mit refraktärem Weichteilsarkom bestätigte sich damit in den untersuchten Fallbeispielen. 3 von 7 der mit Pemetrexed behandelten Patienten wiesen vollständig nekrotisches Gewebe auf. Dies bedeutet, dass auch die entarteten Zellen in den untersuchten Bereichen bereits zugrunde gegangen sind und kein Nachweis einer möglichen Proteinexpression erfolgen kann. Eine dieser nekrotischen Proben entstammte einem Liposarkom, welches aufgrund der beachtlichen Dauer der Krankheitsstabilisierung unter Pemetrexed bei der Auswertung der klinischen Daten Aufmerksamkeit erweckte (vgl. Kapitel 4.3.1.3 und Tabelle 17). Aktuelle Forschungsergebnisse beschäftigen sich mit der Relevanz der Nekroseausprägung in Weichteilsarkomen als prädiktiver Faktor bezüglich der Wahrscheinlichkeit des Auftretens von Lokalrezidiven, der Progression der Erkrankung und der Überlebensrate der betroffenen Patienten. Nekrosen können zum einen Ausdruck aggressiven und chaotischen Tumorwachstums mit unzureichender Angiogenese und Entstehung eines hypoxischen Milieus sein und wären dann als ungünstig zu bewerten. Auf der anderen Seite kann eine Nekrose im vorbehandelten Tumorgewebe Ausdruck einer erfolgreichen Therapie im Sinne einer Regression sein. Aus pathologischer Sicht kann eine Nekrose durch neoadjuvante Therapie nicht zuverlässig von einer Nekrose unterschieden werden, die bereits zuvor im Gewebe vorhanden war. Lediglich im Falle der Osteosarkome hat eine Nekrose im Sinne einer histologischen Antwort auf eine neoadjuvante Therapie einen erwiesenen prognostischen Wert. In anderen Sarkomsubtypen ist ihr Stellenwert noch weitgehend undefiniert (Wardelmann, Haas et al. 2016). Im speziellen Fall der Liposarkomprobe lag zwar ein großer, pathologisch jedoch gut differenzierter G1-Tumor vor. Unter einer neoadjuvanten Therapie mit Adriamycin und Ifosfamid konnte kaum eine Tumorremission erzielt werden, sodass eine Amputation der betroffenen Extremität erfolgte. Es ist zu vermuten, dass aufgrund der Größe des Tumors sowohl hypoxische Areale durch das

Wachstum entstanden, als auch eine Zerstörung der Zellen durch die systemische Therapie verursacht wurde. Ungeachtet der tatsächlichen Ursache der Nekrose in der untersuchten Liposarkomprobe ist die Überlegung zu diskutieren, ob durch die großflächigen nekrotischen Areale ein Mangel TS-exprimierender Zellen entstand, was wiederum für die längere stabilisierte Krankheitssituation unter Pemetrexed verantwortlich sein könnte und damit in Einklang mit den vorgestellten Ergebnissen von Christoph et al. oder Kuo et al. steht.

Die Wirkung von Pemetrexed lässt sich in dem angewendeten Studiendesign nicht isolieren, so dass sich aus den Untersuchungen keine weitergehenden Schlüsse ziehen lassen bezüglich eines Zusammenhanges zwischen Erfolg und Verträglichkeit der Therapie und der Expression von TS.

Angesichts der insgesamt vielversprechenden Ergebnisse der Pemetrexed-Studie von Hartmann et al. sowie der insgesamt eingeschränkten therapeutischen Möglichkeiten bei Weichteilsarkomen, erscheint es dennoch lohnenswert, ein Studiendesign zu entwerfen, mit welchem statistisch relevante Aussagen getroffen werden könnten.

## **5.2 Evaluation der Arbeit und Diskussion ihrer Limitationen**

### **5.2.1 Evaluation von Material und Methode**

Bei den Experimenten wurde das etablierte Verfahren der Immunhistochemie angewendet. Mehrere Jahrzehnte nach Einführung der Methode gehört die Technik heute zu den Standardmethoden in der Diagnostik der Chirurgischen Pathologie. Aufgrund der subtilen Charakteristika von Weichteilsarkomen werden immunchemische Färbemethoden hier im Besonderen eingesetzt und finden ihren berechtigten Stellenwert sowohl in der Diagnostik, als auch als Richtlinie für eine personalisierte Therapie (Parham 2015). Unter Anwendung der in Kapitel 2 und 3 beschriebenen Methoden und Verwendung spezifischer Antikörper konnte in den Experimenten ein insgesamt gutes Ergebnis der Färbungen erzielt werden, das eine semiquantitative Auswertung möglich machte.

Immunhistochemische Verfahren zählen zu den einfacheren Methoden. Dennoch ist zu beachten, dass die Ergebnisse von verschiedenen Faktoren beeinflusst sein können. Das Experiment ist sowohl von der ausführenden Person, als auch vom Urteil des Interpretierenden abhängig (Matos, Truffelli et al. 2010). Um vergleichbare Ergebnisse zu erzielen und damit den wissenschaftlichen Qualitätskriterien der Reliabilität und Validität gerecht zu werden, wurden in dieser Arbeit verschiedene Methoden angewendet. Durch strikte Einhaltung des Färbeprotokolls sowie das Anfertigen von positiven und negativen Kontrollen in jedem Färbedurchgang wurde die Zuverlässigkeit des Ergebnisses gesichert. Trotz des Versuches größtmöglicher Genauigkeit in der Durchführung sind bei der manuellen Ausführung der Färbungen Schwankungen in den Ergebnissen möglich. Ein weiterer wichtiger Faktor ist die Güte des untersuchten Gewebematerials. Jede Probe enthält nur eine begrenzte Antigenmenge, wobei jeder Schritt der Bearbeitung des Gewebes zur Zerstörung von Antigenen führen kann. Insbesondere die Fixation gilt als kritischer Punkt bei den immunhistochemischen Verfahren. In den Untersuchungen wurde Formalin-fixiertes und in Paraffin gebettetes Gewebe verwendet, welches in dieser Form von der Gewebebank Tübingen zur Verfügung gestellt wurde. Einige Proben wiesen keine Tumorzellen auf, da sie aus nicht betroffenen Gewebeabschnitten entnommen worden waren und wurden von den Untersuchungen exkludiert. Eine schwache Färbung der Proben kann durch ein Zuviel an Flüssigkeit nach Entnahme der Präparate aus den Pufferbädern entstehen. Auch eine unkorrekte Konzentration von Wasserstoffperoxid, zu kurze Inkubationszeiten sowie zu stark verdünnte Antikörperlösungen können zu geringerer Färbeintensität führen. Eine unvollständige Entfernung von Paraffin, die Überentwicklung der Substratreaktion, unzureichende Blockierung der Peroxidaseaktivität, beispielsweise durch Schwankungen in der Inkubationszeit, oder aber unzureichendes Spülen der Objektträger können dagegen zu übermäßiger Färbung und oder unspezifischer Hintergrundfärbung der Objektträger führen (Bourne 1997). Die Ergebnisse sollten daher unter Berücksichtigung der genannten möglichen Einflussfaktoren betrachtet werden.



### **5.2.2 Evaluation von Auswertungsmethode und statistischer Analyse**

Entgegen der Beurteilung einer Suspension, wie sie beispielsweise durch die Auszählung von Zellen in einem Blutausschlag erfolgt, sind die Zellen eines soliden Tumors nicht mischbar. Um eine quantitative Beurteilung vornehmen zu können, müsste das gesamte Gewebe eines Tumors gescreent werden, was in der klinischen Realität nicht üblich ist. Trotz ihrer Berechtigung als verbreitete Methode in der diagnostischen Pathologie sollte im Rahmen einer wissenschaftlichen Arbeit die semiquantitative Analyse als Näherungsverfahren betrachtet werden, das sich auf einen einzelnen Ausschnitt bezieht und nicht die spezifische Präzision eines quantitativen Ergebnisses erreichen kann. Trotz aller Bemühungen um Objektivität unterliegt die Interpretation immunhistochemischer Färbungen subjektiven Einflüssen. Je nach Ermessen und Erfahrung des Untersuchers kann die Einschätzung von Färbeintensität und Prozentsatz gefärbter Zellen variieren. In der vorliegenden Arbeit wurde versucht, durch Hinzuziehung eines unabhängigen erfahrenen Pathologen, eine hochwertige Qualität und einheitliche Bewertung der Ergebnisse zu erzielen. Alle Proben wurden in der gleichen Vergrößerung unter dem Lichtmikroskop beurteilt. Dennoch besteht die Gefahr, dass der festgelegte Expressionsgrad ein verzerrtes Bild der Realität wiedergibt. Dies liegt zum einen an der Zufallsprobe des Gewebes, an der Wahl des Messfeldes sowie an der prinzipiellen Art der manuellen Auswertung. Mit Hilfe des erfahrenen Pathologen wurden repräsentative Ausschnitte des Tumorgewebes gewählt, womit unter Vorbehalt eine Aussage über den gesamten Tumor möglich wird.

Eine wichtige Limitation dieser Dissertation stellt die geringe Anzahl von Proben dar. Im Hinblick auf die verschiedenen Charakteristika der Tumorsubtypen ist eine Unterscheidung in Untergruppen unumgänglich. Dies führt wiederum zu immer kleineren Probenzahlen, aufgrund derer keine ausreichende statistische Teststärke erreicht werden kann. Auch für die Prüfung einer möglichen Korrelation zwischen den klinischen Charakteristika der betroffenen Patienten und der Ausprägung einer TS-Expression ließe sich eine mögliche Signifikanz nur durch größere Studienpopulationen nachweisen. Darüber hinaus lässt sich keine abschließende Aussage zum Überlebensvorteil der Studienteilnehmer der

Pemetrexedstudie treffen, da keine vergleichbare Kontrollgruppe ohne Pemetrexedbehandlung existiert.

### **5.3 Implikationen, Konsequenzen, Ausblick**

Unter Berücksichtigung der oben dargestellten Limitationen lassen sich Schlussfolgerungen aus dieser Arbeit ziehen, die aufgrund des Studiendesigns das Niveau der Hypothese zwar nicht verlassen, jedoch interessante Trends aufzeigen. Die erlangten Erkenntnisse könnten Ansatz für weitergehende experimentelle und klinische Forschungen darstellen.

Ein metastasiertes Weichteilsarkom bedeutet in der Regel eine ausgesprochen schlechte Prognose für den betroffenen Patienten. Zielgerichtete Therapien verbesserten in den letzten Jahrzehnten das Outcome von Patienten mit soliden Tumoren wie Lungen-, Brust- und Nierenkarzinomen. Dagegen sind bis heute die therapeutischen Möglichkeiten insbesondere für Weichteilsarkompatienten im Stadium der metastasierten fortgeschrittenen Erkrankung beschränkt. Durch die Identifizierung spezifischer histologischer Eigenschaften und therapeutischer Angriffspunkte sollten Möglichkeiten geschaffen werden, zukünftig bessere klinische Studien und Therapien zu entwickeln. Ihrer Seltenheit und eindrucksvollen Heterogenität geschuldet, stellen Weichteilsarkome dabei eine besondere Herausforderung dar. Alle im Rahmen der vorliegenden Arbeit erzielten Ergebnisse sind unter dem Vorbehalt der geringen Fallzahl lediglich als Tendenzen zu betrachten, die für eine signifikante Bewertung in größer angelegten Studie validiert werden müssten. Um im Falle dieser speziellen seltenen Tumorart eine ausreichende statistische Teststärke erreichen zu können, wären nationale und internationale Kollaborationen angezeigt.

Tseng et al. betonen, insbesondere aufgrund der beachtlichen Variabilität des Ansprechens der verschiedenen Untergruppen auf unterschiedliche Therapieformen, die Notwendigkeit klinischer Studien, die sich eher auf spezifische Subtypen konzentrieren, anstatt auf ein Kollektiv aus Probanden mit unterschiedlichen Subtypen (Tseng, Somaiah et al. 2014).

Die Fortschritte in der Molekularbiologie sowie die Entwicklung neuer Therapien in der Onkologie sind der Grund, dass auch zukünftig eine hohe Nachfrage nach Erkenntnissen zu neuen Molekülen und Zielgenen bestehen wird, um für den Patienten eine individuell wirkungsvolle Behandlung festlegen zu können (Matos, Trufelli et al. 2010).

TS im mesenchymalen Gewebe könnte zukünftig ein weiterer Angriffspunkt einer zielgerichteten Therapie sein. Pemetrexed, ein etabliertes Medikament, das als Multi-Enzym-Inhibitor unter anderem gegen die TS gerichtet ist, besitzt seine Hauptindikation derzeit in der palliativen Behandlung des NSCLC sowie des nicht-operablen Pleuramesotheliomes. Aktuell besteht aufgrund der auf epitheliale Tumoren beschränkten Zulassung jedoch keine therapeutische Option der Anwendung bei Weichteilsarkomen.

Mit der vorliegenden Untersuchung an mit Pemetrexed behandelten Studienteilnehmern war es nicht möglich, einen Zusammenhang zwischen der Ansprechrate auf das Medikament und dem TS-Expressionsgrad der Tumorzellen nachzuweisen, noch konnte ein dennoch möglicher Zusammenhang widerlegt werden.

Insgesamt bleibt festzuhalten, dass eine Expression von FR $\alpha$  in Weichteilsarkomen nicht nachgewiesen werden konnte.

Gleichzeitig wurde die Hypothese bestätigt, dass TS als essenzielles Protein der Nukleotidsynthese und Angriffspunkt etablierter Zytostatika in epithelialen Tumoren von mesenchymalen Tumorzellen in Weichteilsarkomen exprimiert wird.

## 6 Zusammenfassung

Im Mittelpunkt dieser Arbeit stand die Frage, ob mesenchymale Tumorzellen die Proteine FR $\alpha$  und TS exprimieren. Hierfür wurden Weichteilsarkombiopsien durch immunhistochemische Färbemethoden gescreent. Beide Proteine sind in essenzielle zelluläre Stoffwechselwege eingebunden und stellen bereits wichtige Biomarker in der Diagnostik und Behandlung epithelialer Tumoren dar. Bislang wurden sie jedoch nicht im mesenchymalen Gewebe von Weichteilsarkomen erforscht.

Die Experimente zeigten keine Expression von FR $\alpha$  in der untersuchten Studienpopulation. Dagegen konnte eine Expression von TS bestätigt werden. Die Mehrzahl der Proben zeigte eine geringe TS-Expression in der semiquantitativen Analyse, was im Hinblick auf aktuelle Forschungsarbeiten mit einem besseren Ansprechen auf gegen TS gerichtete Medikamente verbunden sein könnte und einen möglichen Therapieansatz darstellt. Das Liposarkom wies im Vergleich den größten Anteil niedriggradiger Proben auf. In der statistischen Auswertung wurden keine signifikanten Zusammenhänge zwischen den demographischen und klinischen Charakteristika der Patienten und der Ausprägung der TS-Expression festgestellt. Dies könnte in der geringen Fallzahl begründet liegen. Darüberhinaus gelang es in der retrospektiven Analyse von mit Pemetrexed behandelten Studienteilnehmern nicht, die Wirkung des Medikamentes in der Auswertung isoliert zu betrachten. Eine Liposarkomprobe fiel durch eine auffallend lange Krankheitsstabilisierung unter der Behandlung mit dem Multi-Enzym-Inhibitor auf. Dabei wies das Gewebe eine ausgeprägte Nekrose auf. Eine allgemeine Aussage lässt sich daraus nicht ableiten.

Im Rahmen der vorliegenden Dissertation gelang der Ausschluss einer FR $\alpha$ -Expression und der qualitative Nachweis von TS in mesenchymalen Tumorzellen. Mögliche Korrelationen zwischen Tumorsubtyp, klinischen und demographischen Charakteristika und dem Ansprechen auf eine gegen TS-gerichtete Therapie sind zum Zeitpunkt des Verfassens dieser Arbeit als Hypothesen zu betrachten, die für eine signifikante Bewertung in größer angelegten Studien validiert werden müssten.

## 7 Bibliografie

1. Bailey, L. B. and J. F. Gregory, 3rd (1999). "Folate metabolism and requirements." J Nutr **129**(4): 779-782.
2. Blay, J. Y. (2017). "Evolution in soft tissue sarcoma." Future Oncol **13**(1s): 1-2.
3. Bourne, J. A. (1997). Handbuch 1 der Immunperoxidase-Färbemethoden. Carpinteria, USA, Dako Corporation.
4. Chattopadhyay, S., R. G. Moran and I. D. Goldman (2007). "Pemetrexed: biochemical and cellular pharmacology, mechanisms, and clinical applications." Mol Cancer Ther **6**(2): 404-417.
5. Chen, D., A. Jansson, D. Sim, A. Larsson and P. Nordlund (2017). "Structural analyses of human thymidylate synthase reveal a site that may control conformational switching between active and inactive states." J Biol Chem **292**(32): 13449-13458.
6. Chen, X., D. B. Cho and P. C. Yang (2010). "Double staining immunohistochemistry." N Am J Med Sci **2**(5): 241-245.
7. Christoph, D. C., B. R. Asuncion, B. Hassan, C. Tran, J. D. Maltzman, D. J. O'Shannessy, M. W. Wynes, T. C. Gauler, J. Wohlschlaeger, M. Hoiczky, M. Schuler, W. E. Eberhardt and F. R. Hirsch (2013). "Significance of folate receptor alpha and thymidylate synthase protein expression in patients with non-small-cell lung cancer treated with pemetrexed." J Thorac Oncol **8**(1): 19-30.
8. Clark, M. A., C. Fisher, I. Judson and J. M. Thomas (2005). "Soft-tissue sarcomas in adults." N Engl J Med **353**(7): 701-711.
9. Coley, W. B. (1891). "II. Contribution to the Knowledge of Sarcoma." Ann Surg **14**(3): 199-220.
10. Coney, L. R., A. Tomassetti, L. Carayannopoulos, V. Frasca, B. A. Kamen, M. I. Colnaghi and V. R. Zurawski, Jr. (1991). "Cloning of a tumor-associated antigen: MOv18 and MOv19 antibodies recognize a folate-binding protein." Cancer Res **51**(22): 6125-6132.

11. Demetri, G. D., P. Schoffski, G. Grignani, J. Y. Blay, R. G. Maki, B. A. Van Tine, T. Alcindor, R. L. Jones, D. R. D'Adamo, M. Guo and S. Chawla (2017). "Activity of Eribulin in Patients With Advanced Liposarcoma Demonstrated in a Subgroup Analysis From a Randomized Phase III Study of Eribulin Versus Dacarbazine." J Clin Oncol: JCO2016716605.
12. Frustaci, S., F. Gherlinzoni, A. De Paoli, M. Bonetti, A. Azzarelli, A. Comandone, P. Olmi, A. Buonadonna, G. Pignatti, E. Barbieri, G. Apice, H. Zmerly, D. Serraino and P. Picci (2001). "Adjuvant chemotherapy for adult soft tissue sarcomas of the extremities and girdles: results of the Italian randomized cooperative trial." J Clin Oncol **19**(5): 1238-1247.
13. Fuld, A. D., K. H. Dragnev and J. R. Rigas (2010). "Pemetrexed in advanced non-small-cell lung cancer." Expert Opin Pharmacother **11**(8): 1387-1402.
14. Grosso, F., R. L. Jones, G. D. Demetri, I. R. Judson, J. Y. Blay, A. Le Cesne, R. Sanfilippo, P. Casieri, P. Collini, P. Dileo, C. Spreafico, S. Stacchiotti, E. Tamborini, J. C. Tercero, J. Jimeno, M. D'Incalci, A. Gronchi, J. A. Fletcher, S. Pilotti and P. G. Casali (2007). "Efficacy of trabectedin (ecteinascidin-743) in advanced pretreated myxoid liposarcomas: a retrospective study." Lancet Oncol **8**(7): 595-602.
15. Group, E. S. E. S. N. W. (2014). "Soft tissue and visceral sarcomas: ESMO Clinical Practice Guidelines for diagnosis, treatment and follow-up." Ann Oncol **25 Suppl 3**: iii102-112.
16. Hartmann, J. T., S. Bauer, G. Egerer, M. S. Horger, H. G. Kopp, V. Grunwald and F. Mayer (2013). "Pemetrexed in patients with refractory soft tissue sarcoma: a non-comparative multicenter phase II study of the German Sarcoma Group AIO-STs 005." Invest New Drugs **31**(1): 167-174.
17. Hata, A., N. Katakami, Y. Hattori, K. Tanaka, S. Fujita, Y. Kotani, T. Nishimura, F. Imamura, S. Yokota, M. Satouchi, K. Monden, K. Otsuka, A. Nishiyama, K. Tsubouchi, T. Kaneda, H. Yoshioka, S. Morita and S. Negoro (2017). "Pemetrexed monotherapy for chemo-naive elderly (aged  $\geq 80$ ) patients with non-squamous non-small cell lung cancer: results from combined analysis of two single arm phase II studies (HANSHIN002 and 003)." Cancer Chemother Pharmacol **79**(4): 689-695.

18. Helman, L. J. and P. Meltzer (2003). "Mechanisms of sarcoma development." Nat Rev Cancer **3**(9): 685-694.
19. IARC. (2002). "World Health Organization Classification of Tumours Pathology and Genetics of Tumours of Soft Tissue and Bone." Retrieved 06.09.2017, 2002, from <https://www.iarc.fr/en/publications/pdfs-online/pat-gen/bb5/BB5.pdf>.
20. In, G. K., J. S. Hu and W. W. Tseng (2017). "Treatment of advanced, metastatic soft tissue sarcoma: latest evidence and clinical considerations." Ther Adv Med Oncol **9**(8): 533-550.
21. Jain, A., K. V. Sajeevan, K. G. Babu and K. C. Lakshmaiah (2009). "Chemotherapy in adult soft tissue sarcoma." Indian J Cancer **46**(4): 274-287.
22. Jo, V. Y. and C. D. Fletcher (2014). "WHO classification of soft tissue tumours: an update based on the 2013 (4th) edition." Pathology **46**(2): 95-104.
23. Kelemen, L. E. (2006). "The role of folate receptor alpha in cancer development, progression and treatment: cause, consequence or innocent bystander?" Int J Cancer **119**(2): 243-250.
24. Kimura, M., F. Imamura, T. Inoue, K. Nishino, J. Uchida, T. Kumagai, J. Okami, M. Higasiyama and S. Kamoshida (2017). "Protein and mRNA expression of folic acid-associated enzymes as biomarkers for the cytotoxicity of the thymidylate synthase-targeted drugs, pemetrexed and S-1, in non-small cell lung cancer." Mol Clin Oncol **7**(1): 15-23.
25. Kopp, H. G., S. Patel, B. Brucher and J. T. Hartmann (2008). "Potential combination chemotherapy approaches for advanced adult-type soft-tissue sarcoma." Am J Clin Dermatol **9**(4): 207-217.
26. Kuo, W. T., D. G. Tu, L. Y. Chiu, G. T. Sheu and M. F. Wu (2017). "High pemetrexed sensitivity of docetaxel-resistant A549 cells is mediated by TP53 status and downregulated thymidylate synthase." Oncol Rep **38**(5): 2787-2795.
27. Leamon, C. P. and P. S. Low (2001). "Folate-mediated targeting: from diagnostics to drug and gene delivery." Drug Discov Today **6**(1): 44-51.

28. Lou, S., B. Balluff, M. A. de Graaff, A. H. Cleven, I. Briaire-de Bruijn, J. V. Bovee and L. A. McDonnell (2016). "High-grade sarcoma diagnosis and prognosis: Biomarker discovery by mass spectrometry imaging." Proteomics **16**(11-12): 1802-1813.
29. Mark, R. J., J. Poen, L. M. Tran, Y. S. Fu, M. T. Selch and R. G. Parker (1994). "Postirradiation sarcomas. A single-institution study and review of the literature." Cancer **73**(10): 2653-2662.
30. Matos, L. L., D. C. Trufelli, M. G. de Matos and M. A. da Silva Pinhal (2010). "Immunohistochemistry as an important tool in biomarkers detection and clinical practice." Biomark Insights **5**: 9-20.
31. McClain, K. L., C. T. Leach, H. B. Jenson, V. V. Joshi, B. H. Pollock, R. T. Parmley, F. J. DiCarlo, E. G. Chadwick and S. B. Murphy (1995). "Association of Epstein-Barr virus with leiomyosarcomas in young people with AIDS." N Engl J Med **332**(1): 12-18.
32. Mirabello, L., R. J. Troisi and S. A. Savage (2009). "Osteosarcoma incidence and survival rates from 1973 to 2004: data from the Surveillance, Epidemiology, and End Results Program." Cancer **115**(7): 1531-1543.
33. Nielsen, O. S., I. Judson, Q. van Hoesel, A. le Cesne, H. J. Keizer, J. Y. Blay, A. van Oosterom, J. A. Radford, L. Svancarova, K. Krzemienlecki, C. Hermans, M. van Glabbeke, J. W. Oosterhuis and J. Verweij (2000). "Effect of high-dose ifosfamide in advanced soft tissue sarcomas. A multicentre phase II study of the EORTC Soft Tissue and Bone Sarcoma Group." Eur J Cancer **36**(1): 61-67.
34. Parham, D. M. (2015). "Immunohistochemical Markers of Soft Tissue Tumors: Pathologic Diagnosis, Genetic Contributions, and Therapeutic Options." Anal Chem Insights **10**(Suppl 1): 1-10.
35. Pincus, L. B. and L. P. Fox (2008). "Images in clinical medicine. The Stewart-Treves syndrome." N Engl J Med **359**(9): 950.
36. Reddy, J. A. and P. S. Low (1998). "Folate-mediated targeting of therapeutic and imaging agents to cancers." Crit Rev Ther Drug Carrier Syst **15**(6): 587-627.



37. Ross, J. F., P. K. Chaudhuri and M. Ratnam (1994). "Differential regulation of folate receptor isoforms in normal and malignant tissues in vivo and in established cell lines. Physiologic and clinical implications." Cancer **73**(9): 2432-2443.
38. Ryan, C. W., O. Merimsky, M. Agulnik, J. Y. Blay, S. M. Schuetze, B. A. Van Tine, R. L. Jones, A. D. Elias, E. Choy, T. Alcindor, V. L. Keedy, D. R. Reed, R. N. Taub, A. Italiano, X. Garcia Del Muro, I. R. Judson, J. Y. Buck, F. Lebel, J. J. Lewis, R. G. Maki and P. Schoffski (2016). "PICASSO III: A Phase III, Placebo-Controlled Study of Doxorubicin With or Without Palifosfamide in Patients With Metastatic Soft Tissue Sarcoma." J Clin Oncol.
39. Salgado, R., H. Moore, J. W. M. Martens, T. Lively, S. Malik, U. McDermott, S. Michiels, J. A. Moscow, S. Tejpar, T. McKee, D. Lacombe and I. Faculty (2017). "Societal challenges of precision medicine: Bringing order to chaos." Eur J Cancer **84**: 325-334.
40. Schlag, P. M., J. T. Hartmann and V. Budach (2011). (Neo-)adjuvante medikamentöse Therapie. Weichgewebetumoren Interdisziplinäres Management. Berlin Heidelberg, Springer-Verlag. **1**: 218.
41. Siegel, R. L., K. D. Miller and A. Jemal (2016). "Cancer statistics, 2016." CA Cancer J Clin **66**(1): 7-30.
42. Spira, A. I. and D. S. Ettinger (2002). "The use of chemotherapy in soft-tissue sarcomas." Oncologist **7**(4): 348-359.
43. Stiller, C. A., A. Trama, D. Serraino, S. Rossi, C. Navarro, M. D. Chirlaque, P. G. Casali and R. W. Group (2013). "Descriptive epidemiology of sarcomas in Europe: report from the RARECARE project." Eur J Cancer **49**(3): 684-695.
44. Tseng, W. W., N. Somaiah and E. G. Engleman (2014). "Potential for immunotherapy in soft tissue sarcoma." Hum Vaccin Immunother **10**(11): 3117-3124.
45. Vogelzang, N. J., J. J. Rusthoven, J. Symanowski, C. Denham, E. Kaukel, P. Ruffie, U. Gatzemeier, M. Boyer, S. Emri, C. Manegold, C. Niyikiza and P. Paoletti (2003). "Phase III study of pemetrexed in combination with cisplatin

versus cisplatin alone in patients with malignant pleural mesothelioma." J Clin Oncol **21**(14): 2636-2644.

46. Wardelmann, E., R. L. Haas, J. V. Bovee, P. Terrier, A. Lazar, C. Messiou, C. LePechoux, W. Hartmann, F. Collin, C. Fisher, G. Mechtersheimer, A. P. Dei Tos, S. Stacchiotti, R. L. Jones, A. Gronchi and S. Bonvalot (2016). "Evaluation of response after neoadjuvant treatment in soft tissue sarcomas; the European Organization for Research and Treatment of Cancer-Soft Tissue and Bone Sarcoma Group (EORTC-STBSG) recommendations for pathological examination and reporting." Eur J Cancer **53**: 84-95.
47. Wilson, P. M., P. V. Danenberg, P. G. Johnston, H. J. Lenz and R. D. Ladner (2014). "Standing the test of time: targeting thymidylate biosynthesis in cancer therapy." Nat Rev Clin Oncol **11**(5): 282-298.

## **Erklärung zum Eigenanteil der Dissertationsschrift**

Die vorliegende Arbeit wurde an der Medizinischen Universitätsklinik und Poliklinik Tübingen durchgeführt.

Herr Professor Dr. med. Hans-Georg Kopp konzipierte und betreute die Studie.

Die experimentelle Arbeit, Daten-Recherche und Auswertung der Ergebnisse wurden von mir eigenständig durchgeführt. Die dabei gesammelten Daten entstammen ausschließlich den Archiven des Klinikums Tübingen.

Die Arbeit im Labor wurde durch Frau Elke Malenke angeleitet und betreut. Sie war an der Konzeption der praktischen Umsetzung beteiligt und korrigierte das Erstmanuskript.

Die untersuchten Gewebeproben wurden von der Gewebebank Tübingen zur Verfügung gestellt.

Herr Dr. med. Hans Bösmüller war maßgeblich an der abschließenden Beurteilung der Ergebnisse beteiligt.

Frau Dipl.-Math. Inka Rösel führte die Beratung für die statistische Darstellung und Auswertung durch.

Ich versichere, das Manuskript selbstständig verfasst zu haben und keine weiteren als die von mir angegebenen Quellen verwendet zu haben.

Tübingen, den

Judith Mirjam Becker

## Danksagung

An dieser Stelle möchte ich all jenen danken, die durch ihre fachliche und persönliche Unterstützung zum Gelingen dieser Dissertation beigetragen haben.

Herzlich danken möchte ich zunächst meinem Doktorvater Herrn Professor Dr. med. Hans-Georg Kopp für die freundliche Überlassung des interessanten Themas und die wissenschaftliche Betreuung. Ihm danke ich außerdem für die Bereitstellung des Arbeitsplatzes und der Forschungsmittel.

Mein besonderer Dank gilt Frau Elke Malenke, die mir während der ganzen Zeit Lehrerin und Ansprechpartnerin war. Ihre professionelle Einführung in die Feinheiten der Laborarbeit, ihre Ideen und unermüdliche Unterstützung bei der praktischen Umsetzung der Experimente, der Auswertung der Ergebnisse und dem Verfassen der Dissertation trugen maßgeblich zum Gelingen dieser Arbeit bei.

Großen Dank schulde ich ebenfalls Herrn Dr. med. Hans Bösmüller des Institutes für Pathologie der Universität Tübingen für zahlreiche wertvolle Anregungen und eindrucksvolle fachliche Expertise bei der abschließenden Analyse der Ergebnisse.

Bei dieser Arbeit wurde die methodische Beratung des Institutes für Klinische Epidemiologie und angewandte Biometrie der Universität Tübingen in Anspruch genommen. Für die Unterstützung möchte ich mich bei Frau Dipl.-Math. Inka Rösel bedanken.

Yannick Della danke ich herzlich für seine Unterstützung bei der Erstellung des Layouts.

Den Mitarbeitern der wissenschaftlichen Arbeitsgruppe, insbesondere Frau Dipl. biochem. Stefanie Bugl, danke ich für die freundliche Aufnahme und stets gute Zusammenarbeit im Labor.

Von Herzen danke ich meinen lieben Eltern, Waltraud und Albrecht Becker, die mich stets begleiten und unterstützen. Ihnen danke ich für alle aufbauenden Worte, wichtigen Fragen und inspirierenden Gespräche während der Erstellung dieser Arbeit. Meinen Schwestern Rebekka Becker und Sarah Becker-Imser danke ich für ihre immerwährende Unterstützung und Freundschaft.

Schließlich gilt mein Dank von ganzem Herzen Frieder Hummes, meinem Freund und Partner auf allen Wegen.