

Aus der Universitätsklinik für
Allgemeine-, Viszeral- und Transplantationschirurgie Tübingen

**Retrospektive Analyse über die diagnostische
Wertigkeit des intraoperativen Schnellschnitts bei
Resektionen von Schilddrüsenknoten**

Inaugural-Dissertation
zur Erlangung des Doktorgrades
der Zahnheilkunde

der Medizinischen Fakultät
der Eberhard Karls Universität
zu Tübingen

vorgelegt von

Loos, Leonhard Hans Richard

2019

Dekan: Professor Dr. I. B. Autenrieth

1. Berichterstatter: Privatdozent Dr. A. Kirschniak
2. Berichterstatter: Privatdozent Dr. U. K. Hofmann

Tag der Disputation: 03.06.2019

Inhaltsverzeichnis

1. Einleitung	4
1.1. Die Schilddrüse im Allgemeinen	4
1.2. Krankheitsbilder	5
1.3. Diagnostische Möglichkeiten	9
1.4. Operationsarten	10
2. Fragestellung	14
3. Material und Methoden	15
3.1. Datenerfassung	15
3.2. Ablauf und Dignitätsbeurteilung der intraoperativen Schnellschnittuntersuchung ..	19
3.3. Einteilung von Tumoren	20
4. Ergebnisse	21
5. Diskussion	35
6. Zusammenfassung	44
7. Abbildungs- und Tabellenverzeichnis	45
8. Erklärung zum Eigenanteil der Dissertationsschrift	46
9. Lebenslauf	47
10. Literaturverzeichnis	48
11. Danksagungen	55

1. Einleitung

In Deutschland erkranken jährlich ca. 5900 Menschen neu an Schilddrüsenkrebs.(1) Demgegenüber werden insgesamt jährlich fast 100.000 Schilddrüsenoperationen in Deutschland durchgeführt.(1) Aus diesem Grund wird in der wissenschaftlichen Literatur kontrovers diskutiert, ob viele Patienten nicht übertherapiert oder unnötig operiert werden.(2)

1.1. Die Schilddrüse im Allgemeinen

Die schmetterlingsförmige Schilddrüse liegt vor und seitlich der Trachea, auf Höhe des 2.-4. Trachealringes. Sie besteht aus einem Lobus Dexter und einem Lobus Sinister, welche über einen Isthmus miteinander in Verbindung stehen. Gelegentlich kann sich ein dritter Lappen, der Lobus Pyramidalis, ausgehend vom Isthmus nach kranial erstrecken.(3)

Die arterielle Versorgung wird beidseits jeweils über eine Arteria Thyroidea Superior, abstammend aus der Arteria Carotis Externa, und eine Arteria Thyroidea Inferior, abstammend aus dem Truncus Thyrocervicales, versorgt. Der venöse Abfluss wird über die Vena Jugularis Interna und Vena Brachiocephalica sichergestellt.(3)

Bei einem durchschnittlichen erwachsenen Mann fasst die Schilddrüse 25ml und bei Frauen 18ml. Meist tritt eine Atrophie mit zunehmendem Alter auf.(4)

Mikroskopisch besteht das Parenchym der Schilddrüse aus durch Bindegewebssepten unterteilten 35-50µm großen Follikeln, in deren Lumen das Kolloid gespeichert wird. Hierbei werden 2 Zelltypen unterschieden.(5)

Die Thyreozyten, welche das Thyreoglobulin in die Follikel abgeben, umgeben die Follikel bündig und weisen je nach Aktivität unterschiedliche Zellhöhen auf. Zwischen den Thyreozyten, von den Follikeln abgegrenzt, liegen die C-Zellen, welche für die Bildung von Calcitonin zuständig sind. Die gesamte Schilddrüse wird von einer Capsula

Fibrosa umgeben. Über diese ist die Schilddrüse locker mit ihrer Umgebung verbunden, wodurch die physiologische Schluckbeweglichkeit ermöglicht wird.(5)

In der Schilddrüse werden die Hormone Thyroxin, Trijodthyronin und Calcitonin gebildet. Das intestinal aufgenommene Jod wird mittels der Thyreoidperoxidase als Thyroxin und Trijodthyronin in Follikel als Thyreoglobulin gespeichert. Diese Art der Speicherung ist im menschlichen Körper nur der Schilddrüse vorbehalten. Die Steuerung der Hormonfreisetzung ist ein komplexes, sich selbst regulierendes System. Als Hauptsteuerorgan steht der Hypothalamus an der Spitze der Regulation, in ihm wird das Tripeptid Thyreotropin-releasing-Hormon gebildet. Dieses gelangt über den hypophysären Portalkreislauf in die Adenophyse, in der es die Bildung und Sekretion des Thyreoideastimulierenden-Hormons veranlasst. Dieses wiederum wird ins Blut sezerniert und regelt das Wachstum und die Aktivität der Thyreozyten. Das von diesem freigesetzte Thyroxin und Trijodthyronin hat Einfluss auf die Freisetzung des Thyreotropin-releasing-Hormons, wodurch ein sich selbst regulierendes System entsteht. Schilddrüsenhormone nehmen Einfluss auf den gesamten Stoffwechsel und sind an zahlreichen physiologischen Prozessen beteiligt. Sie beeinflussen den Kohlenhydrat-, Fett-, Eiweiß- und Mineralstoffwechsel sowie das zentrale Nervensystem und die neuromuskuläre Übertragung auf die Muskulatur.(6)

1.2. Krankheitsbilder

Allgemein kann man maligne und benigne Schilddrüsenveränderungen unterscheiden. Anhand der Lokalisation unterscheidet man orthotope und dystope Struma.(7)

Benigne Formen:

Struma nodosa:

Die Struma nodosa, je nach Anzahl der Knoten Struma uninodosa oder Struma multinodosa, ist gekennzeichnet durch einen knotigen Umbau mit stark unterschiedlichem histologischem Erscheinungsbild. Frauen sind hiervon geringfügig häufiger betroffen als Männer, wobei die Wahrscheinlichkeit mit zunehmendem Alter

steigt. Das Verhältnis von Euthyreose und durch von TSH unabhängige autonome Bereiche hervorgerufene Hyperthyreose ist zueinander gleich. Anhand einer szintigraphischen Untersuchung kann man die Knoten, je nach Anreicherung des Technetium-99, in warme und kalte Knoten unterscheiden. Bei kalten Knoten besteht ein erhöhter Verdacht auf Malignität.(7)

Struma diffusa:

Hierbei handelt es sich um eine meist die gesamte Schilddrüse betreffende Vergrößerung, welche häufig durch Jodmangel entsteht und sich im Regelfall zu einer Struma nodosa entwickelt.(7)

Morbus Basedow:

Morbus Basedow ist eine Hyperthyreose, die mit 40% eine der häufigsten Gründe für eine Überfunktion darstellt. Er tritt deutlich gehäuft bei Frauen auf. Ausgelöst wird die Überfunktion durch Autoantikörper, welche die TSH-Rezeptoren beeinflussen. Histologisch findet sich das Bild einer diffusen Hyperplasie des gesamten Parenchyms, wobei die Follikel wenig Kolloid aufweisen.(7,8)

Follikuläres Adenom:

Das follikuläre Adenom ist ein gutartiger, epithelialer Tumor. Histologisch wachsen Adenome verdrängend, aber nicht infiltrierend, und sind definitionsgemäß von einer Kapsel umgeben. Sie können sowohl autonom als auch nicht autonom vorkommen.(7)

Thyreoiditis:

Die Thyreoiditis, eine verhältnismäßig selten vorkommende Entzündung der Schilddrüse, wird meistens durch Traumen ausgelöst. Folgende Formen sind zu erwähnen:(7)

- subakute granulomatöse Thyreoiditis De Quervain
- chronisch-lymphozytäre Autoimmunthyreoiditis Hashimoto
- invasive sklerosierende Perithyreoiditis Typ Riedel

Maligne Formen

Papilläres Karzinom:

Das papilläre Karzinom ist mit 60-80% das am häufigsten auftretende Karzinom der Schilddrüse.(9) Histologisch wird es durch charakteristische Kernveränderungen diagnostiziert.

So ist der Zellkern meist deutlich vergrößert und zeigt einen Milchglasaspekt. Des Weiteren ist die unregelmäßig geformte Kernmembran sowie der in den Zellkern hineinragende Zytoplasmaausläufer charakteristisch für das papilläre Karzinom. Häufig treten auch Psammomkörper auf, welche ebenfalls ein eindeutiges Indiz für das papilläre Karzinom sind.(7) Nach einer kompletten operativen Beseitigung beträgt die 5-Jahre-Überlebensrate bei Karzinomen der Größe T1-T3 und ohne Metastasierung nahezu 99%. Bei Karzinomen größer als T3 und mit bereits eingesetzter Metastasierung beträgt die Überlebensrate für 5-Jahre 72% und bei 20-Jahre 57%.(10)

Follikuläres Karzinom:

Das follikuläre Karzinom zeigt, wie auch das papilläre Karzinom, mit einer Häufigkeit von 10-40% ein gehäuftes Vorkommen bei Frauen auf. Man unterscheidet zwei Gruppen von follikulären Karzinomen:(7,11)

- Das minimalinvasiv wachsende follikuläre Karzinom. Histologisch zeigt es eine breite Kapsel, die es jedoch durchbricht und in kleine Gefäße vordringt.(7,11) Die 10-Jahres-Überlebensrate beträgt für das minimalinvasive Karzinom nach einer operativen Behandlung 98%.(12)
- Das grobinvasiv wachsende follikuläre Karzinom. Hierbei handelt es sich mikroskopisch um eine Neoplasie, welche meist nicht von einer Kapsel umgeben ist und invasiv in große Gefäße hineinwächst. Es ist oft auch schon makroskopisch als maligne zu erkennen.(7) Für das grobinvasiv wachsende Karzinom beträgt bei einer 10-Jahres-Prognose die Überlebensrate 80%.(12)

Gering differenziertes Karzinom:

Das gering differenzierte Karzinom bildet eine selten vorkommende Zwischengruppe zwischen den differenzierten Karzinomen, wie das follikuläre oder papilläre Karzinom, und den undifferenzierten anaplastischen Karzinomen. Es wächst jedoch auch stark invasiv. Die bevorzugte Therapie ist hierbei die operative Behandlung .(13) Die 5-Jahres-Prognose, die stark abhängig vom Fortschreiten der Metastasierung ist, beträgt bei diesem Karzinom 72,2%, für 10 Jahre 52%.(14)

Anaplastisches Karzinom:

Bei dem anaplastischen Karzinom handelt es sich um ein sehr aggressiv invasiv wachsendes Karzinom. Die Häufigkeit, mit der es auftritt, beträgt weniger als 3%. Histologisch zeigt sich ein undifferenziertes, infiltrierendes Karzinom, welches auch schon früh metastasiert. Es kann sowohl neu als auch aus bereits existierenden papillären oder follikulären Karzinomen entstehen.(7) Nach Diagnose und operativer Behandlung des Karzinoms beträgt die mittlere Überlebensrate 8 Monate.(15)

Medulläres Karzinom:

Eine Sonderform der Schilddrüsenkarzinome ist das medulläre Karzinom, da es im Gegensatz zu den vorherig genannten Karzinomen nicht aus den Thyreozyten, sondern aus den dazwischenliegenden C-Zellen entsteht. Sie treten mit einer Häufigkeit von 3-4% auf, wobei eine familiäre Häufung auffällt. Es ist zwar ein meist langsam wachsendes Karzinom, jedoch metastasiert auch dieses sehr früh.(16,17) Die durchschnittliche 10-Jahres-Überlebensrate beträgt abhängig vom Fortschreiten des Karzinoms bei Begrenzung auf die Schilddrüse 95,6%. Die Prognose verschlechtert sich mit Voranschreiten der Krankheit.

1.3. Diagnostische Möglichkeiten

Das Ziel der präoperativen Diagnostik besteht darin, die Schilddrüsenveränderungen rechtzeitig zu erkennen und abzuklären, ob diese maligne oder benigne sind. Je nach präoperativem Befund hat dies Auswirkungen auf die Art der Therapie und das Ausmaß der Operation. Für die Diagnose von Schilddrüsenerkrankungen stehen, neben einer ausführlichen Anamnese und klinischen Palpation des Halses, eine Reihe weiterer Untersuchungsmöglichkeiten bereit. Als obligatorisch werden Sonographie und Blutuntersuchung angesehen. Zur weiteren Abklärung von Knoten kann eine Szintigraphie durchgeführt werden. Eine andere geläufige Untersuchungsmöglichkeit zur Dignitätsbeurteilung stellt die Feinnadelpunktion von Knoten dar.(9)

Blutuntersuchung:

Bei Störungen der Schilddrüsenfunktion und zur Abklärung einer Schilddrüsenveränderung wird routinemäßig eine Blutuntersuchung durchgeführt. Hierfür werden die Werte von TSH, Tg-AK, TPO-AK, TSH-R-AK sowie Thyreoglobulin und Calcitonin überprüft.(4)

Sonographie:

Bei der Schilddrüsenultraschalluntersuchung werden die Größe und Struktur der Schilddrüse untersucht. Hierbei können vor allem knotige Veränderungen festgestellt werden. Das normale Volumen beträgt für Frauen 18ml und für Männer 25ml. Für maligne Veränderungen eines Knotens sprechen bei einer sonographischen Untersuchung: Hypoechogenität, Mikrokalzifikationen, unregelmäßige Grenzen, kapselüberschreitendes Wachstum sowie eine ovale Knotenform („taller than wide“).(18)

Szintigraphie:

Die Szintigraphie mittels radioaktivem Technetium-99 dient der Abklärung von Schilddrüsenknoten. Zusammen mit der Sonographie kann eine weiterführende Verdachtsdiagnose und ein Therapieplan erstellt werden. Je nach Funktionszustand des

Gewebes können sich Knoten als warm/heiß, also vermehrt speichernd, oder als kühl/kalt, vermindernd speichernd, darstellen.(19)

Feinnadelbiopsie:

Die Feinnadelbiopsie dient zur Abklärung von malignitätsverdächtigen Knoten. Die Punktion und Gewebeentnahme erfolgt mit einer Kanüle. Das Gewebe wird zytologisch untersucht, wobei die Sensitivität stark von der Erfahrung des Untersuchers und des Pathologen abhängt.(9)

Intraoperativer Schnellschnitt:

Von den oben genannten Diagnosemöglichkeiten muss man den intraoperativen Schnellschnitt abgrenzen, da er nicht zur Vordiagnose, sondern intraoperativ zum richtigen Abwägen der Operationsart und Ausdehnung dienen soll. Während der Operation werden hierfür mehrere Gewebeproben aus der Schilddrüse entnommen und mittels Gefrierschnitt und Färbung mikroskopisch untersucht. Das Ergebnis dem Operateur sodann mitgeteilt. Dieser kann nun auf Grundlage des Befunds das weitere operative Vorgehen festlegen. Der zeitliche Aufwand und die damit verbundene Verzögerung der Operation beträgt ca. 30 bis 45 Minuten. Die Genauigkeit einer histologischen Aussagekraft durch eine Schnellschnittuntersuchung ist der finalen Histopathologie unterlegen.(7)

1.4. Operationsarten

Indikationen für eine Operation:

Die Indikation zur Operation wird individuell für das jeweilige Krankheitsbild gestellt. Das Operationsausmaß variiert hierbei in Abhängigkeit der Art und des Fortschritts der Erkrankung. Bei einer euthyreoten Struma kann die rechtfertigende Indikation zum Beispiel die mechanische Entlastung bei Trachealeinengung sein. Jedoch gelten auch kosmetische Korrekturen bei deutlich sichtbarer Knotenstruma als Indikation. Bei Hyper- und Hypothyreosen sowie bei Entzündungen ist ein Eingriff zur Beseitigung der Struma, von Autoimmunprozessen und als Vorbeugung vor malignen Neoplasien als

Indikation gegeben.(20) Bei malignen Karzinomen wird jedoch die radikale und vollständige Entfernung des Tumorgewebes und regionaler Metastasen angestrebt sowie, je nach Fortschreiten der Erkrankung, eine Lymphadenektomie.(11) Das Ausmaß der Operation sollte nach den aktuellen Richtlinien der Deutschen Gesellschaft für Allgemein- und Viszeralchirurgie von 2012 erfolgen.(9)

Operationsvorgehen:

Als Standardverfahren für den Zugang hat sich der Kocher-Kragenschnitt bewährt. Hierauf erfolgt die Durchtrennung aller Gewebsschichten bis zum Erreichen und Freilegen der Organkapsel, wobei versorgende und ableitende Gefäße abgeklemmt und durchtrennt werden. Anschließend werden die Gefäße von der Struma dargestellt und unterbunden, wobei auf verschiedene Variationen vor allem der Arteria Thyroidea Superior geachtet werden muss. Eine klare Darstellung und Neuromonitoring beider Nervi Recurrentes wird empfohlen. Um das Risiko einer postoperativen Hypokalzämie zu minimieren, muss zudem auf Schonung und Erhalt der oberen und unteren Epithelkörperchen geachtet werden. Abhängig von der zugrundeliegenden Erkrankung und der lokalen Situation in situ ergeben sich nach der Mobilisation der Struma verschiedene Möglichkeiten und Kombinationen, um die Operation weiterzuführen.(20) In der Regel unterscheidet man folgende Operationsverfahren:

Subtotale Strumaresektion:

Bei der subtotalen Strumaresektion wird das Schilddrüsengewebe bis auf ca. 4-5ml Restgewebe entfernt und die Kapsel geschlossen.(20)

Hemithyreoidektomie:

Bei einseitigen benignen Veränderungen sowie einseitigen Mikrokarzinomen oder Adenomen besteht die Möglichkeit einer Hemithyreoidektomie des betroffenen Lappens. Hierbei wird unter dem jeweiligen Lappen scharf abpräpariert und abgetrennt.(20)

Totale Thyreoidektomie

Bei Vorliegen einer beidseitigen Erkrankung oder einer malignen Veränderung ist die komplette Entfernung der Schilddrüse indiziert. Hierfür werden die blutversorgenden Arterien durchtrennt und die Schilddrüse zusammen mit der Kapsel entfernt. Je nach Dignität und Fortschreiten des Karzinoms auf die regionalen Lymphknoten besteht zudem die Indikation zur Erweiterung des Eingriffs und zur Lymphadenektomie.(20)

Lymphadenektomie

Die Lymphadenektomie bei einer Thyreoidektomie kann in der Regel vier Lymphadenkompartimente umfassen:(9)

Das zentrale Kompartiment (Kompartiment 1) wird lateral durch die Karotiden, kranial durch das Os Hyoideum und kaudal durch die Vena Brachiocephalica sinister abgegrenzt. In der Mitte wird das Kompartiment durch die Trachea in einen rechten und linken Anteil getrennt.(9)

Die lateralen Kompartimente (Kompartimente 2&3) werden jeweils durch den Musculus Trapezius und die Arteria Carotis Communis sowie kranial durch den Nervus Glossopharyngeus und kaudal durch die Vena Subclavia begrenzt. Die Rückseite bildet die dorsale Halsfaszie.(9)

Das mediastinale Kompartiment (Kompartiment 4) erstreckt sich von kaudal von der Trachealbifurkation bis kranial zur Vena Brachiocephalica Sinistra. Die lateralen Grenzen bilden die mediastinalen Pleurablätter.(9)

Komplikationen:

Die Anzahl und Art der Komplikationen ist abhängig von der Erfahrung des Operateurs und der Ausdehnung der Operation.(11) Als häufigste Komplikationen sind dabei eine Lähmung des Nervus laryngeus recurrens, eine Entfernung oder Devaskularisierung der Nebenschilddrüse sowie Nachblutungen zu nennen. Bei bis zu 7% der operierten Fälle tritt eine vorübergehende, bei 2-3% aller Eingriffe eine dauerhafte Lähmung des Nervus laryngeus recurrens auf.(21,22) Die Gefahr eines Hyperparathyreoidismus liegt bei ca.

1-5% und wird durch sorgfältiges Arbeiten und gegebenenfalls Reimplantation von akzidentiell entfernten Nebenschilddrüsen verringert.(23) Eine weitere potentiell lebensbedrohliche Komplikation stellt die postoperative Nachblutung dar. Sie tritt in weniger als 1% der Fälle auf.(24)

2. Fragestellung

Ist die diagnostische Wertigkeit eines intraoperativen Schnellschnitts bei Schilddrüsenoperationen bei Knotenstruma in ihrer Aussage exakt genug, um die intraoperative Diagnose von Malignität zu sichern bzw. auszuschließen und um somit einen direkten Einfluss auf das Ausmaß der Operation zu haben?

Hierfür werden in der folgenden retrospektiven Analyse die Sensitivität, Spezifität, Positive Predictive Value (PPV), Negative Predictive Value (NPV), Positive Likelihood-Ratio und Negative Likelihood-Ratio für intraoperative Schnellschnitte allgemein und in Bezug auf verschiedene Krebsentitäten betrachtet.

3. Material und Methoden

3.1. Datenerfassung

Diese Arbeit beruht auf den Daten von 1049 aufeinander folgenden Patienten, die sich im Zeitraum vom 05.01.2005 bis 20.01.2012 im Klinikum Tübingen einer Schilddrüsenoperation unterzogen haben. Eingeschlossen wurden alle Patienten, bei denen eine endgültige histologische Diagnose sowie ein intraoperativer Schnellschnittbefund vorlagen. Die Daten wurden mit Hilfe des SAP-Programmes der Universitätskliniken Tübingens erhoben und mit Hilfe von Microsoft Excel 2008 © und Microsoft Word 2008 © tabellarisiert. Im Rahmen dieser Arbeit wurden folgende Daten erhoben und unterteilt:

- Name, Geschlecht und Alter (erfasst in Jahren)
- Sonographiebefunde
 - Struma uninodosa
 - Struma multinodosa
- Szintigraphie
 - kalte Knoten
 - warme Knoten
- Operationsart und Operationsdatum
 - Hemithyreoidektomie
 - Thyreoidektomie
 - Strumaresektion
 - Lymphadenektomie
 - Knotenexstirpation

- Schnellschnittbefunde

- Benigne Befunde und Diagnose
 - Benignes Schnellschnittergebnis
 - Morbus Basedow
 - Follikuläres Adenom
 - Onkozytäres Adenom
 - Zyste
- Maligne Befunde und Diagnose
 - Follikuläres Schilddrüsenkarzinom
 - Papilläres Schilddrüsenkarzinom
 - Medulläres Schilddrüsenkarzinom
 - Onkozytäres Karzinom
 - Anaplastisches Karzinom
 - Nierenzellkarzinom

- Endgültige Histologie

- Benigne Befunde
 - Benigne Histologiebefunde (Knotenstruma)
 - Morbus Basedow

- Maligne Befunde
 - Follikuläres Karzinom
 - Papilläres Karzinom
 - Medulläres Karzinom
 - Anaplastisches Karzinom
 - Gering differenziertes Karzinom
 - Onkozytäres Karzinom
 - Metastase Nierenzellkarzinom
 - Metastase Adenokarzinom

- Tumoreinteilung in TNM-Klassifikation

Die erhobenen Daten wurden anschließend mit Excel numerisch ausgewertet und die Diagramme und Tabellen mit Microsoft Excel 2008 © und Microsoft Word 2008 © angefertigt.

Berechnung des Altermedians

Für die Berechnung des Altermedians der Population wird das Patientengut nach dem Alter der Größe nach sortiert und mittels folgender Formel das Median ermittelt:

$$\text{Altersmedian} = \text{Alter}_{\frac{\text{Gesamtanzahl der Population}+1}{2}}$$

Berechnung von Sensitivität, Spezifität PPV, NPV, PLR und NLR

Unter Sensitivität versteht man die Fähigkeit eines Tests, kranke Patienten als krank zu erkennen. Berechnet wird sie mit folgender Formel:

$$\text{Sensitivität} = \frac{\text{Anzahl richtig erkannter Kranker}}{(\text{Anzahl richtig erkannter Kranker} + \text{Anzahl falsch erkannter Gesunder})}$$

Je höher die Sensitivität, umso zuverlässiger können erkrankte Personen als solche identifiziert werden.

Als Spezifität ist die Fähigkeit, Gesunde als korrekt gesund zu erkennen, definiert. Die Berechnung erfolgt mit folgender Formel:

$$\text{Spezifität} = \frac{\text{Anzahl richtig erkannter Gesunder}}{(\text{Anzahl richtig erkannter Gesunder} + \text{Anzahl falsch erkannter Kranker})}$$

Je höher die Spezifität, umso besser sind gesunde Menschen als wirklich gesund zu erkennen.

Der Positive Predictive Value gibt an, wie viele Patienten das Risiko haben, tatsächlich zu erkranken. Die Berechnung erfolgt anhand folgender Formel:

$$\text{PPV} = \frac{\text{Anzahl der richtig erkannten Gesunden}}{\text{Anzahl der richtig erkannten Gesunden} + \text{Anzahl der falsch erkannten Gesunden}}$$

Der Negative Predictive Value wiederum sagt aus, bei wie vielen Patienten die Wahrscheinlichkeit besteht, tatsächlich gesund zu sein. Die Berechnung erfolgt analog zur Formel von PPV:

$$\text{NPV} = \frac{\text{Anzahl der richtig erkannten Kranken}}{\text{Anzahl der richtig erkannten Kranken} + \text{Anzahl der falsch erkannten Kranken}}$$

Unter der Positive Likelihood Ratio versteht man das Verhältnis zwischen den als richtig erkrankt erkannten Patienten und den Patienten ohne Erkrankung und die Wahrscheinlichkeit für das Vorliegen einer Erkrankung. Bei einer hohen Positive Likelihood Ratio ist also die Wahrscheinlichkeit, dass ein erkrankter Patient wirklich erkrankt ist, sehr hoch.

$$\text{LR+} = \frac{\text{Sensitivität}}{1 - \text{Spezifität}}$$

Unter der Negative Likelihood Ratio versteht man das Verhältnis zwischen den als richtig gesund erkannten Patienten und den Patienten mit Erkrankung und die Wahrscheinlichkeit, dass diese wirklich gesund sind. Eine niedrige negative Likelihood Ratio beschreibt also die Wahrscheinlichkeit, dass ein gesunder Patient doch krank sein könnte, als niedrig.

$$LR- = \frac{1 - \text{Sensitivität}}{\text{Spezifität}}$$

3.2. Ablauf und Dignitätsbeurteilung der intraoperativen

Schnellschnittuntersuchung

Der Operateur entnimmt den gesamten oder verdächtigen Teil des Tumors und sendet diese auf schnellstem Wege in die Pathologie. Während der Patient in Narkose verbleibt, wird die Probe vom Pathologen auf Malignität untersucht und der Befund dem Operateur mitgeteilt.

Durch makroskopische Untersuchungen werden verdächtige Gewebsbereiche des eingesendeten Materials für eine eingehendere Untersuchung festgelegt. Relevante Bereiche werden entnommen und mittels Kryostat tiefgefroren, anschließend in 7µm dicke Scheiben geschnitten und auf einen Objektträger gebracht. Es erfolgt eine Schnellfärbung mit Hämatoxylin-Eosin. Die Befunderhebung wird dem Operateur telefonisch übermittelt. Intraoperativ erfolgt daraufhin die Entscheidung, das Operationsfeld zu erweitern oder zu belassen. Das von der Erstentnahme verbleibende Gewebe wird mittels Paraffin-Einbettungsverfahren bearbeitet und ebenfalls histopathologisch befundet.(25)

3.3. Einteilung von Tumoren

Schilddrüsenkarzinome werden im Allgemeinen nach der TNM-Klassifikation eingeteilt:(26)

T: Primärtumor

- TX: Primärtumor kann nicht beurteilt werden
- T0: Kein Hinweis auf Primärtumor
- T1: 1 cm oder weniger in größter Ausdehnung, begrenzt auf die Schilddrüse
- T2: >1 cm <4 cm in größter Ausdehnung, begrenzt auf die Schilddrüse
- T3: >4 cm in größter Ausdehnung, begrenzt auf die Schilddrüse
- T4: Jede Größe mit Ausdehnung jenseits der Schilddrüse

Die T-Stadien können jeweils noch unterteilt werden in:

- a. Solitärer Knoten
- b. Multifokaler Knoten

N: Regionäre Lymphknoten

- NX: Regionäre Lymphknoten können nicht beurteilt werden
- N0: Kein Hinweis auf regionäre Lymphknotenmetastasen
- N1: Regionäre Lymphknotenmetastasen
 - a. N1a: Metastasen in ipsilateralen Halslymphknoten
 - b. N1b: Metastasen in bilateralen, in der Mittellinie gelegenen oder kontralateralen Halslymphknoten oder mediastinalen Lymphknoten

M: Fernmetastasen

- MX: Vorliegen von Fernmetastasen kann nicht beurteilt werden
- M0: Kein Hinweis auf Fernmetastasen
- M1: Fernmetastasen vorhanden

4. Ergebnisse

Diese Arbeit beruht auf den Daten von 1049 Patienten, die sich im Zeitraum vom 05.01.2005 bis 20.01.2012 im Klinikum Tübingen einer Schilddrüsenoperation unterzogen haben. Nachfolgend die demographischen Daten der Studienpopulation:

Alters- und Geschlechtsverteilung:

Von den 1049 Patienten waren 736 (70,2%) weiblich und 313 (29,8%) männlich (sh. Abb. 1).

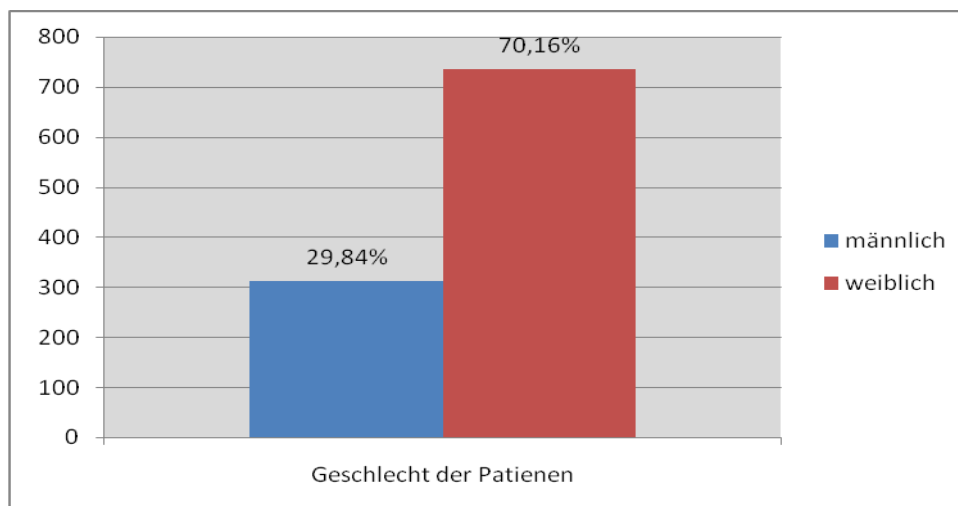


Abb. 1: Verteilung des Geschlechts des Patientenguts.

Bei der Altersverteilung des Patientengutes ergab sich ein Median des Alters zum Zeitpunkt der Operation von 52 Jahren. Der jüngste Patient war 16 und der älteste 89 Jahre alt (sh Abb. 2).

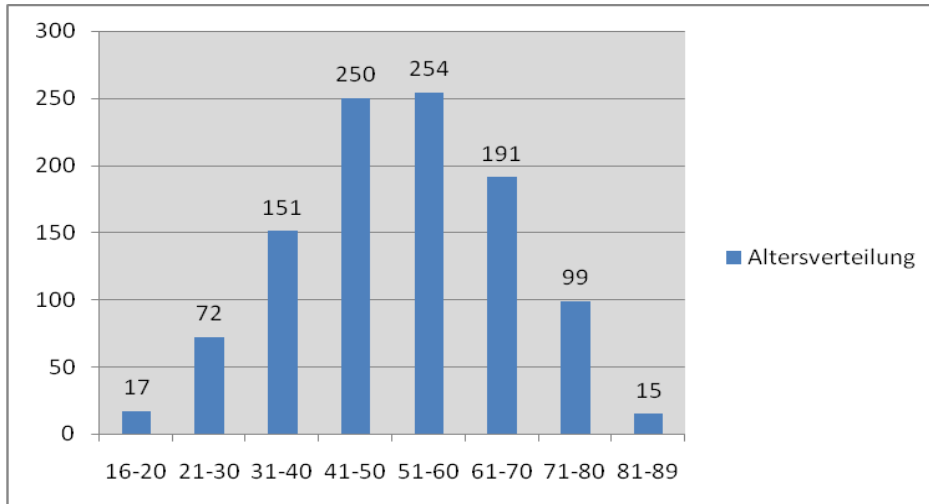


Abb. 2: Altersverteilung.

Verteilung von Struma uninodosa und multinodosa anhand von Sonographiebefunden

In der Gesamtpopulation von 1049 Fällen gab es bei 559 (53%) keinen dokumentierten Sonographiebefund. In 139 (13,3%) Untersuchungen lag eine Struma uninodosa und bei 351 (33,7%) eine Struma multinodosa vor (sh Abb. 3).

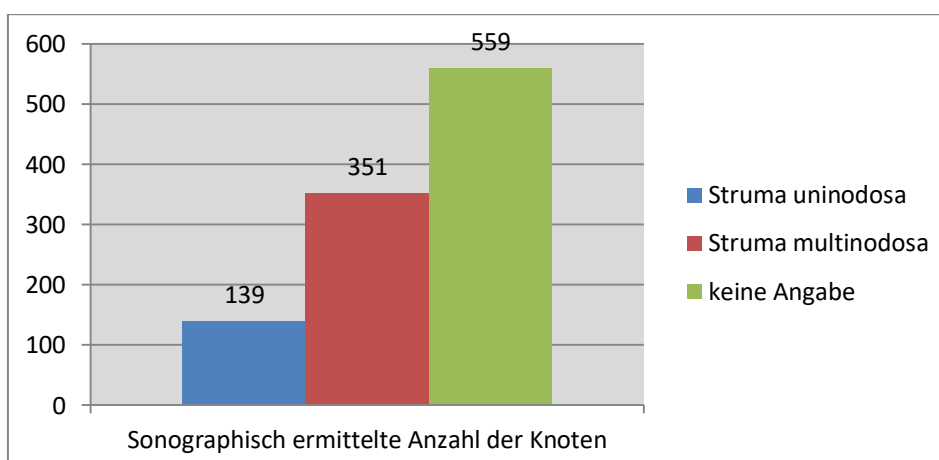


Abb. 3: Verteilung zwischen Struma uninodosa und multinodosa in der Sonographie.

Szintigraphische Befunde im Überblick

Bei 335 (31,9%) operierten Patienten wurde präoperativ keine Szintigraphie durchgeführt, oder es waren keine Daten dazu vorhanden. Bei 714 Patienten, also in (68,1%) der Fälle, wurde präoperativ eine Szintigraphie durchgeführt. Hierbei waren 691 Knoten, also (96,8%), kalt und 23 (3,2%) warm (sh. Abb. 4).

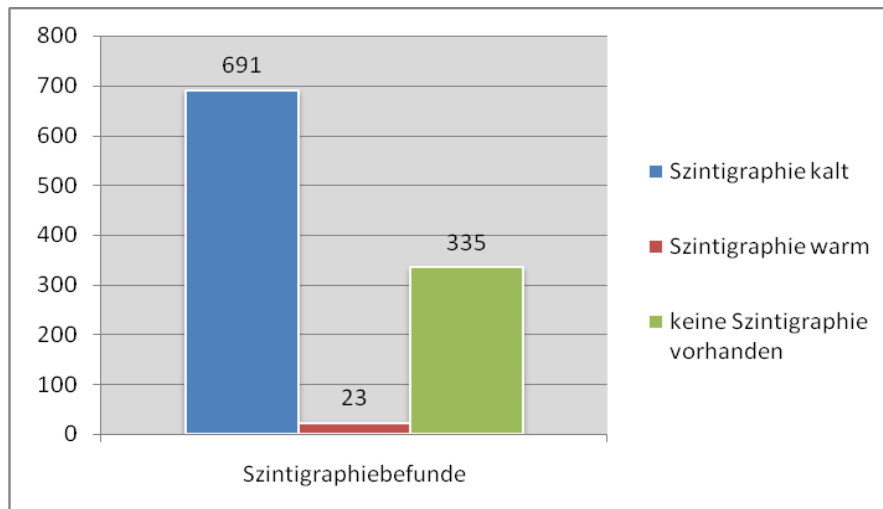


Abb. 4: Aufgliederung der Szintigraphiebefunde.

Operationsarten:

Als operativer Eingriff wurde in 776 (74%) Fällen eine Thyreoidektomie, bei 95 (9%) Fällen eine Hemithyreoidektomie rechts und in 86 (8,2%) Fällen eine Hemithyreoidektomie links durchgeführt. Des Weiteren unterzogen sich 48 (4,6%) Patienten einer Restthyreoidektomie und 42 (4%) einer Thyreoidektomie mit zusätzlicher Lymphadenektomie. Eine subtotale Thyreoidektomie sowie eine Tumorenukleation erfolgten jeweils in 1 (0,1%) Fall (sh. Abb. 5).

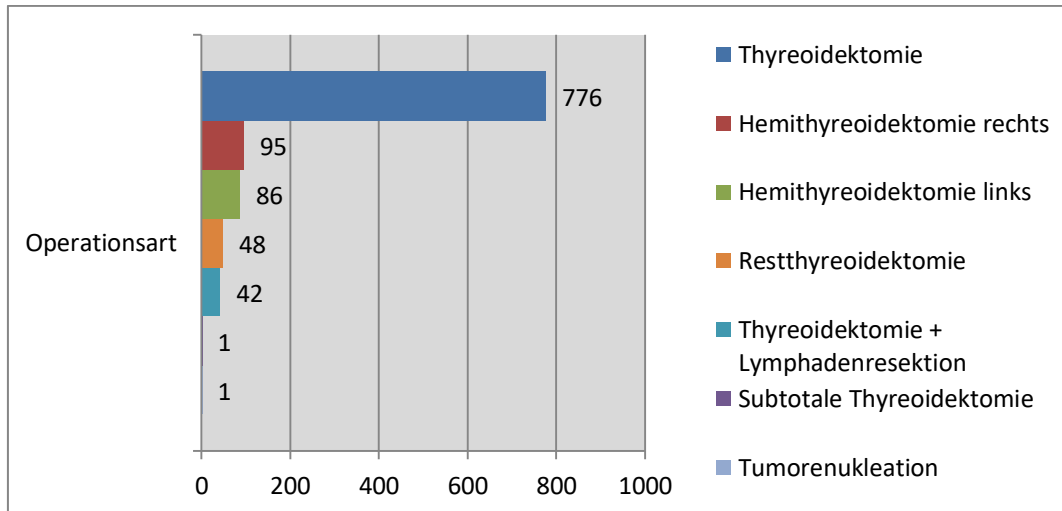


Abb. 5: Häufigkeit der durchgeführten Operationsarten.

Ergebnisse der endgültigen Histologie für alle Patienten

Von den 1049 Patienten zeigte sich in der endgültigen Histologie bei 839 (80%) eine benigne Knotenstruma, bei 92 (8,8%) ergab die Histologie einen Morbus Basedow, in 17 (1,6%) Fällen wurde ein follikuläres und bei 91 (8,7%) ein papilläres Schilddrüsenkarzinom festgestellt. In zwei (0,2%) Fällen ergab die Histologie ein medulläres, in 3 (0,3%) Fällen ein anaplastisches Karzinom. In zwei (0,2%) der Fälle wurde ein onkozytäres Karzinom festgestellt. In jeweils einem (0,1%) Fall wurde ein gering differenziertes Karzinom und eine Metastase eines Adeno- und Nierenzellkarzinom diagnostiziert (sh. Abb. 6).

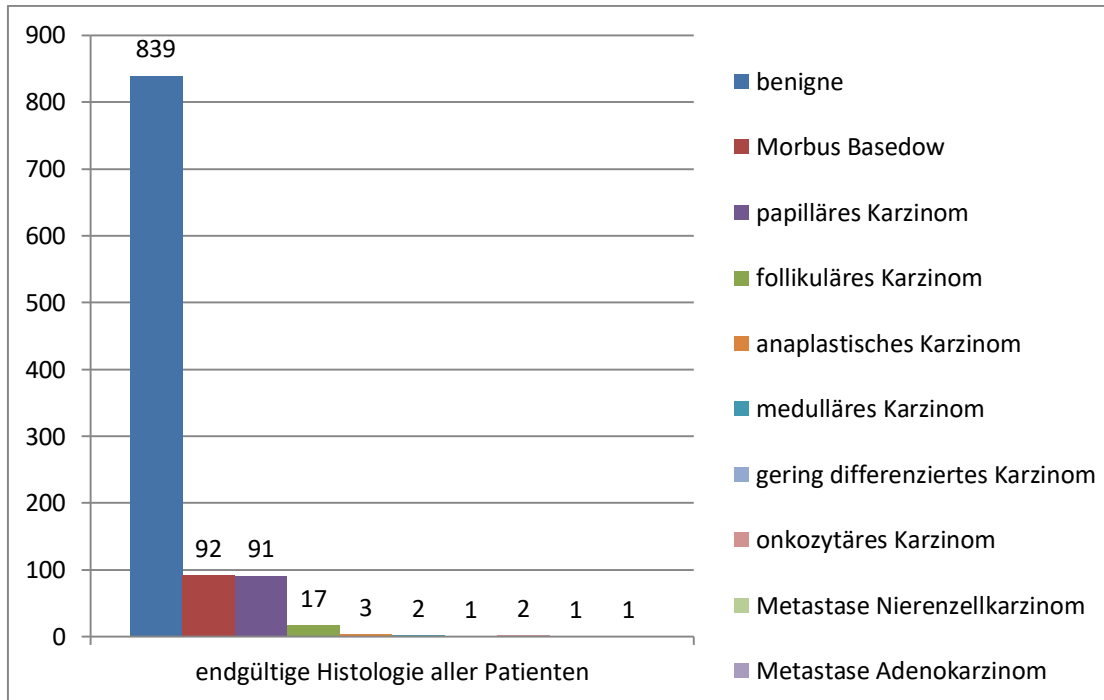


Abb. 6: Auflistung der endgültigen Histologie aller Patienten.

Tumorklassifikationen:

Von den 118 (11,4%) histologisch bestätigten Tumoren waren 74 (62,7%) in der TNM-Einteilung Grad T1, 15 (12,7%) Grad T2, 21 (17,8%) Grad T3 und 8 (6,8%) Grad T4 (sh Abb. 7).

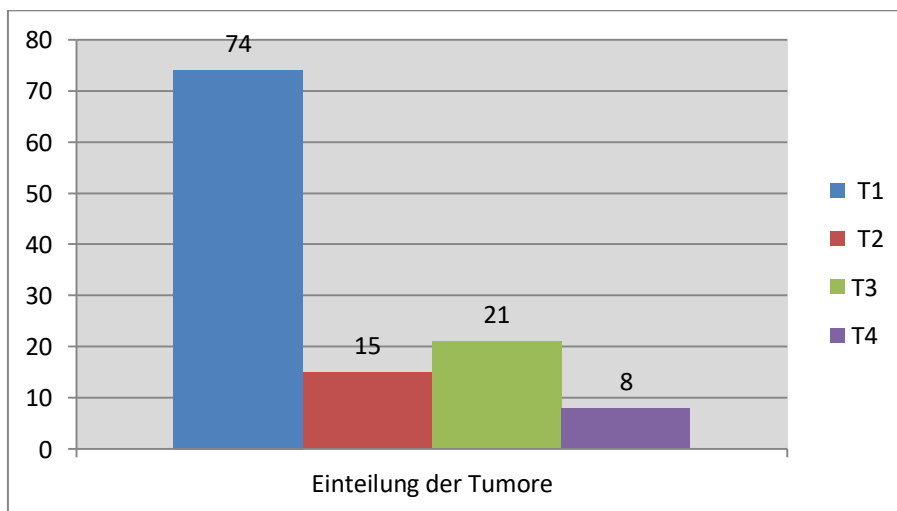


Abb. 7: Verteilung der Tumore nach T-Grad.

Ergebnisse aller Schnellschnitte und der dazugehörigen definitiven Histologie:

Bei den 1049 dokumentierten Patientenfällen wurde bei 822 (78,4%) Operationen ein Schnellschnitt durchgeführt. In 769 Fällen (93,6%) zeigte sich ein benigner und bei 53 (6,5%) ein maligner Befund (sh. Abb. 8).

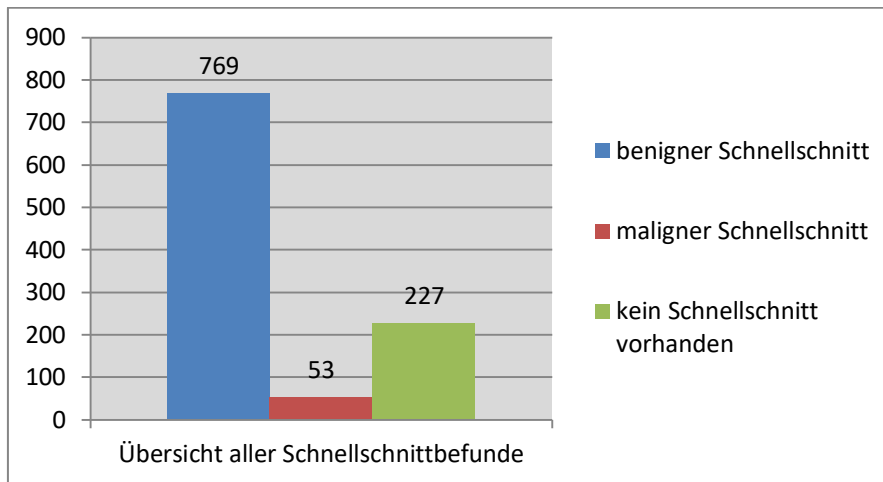


Abb. 8: Ergebnisse aller durchgeführten Schnellschnitte.

Bei den malignen Schnellschnittergebnissen bestätigte die endgültige Histologie bei allen 53 Patienten (100%) einen malignen Befund.

Von den 769 (93,6%) benignen Schnellschnittergebnissen waren in der endgültigen Histologie 725 (94,3%) benigne und 44 (5,7%) maligne (sh. Abb. 9).

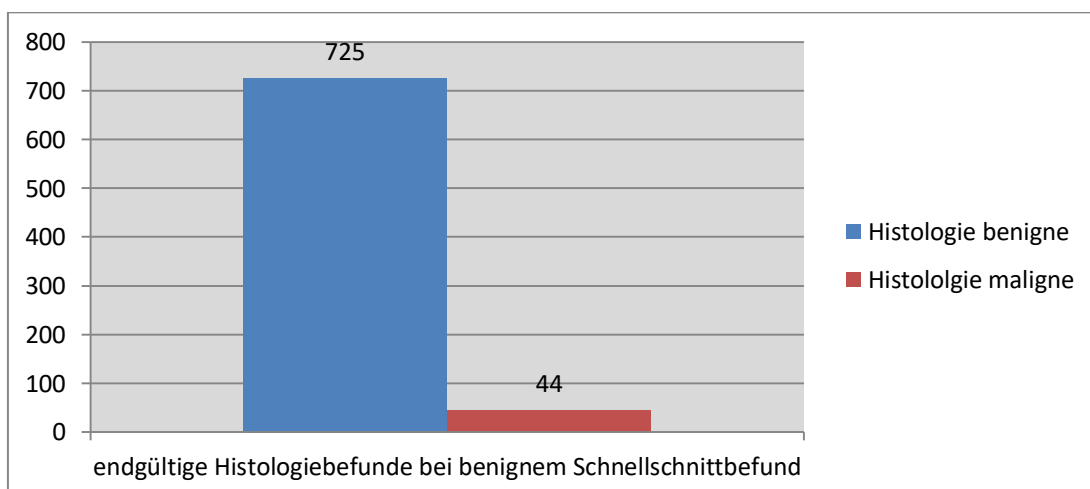


Abb. 9: endgültige Histologie für alle benignen Schnellschnitte.

In den 44 (5,7%) Fällen, in denen ein falsch benigner Befund im Schnellschnitt festgestellt wurde, handelt es sich 38 mal um papilläre Mikrokarzinome (86,4%). Fünf der 44 (11,4%) Fälle stellten sich im Schnellschnittbefund als follikuläres Adenom, in der endgültigen Histologie jedoch als follikuläres Schilddrüsenkarzinom dar. In einem (2,2%) Fall lag ein Sampling Error bei der Aufbereitung des Schnellschnitts vor und dieser erwies sich in der endgültigen Histologie als ein papilläres Karzinom. (sh. Abb. 10).

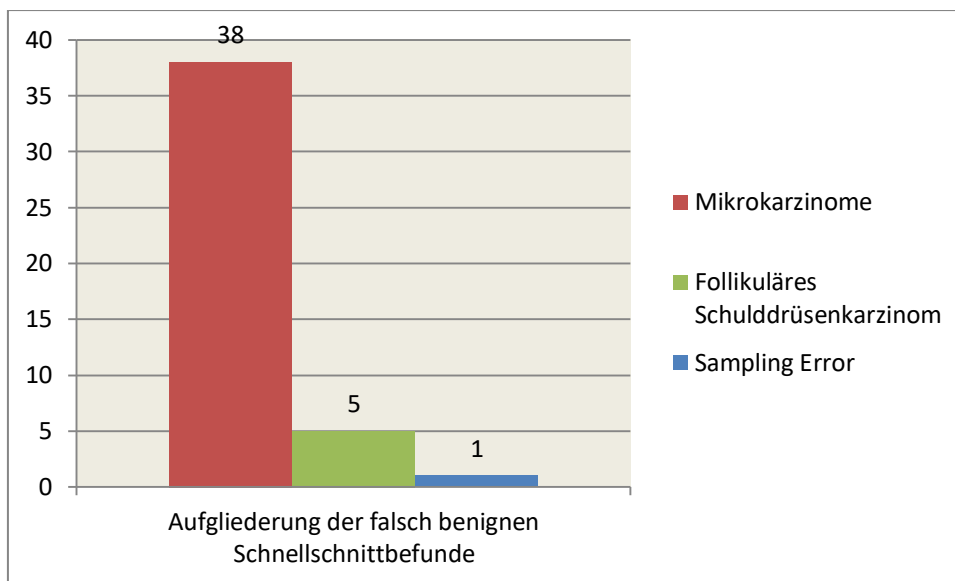


Abb. 10: Aufgliederung der falsch benignen Schnellschnittbefunde.

Ergebnisse für Schnellschnitte bezogen auf die verschiedenen Krebsentitäten

Im Gesamtkollektiv wurde in 91 (8,7%) Fällen ein papilläres Karzinom festgestellt. Von diesen lag bei 13 (14,3%) kein Schnellschnitt vor. Bei 40 (44%) war sowohl der Schnellschnitt als auch die endgültige Histologie maligne. Ein benigner Schnellschnittbefund, jedoch ein maligner Histologiebefund lagen bei 38 (41,8%) der Fälle vor (sh. Abb. 11).

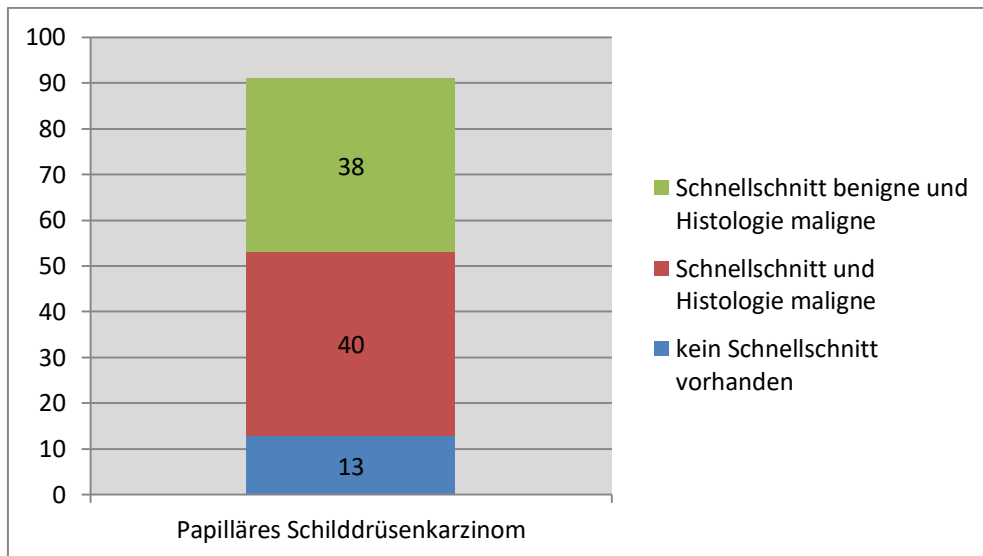


Abb. 11: Verteilung des Schnellschnittbefundes und Histologiebefundes bei papillären Schilddrüsenkarzinomen.

Ein follikuläres Karzinom wurde in 17 (1,6%) der 1049 Fälle diagnostiziert. Von diesen lag in sechs (35,3%) Fällen kein Schnellschnitt vor, in sechs (35,3%) der Fälle waren sowohl Schnellschnitt als auch Histologie maligne. In fünf (29,4%) Fällen war der Schnellschnittbefund benigne, die Histologie jedoch maligne (sh. Abb. 12).

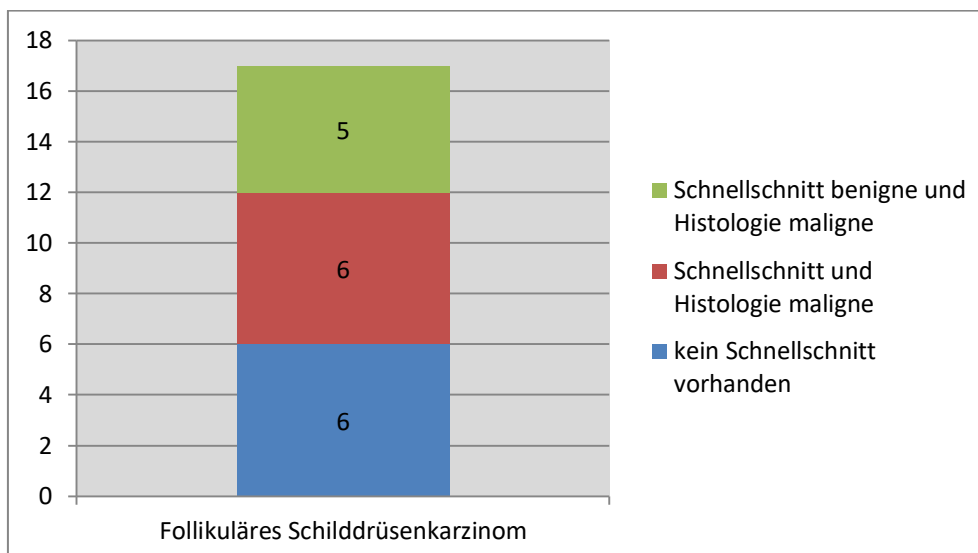


Abb. 12: Verteilung des Schnellschnittbefundes und Histologiebefundes bei follikulärem Schilddrüsenkarzinom.

Betrachtet man die endgültige Histologie bei der Schnellschnittdiagnose eines follikulären Adenoms, so waren von 37 Befunden die Ergebnisse in fünf (13,5%) der Fälle maligne und , womit ein follikuläres Schilddrüsenkarzinom vorlag. Die restlichen 32 (86,5%) zeigten sich in der endgültigen Histologie benigne (sh. Abb. 13)

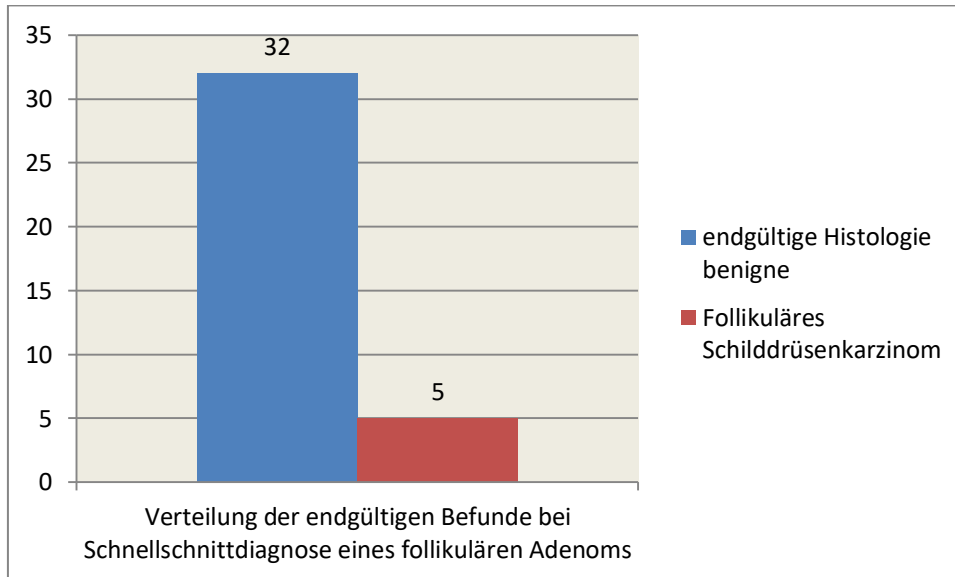


Abb. 13: Verteilung der endgültigen Histologie bei Schnellschnittbefund eines follikulären Adenoms.

Bei zwei (0,2%) Patienten wurde in der endgültigen Histologie ein medulläres Schilddrüsenkarzinom festgestellt, diese erwiesen sich beide im Schnellschnitt als maligne.

Ein gering differenziertes Karzinom stellte sich in der endgültigen Histologie einmal (0,1%) dar. Eine dazugehörige Schnellschnittuntersuchung wurde nicht durchgeführt.

In zwei (0,2%) Fällen zeigte die endgültige Histologie ein anaplastisches Schilddrüsenkarzinom, der Schnellschnittbefund war einmal maligne und einmal benigne.

Die Diagnose eines onkozytären Karzinoms wurde in der endgültigen Histologie einmal (0,1%) gestellt und erwies sich im Schnellschnitt als benigne.

Das Adenokarzinom wurde ebenso einmal (0,1%) endgültig diagnostiziert. Dieses stellte sich im Schnellschnitt maligne dar.

Ein (0,1%) Patient wies bei der Operation im Schnellschnitt einen malignen Befund auf, welcher sich in der endgültigen Histologie als Metastase eines Nierenzellkarzinoms erwies.

Diagnostische Wertigkeiten für alle Schnellschnitte

Betrachtet man die diagnostische Wertigkeit für alle untersuchten Schnellschnitte, so erhält man folgende Werte (sh. Tab. 1):

	Histologie benigne	Histologie maligne
Schnellschnitt benigne	725	44
Schnellschnitt maligne	0	53
Sensitivität	0,545	
Spezifizität	0,999	
positive predictive value	0,982	
negative predictive value	0,942	
positive Likelihood Ratio	396,545	
negative Likelihood Ratio	0,455	

Tab. 1: Diagnostische Wertigkeit aller Schnellschnitte.

Diagnostische Wertigkeiten in Bezug auf die Karzinomart

Im Blick auf die Aussagekraft für papilläre Schilddrüsenkarzinome kommt man zu folgenden Ergebnissen (sh. Tab. 2):

	Histologie benigne	Histologie maligne
Schnellschnitt benigne	725	38
Schnellschnitt maligne	0	40
Sensitivität	0,513	
Spezifizität	0,99	
positive predictive value	0,976	
negative predictive value	0,949	
positive Likelihood Ratio	372,588	
negative Likelihood Ratio	0,488	

Tab. 2: Diagnostische Wertigkeit aller Schnellschnitte in Bezug auf papilläre Schilddrüsenkarzinome.

Analog zu den papillären Schilddrüsenkarzinomen erhält man für follikuläre Schilddrüsenkarzinome folgende Werte (sh. Tab. 3):

	Histologie benigne	Histologie maligne
Schnellschnitt benigne	725	5
Schnellschnitt maligne	0	6
Sensitivität	0,538	
Spezifizität	0,999	
positive predictive value	0,875	
negative predictive value	0,992	
positive Likelihood Ratio	391,462	
negative Likelihood Ratio	0,462	

Tab. 3: Diagnostische Wertigkeit aller Schnellschnitte in Bezug auf follikuläre Schilddrüsenkarzinome.

Ergebnisse bei kalten szintigraphischen Knoten:

In den 691 (96,8%) Fällen, in denen szintigraphisch ein oder mehrere kalte Knoten diagnostiziert wurden, lagen bei 595 (86,1%) der Patienten ein benigner und bei 31 (4,5%) ein maligner Schnellschnittbefund vor. Dem gegenüber stehen 65 (9,4%) Patienten ohne einen Schnellschnittbefund (sh. Abb. 14).

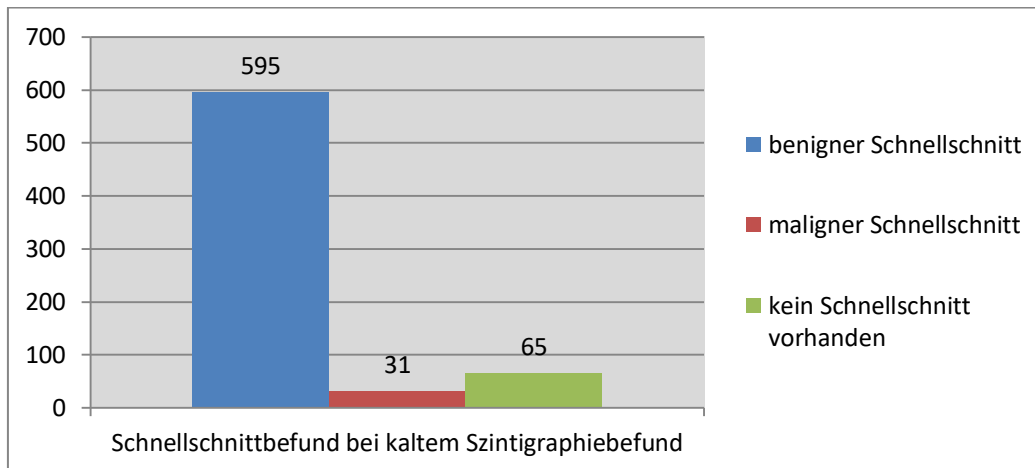


Abb. 14: Verteilung der Schnellschnittbefunde bei kaltem Szintigraphiebefund.

Bei den 65 (9,4%) Fällen mit szintigraphisch kalten Knoten, in denen kein Schnellschnitt durchgeführt worden war, waren 57 (87,7%) benigne, 3 (4,6%) ein Morbus Basedow und 5 (7,7%) ein papilläres Karzinom (sh. Abb. 15).

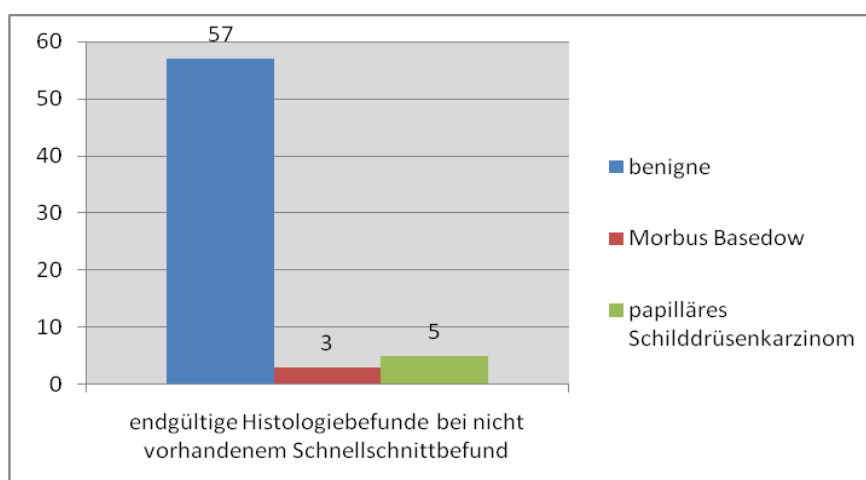


Abb. 15: Aufgliederung der Histologiebefunde bei nicht vorhandenem Schnellschnittbefund und kaltem Szintigraphiebefund.

Von den 595 (86,1%) Fällen mit szintigraphisch kalten Knoten und benignen Schnellschnittbefunden erwiesen sich in der endgültigen Histologie 554 (92,9%) als benigne, 10 (1,7%) als ein Morbus Basedow, 4 (0,7%) als ein follikuläres Karzinom, 27 (4,5%) als ein papilläres Karzinom und 1 (0,2%) Fall als onkozytäres Karzinom (sh. Abb. 16).

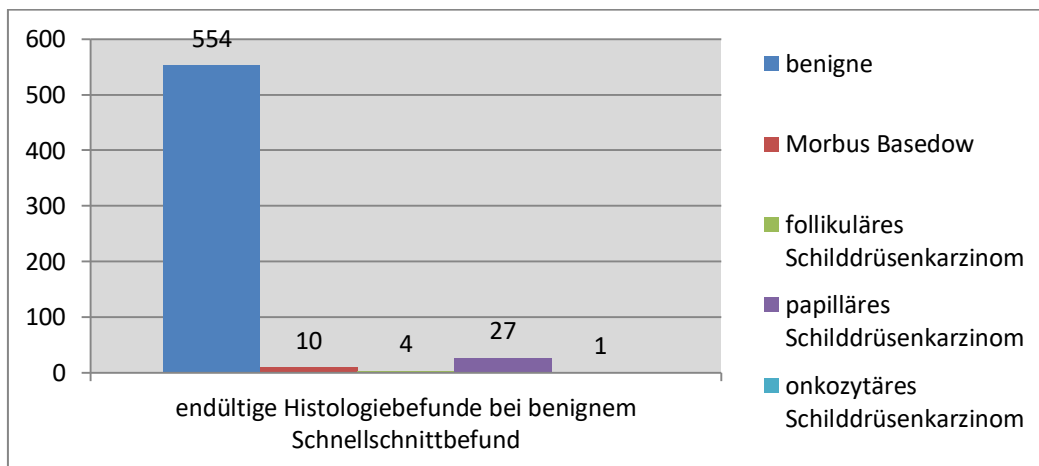


Abb. 16: Histologiebefunde bei benignem Schnellschnittbefund und kaltem Szintigraphiefund.

In 31 (4,5%) Fällen mit szintigraphisch kalten Knoten ergab der Schnellschnitt einen malignen Befund. Von diesen waren in der endgültigen Histologie 3 (9,7%) ein follikuläres Karzinom, 24 (77,4%) ein papilläres Karzinom, 2 (6,5%) ein medulläres Karzinom, 1 (3,2%) ein anaplastisches Karzinom und 1 (3,2%) ein insuläres Nierenzellkarzinom (sh. Abb. 17).

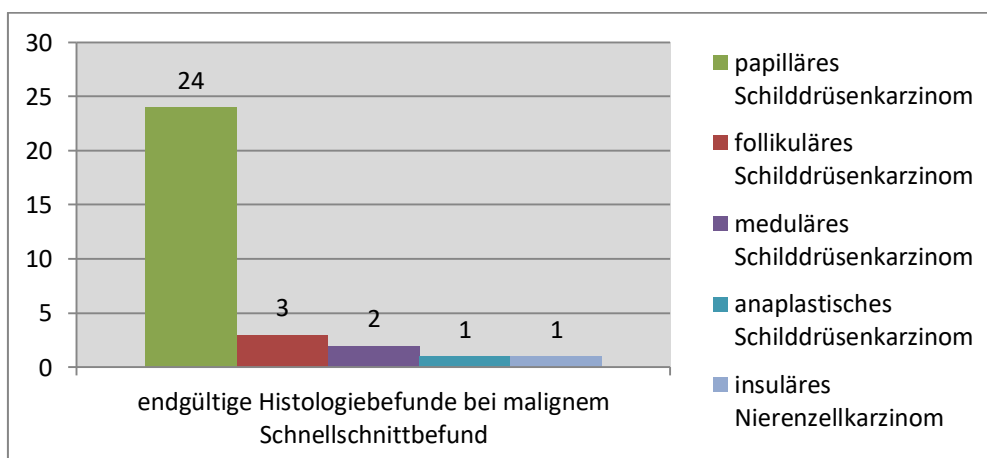


Abb. 17: Histologiebefunde bei malignem Schnellschnittbefund und kaltem Szintigraphiefund.

Diagnostische Wertigkeiten bei szintigraphisch kalten Knoten

Berücksichtigt man die Ergebnisse für szintigraphisch kalte Knoten, so ergeben sich diese Werte (sh. Tab. 4):

	Histologie benigne	Histologie maligne
Schnellschnitt benigne	564	32
Schnellschnitt maligne	0	31
Sensitivität	0,492	
Spezifizität	0,998	
positive predictive value	0,97	
negative predictive value	0,945	
positive Likelihood Ratio	278,646	
negative Likelihood Ratio	0,509	

Tab. 4: Diagnostische Wertigkeit aller Schnellschnittbefunde bei kalter Szintigraphie.

5. Diskussion

In Deutschland wurden nach den Daten des Robert Koch Instituts von 2015 nahezu 100.000 Schilddrüsenoperationen durchgeführt.(1) Bisher waren die Empfehlungen für die operative Therapie bei Schilddrüsenerkrankungen, nach den Leitlinien von 2015 der Deutschen Gesellschaft für Allgemein- und Viszeralchirurgie und der American Thyroid Association, dass bei präoperativem Verdacht auf Malignität eine routinemäßige Schnellschnittuntersuchung während der Operation durchgeführt wird.(9,27) Seit einigen Jahren steht dieses Verfahren jedoch hinsichtlich der Frage in der Diskussion, ob diese Vorgehensweise einen Vorteil und Einfluss auf die Therapiewahl hat, oder ob man darauf verzichten könnte. Die Aussagekraft von Schnellschnittuntersuchungen ist vor allem bei Mikrokarzinomen und follikulären Neoplasien in ihrer Genauigkeit eingeschränkt und Fehlinterpretationen sind relativ häufig.(28,29)

Vergleich unseres Patientenguts und unserer Ergebnisse mit der Literatur

Das von uns untersuchte Patientengut umfasst 1049 Fälle, die im Zeitraum vom 05.01.2005 bis 20.01.2012 am Universitätsklinikum Tübingen operiert wurden. Der Altersmedian liegt, passend zu den Beobachtungen des Robert Koch Instituts Deutschland, im Durchschnitt bei 52 Jahren.(1) Betrachtet man die Verteilung zwischen den Geschlechtern, stellt man eine höhere Prävalenz für Schilddrüsenerkrankungen bei dem weiblichen Geschlecht fest.(30,31) Dies deckt sich mit den von uns erhobenen Daten, bei denen 70,2% der Patienten weiblich sind.

Die operierten Patienten wiesen in 13,3% eine Struma uninodosa und in 33,7% eine Struma multinodosa auf. In den restlichen Fällen lag keine Sonographie vor. Bei den Sonographiebefunden waren 29% eine Struma uninodosa und 71% eine Struma multinodosa. Betrachtet man diese Verteilung in Bezug auf Malignität, zeigt sich, dass bei einer Struma multinodosa eine höhere Wahrscheinlichkeit für Malignität vorliegt. Dieses erhöhte Krebsrisiko wird auch durch eine Studie von 2011 mit 13,63% malignen Strumen multinodosa bestätigt.(32)

Bei dem Patientenkollektiv zeigten sich bei der szintigraphischen Untersuchung in 68,1% Fällen kalte Knoten. Von diesen waren im Schnellschnitt 4,5% maligne, was durch eine endgültige Histologie bestätigt wurde. Betrachtet man andere Studien, stellen diese für kalte Knoten eine Malignitätswahrscheinlichkeit von 9,78% beziehungsweise 13% fest.(33,34) Diese beiden Studien liefern zwar leicht höhere Werte als die unseren, aber es ist zu erkennen, dass kalte Knoten eine höhere Wahrscheinlichkeit für Malignität aufweisen.(35) Mit Blick auf die histologisch bestätigten Karzinomarten bei malignen Schnellschnittbefunden und kalten Szintigraphiebefunden ist festzustellen, dass in 77,45% der Fälle ein papilläres und in 9,7% ein follikuläres Schilddrüsenkarzinom auftraten. Diese Häufigkeit von papillären Karzinomen tritt auch mit 80,95% beziehungsweise 14,28% bei einer vergleichbaren Studie auf.(35)

In den Fällen, in denen sowohl ein kalter szintigraphischer Befund als auch ein benigner Schnellschnitt vorlagen, erwiesen sich 5,4% in der Histologie als maligne. Die Ungenauigkeit benigner Schnellschnittuntersuchungen wird auch in einer Studie mit 2,08% bestätigt.(36) Die Verteilung zwischen den verschiedenen Karzinomentitäten fällt mit 84,4% papillären und 12,5% follikulären Karzinomen ähnlich aus wie bei den malignen Schnellschnittbefunden und deckt sich mit der Literatur.(35)

Die mit 78% am häufigsten durchgeführte Operationsart ist die Thyreoidektomie, wohin gegen eine Hemithyreoidektomie nur in 17,2% der Fälle angewendet wurde. Die einhellige Meinung der Empfehlungen für Schilddrüsenoperationen ist, dass bei vermutlich gutartigen Veränderungen ausgedehntere Operationen durchgeführt werden sollten, um das Risiko einer zweiten Operation zu minimieren.(37,38) Die Empfehlung anhand der Guidelines der American Thyroid Association sieht, bei Verdacht auf Malignität, meistens die Entfernung der gesamten Schilddrüse vor.(27)

Auch in der Verteilung der Dignität ist das untersuchte Patientengut mit bisher publizierten Studien vergleichbar. Unser Patientengut wies in 80% der Fälle eine benigne Erkrankung auf. Dabei wurde ein Morbus Basedow in 8,8% der Fälle festgestellt. Die malignen Neoplasien lassen sich in 8,7% papilläre, 1,6% follikuläre, 0,3% anaplastische, 0,2% medulläre, 0,2% onkozytäre und 0,1% gering differenzierte Schilddrüsenkarzinome unterteilen. Hinzu kommen jeweils 0,1% Metastasen eines Adeno- und Nierenzellkarzinoms. Die Inzidenz für Karzinome in der Schilddrüse liegt

laut Literatur bei 5%. (39) Die Verteilung der einzeln auftretenden Karzinomarten der Schilddrüse deckt sich mit den Beobachtungen anderer Studien. So machen papilläre und follikuläre Karzinome 75,1% beziehungsweise 13,4% der auftretenden Karzinome aus.(40) Anaplastische Karzinome sind selten und machen im Durchschnitt 2-5% aller Karzinome der Schilddrüse aus. (41) Medulläre Karzinome stellen 5-9% aller auftretenden Schilddrüsenkarzinome dar. (42) Das Vorkommen von onkozytären Karzinomen wird mit 5% beziffert. (43) Gering differenzierte Karzinome sind selten und machen einen Anteil von bis zu 5% aus. (44)

Betrachtet man die Gesamtheit aller Schnellschnitte, so sind 93,6% benigne. Von diesen waren in der endgültigen Histologie jedoch 5,7% maligne. 86,4% dieser malignen Befunde waren papilläre Mikrokarzinome. Von den falsch benigne diagnostizierten Schnellschnittbefunden sind 86,4 % auf Mikrokarzinome zurückzuführen, welche bei der Lamellierung, während der Aufbereitung des Schnellschnittpräparates, nicht aufgefallen waren. Mikrokarzinome haben einen Durchmesser von maximal 10mm und sind die häufigste geschlechtsunspezifische auffindbare Karzinomart der Schilddrüse, welche in 9%-17% der Fälle zufällig entdeckt werden. (30,45,46). Eine Abhängigkeit zu Geschlecht oder Alter konnte nicht festgestellt werden. (30)

11,4% der falsch benignen Schnellschnittbefunde stellten sich im Schnellschnitt als follikuläres Adenom, in der endgültigen Histologie allerdings als follikuläres Karzinom dar. Die Differenzierung zwischen diesen zwei Befunden stellt ein in der Literatur bekanntes Problem dar.(43,47) Betrachtet man die endgültige Diagnose für alle im Schnellschnitt als „follikuläres Adenom“ klassifizierten Befunde, so kommt man auf 13,5% maligne follikuläre Schilddrüsenkarzinome. Dies bestätigt die Probleme bei der Differenzierung und zeigt auf, dass eine Schnellschnittuntersuchung hier nur eine geringe Aussagekraft hat.

Im Blick auf die Gesamtheit aller diagnostizierten follikulären Karzinome fällt auf, dass 29,4% im Schnellschnitt als benigne bezeichnet wurden. In der Literatur findet man vergleichbare Angaben. Dies bestätigt ein grundsätzliches Problem von Feinnadelbiopsien und Schnellschnittuntersuchungen. (48,49)

Bei 91 Fällen eines papillären Karzinoms lag in 44% der Fälle ein maligner Schnellschnitt und Histologiebefund vor. In 41,8% der Fälle war jedoch der Schnellschnittbefund benigne. Diese falsch diagnostizierten Fälle sind in ihrer gesamten Zahl auf Mikrokarzinome zurückzuführen. Wie oben bereits beschrieben, besteht bei diesen das Problem der Lamellierung und der geringen Größe der Karzinome bei der Aufbereitung eines Schnellschnitts. Andere Studien weisen eine Verteilung von 30% Mikrokarzinomen bei papillären Karzinomen auf.(50) Das papilläre Karzinom stellt das häufigste Karzinom der Schilddrüse dar und Mikrokarzinome kommen in 35% der Fälle vor.(46,50)

Diagnostische Wertigkeit

Betrachtet man die von uns ermittelten Werte für die Gesamtheit aller durchgeführten Schnellschnitte, so ergibt sich eine Sensitivität von 55% und Spezifität von 99%. Dies bedeutet, dass die Wahrscheinlichkeit, ein Karzinom im Schnellschnitt als solches zu erkennen, bei gerade einmal der Hälfte liegt. Demgegenüber werden jedoch 99% der Gesunden auch korrekt als gesund erkannt. Die positive Likelihood Ratio ist mit 396,54 sehr hoch, was bedeutet, dass ein im Schnellschnitt entdecktes Karzinom mit sehr hoher Wahrscheinlichkeit auch in der endgültigen Histologie zu einer malignen Diagnose führt. In Verbindung mit der Sensitivität von 55% relativiert sich die Aussage allerdings, da nicht jedes Karzinom in der Schnellschnittuntersuchung auch als solches erkannt wird. Die negative Likelihood Ratio mit 0,46 zeigt, dass, wenn im Schnellschnitt kein Karzinom entdeckt wird, die Wahrscheinlichkeit, dass dieser Patient trotzdem an einem Karzinom erkrankt ist, sich nur wenig verringert. Mit der Likelihood Ratio können medizinische Untersuchungsmethoden hinsichtlich ihrer Aussagekraft verglichen werden. Ein positiver Likelihood Quotient zeigt, wie wahrscheinlich es ist, dass bei einem positiven Untersuchungsergebnis die gesuchte Krankheit bei einem Patienten auch diagnostiziert wird. Der negative Likelihood Quotient gibt demnach an, wie hoch die Wahrscheinlichkeit ist, dass die Krankheit nicht vorliegt, wenn das Untersuchungsergebnis negativ ist. Ein Wert zwischen 0-1 verringert demnach die Wahrscheinlichkeit und ein Wert größer 1 erhöht sie. Je näher der Wert an 1 liegt, desto ungenauer ist die Aussagekraft der Untersuchung.

Eine hinsichtlich unserer Fragestellung vergleichbare Studie von 2015 über die Rolle des Schnellschnittes bei knotig veränderten Strumen erreicht eine Sensitivität von 75,6% und eine Spezifität von 100%.⁽⁵¹⁾ Sie kam zu dem Ergebnis, dass eine Schnellschnittuntersuchung nur bei Verdacht auf Malignität und bei Nichtvorliegen einer präoperativen Feinnadelbiopsie, durchgeführt werden sollte. Bei Verdacht auf follikuläre Neoplasien sahen die Autoren keinen Vorteil in einer Schnellschnittuntersuchung.⁽⁵¹⁾ In ähnlicher Korrelation zu unseren Daten steht auch eine Studie aus dem Jahr 2003, welche mit einer Spezifität von 99% und einer Sensitivität von 68% vergleichbare Werte angibt.⁽⁵²⁾ Eine zusätzlich durchgeführte intraoperative Schnellschnittdiagnose zeigt im histologischen Ergebnis keine signifikanten Unterschiede zu einer Feinnadelbiopsie und scheint als zusätzliche Maßnahme nicht von Vorteil zu sein.⁽⁵³⁾

Im Folgenden wird die diagnostische Wertigkeit in Bezug zu den verschiedenen malignen Entitäten betrachtet. Für papilläre Schilddrüsenkarzinome ist diese vergleichbar mit einem „Münzwurf“. Die Sensitivität beträgt 51,3% und ist somit als unsicher einzustufen. Die Spezifität wäre dagegen mit 99% gut. Betrachtet man nun noch die positive Likelihood Ratio mit 372,59 und die negative Likelihood Ratio mit 0,49, so fällt auf, dass diese für den therapeutischen Nutzen als gering einzustufen sind. Bei Schnellschnittuntersuchungen für follikuläre Karzinome verhält sich dies genau gleich. Hier erhalten wir für die Sensitivität, Spezifität, positive Likelihood Ratio und die negative Likelihood Ratio folgende Werte: 54%, 99%, 391,46 und 0,46.

Im Hinblick auf die diagnostische Wertigkeit für intraoperative Schnellschnitte mit Fokus auf szintigraphisch erkennbare kalte Knoten ist festzustellen, dass sich auch bei diesen der therapeutische Nutzen während einer Operation nach unseren Ergebnissen in Grenzen hält. Die Sensitivität von 49% und die Spezifität von 99% sowie auch die positive Likelihood Ratio mit 278,65 und die negative Likelihood Ratio mit 0,51 sind vergleichbar mit den Werten aller routinemäßig untersuchten Schnellschnitte und bestätigen die Aussage, dass eine zusätzliche Schnellschnittdiagnose scheinbar keine Vorteile bringt. Eine Studie von 2004, die sich unter anderem mit der Sensitivität und Spezifität von Schnellschnittuntersuchungen für kalte Knoten beschäftigt hat, weist für die Sensitivität und die Spezifität ein Ergebnis von 80,5% und 100% auf.⁽⁵⁴⁾ Die

etwas höhere Sensitivität ist wohl auf die geringere Anzahl von behandelten Patienten sowie die damit verbundene höhere Rate von malignen Neoplasien des untersuchten Patientenkollektivs zurückzuführen.

Unsere Studie gelangt zu der Einschätzung, dass ein intraoperativer Schnellschnitt auf Grund seiner schlechten Sensitivität bei malignen Erkrankungen nur sehr geringe Vorteile für die Therapie von Schilddrüsenerkrankungen bietet. Die klinische Erfahrung zeigt, dass bei guter präoperativer Diagnostik nur selten eine Änderung des operativen Vorgehens, bedingt durch einen intraoperativen Schnellschnittbefund, notwendig ist. Diese Auffassung wird von zahlreichen Studien, welche den Nutzen von Feinnadelbiopsien und Schnellschnittuntersuchungen bei Schilddrüsenoperationen untersucht haben, unterstützt. Diese Publikationen kamen ebenso zu dem Ergebnis, dass Schnellschnittuntersuchungen einen vernachlässigbaren Nutzen liefern. Als Alternative empfehlen sie eine präoperative Feinnadelbiopsie.(55–58) Besonders bei follikulären Neoplasien ist die Unterscheidung zwischen maligne und benigne problematisch, was sowohl bei der Feinnadelbiopsie als auch bei Schnellschnittuntersuchungen festzustellen ist. Die Zellstruktur benigner Adenome zeigt starke Ähnlichkeiten mit malignen Neoplasien auf. Die Ausprägung des Kolloids und die Einschichtigkeit der Follikelzellen können bei beiden Neoplasien gefunden werden. Für eine eindeutige Identifikation dieser Neoplasien sind die Untersuchung der Tumorkapsel, welche für Schnellschnittuntersuchungen jedoch untypisch ist, sowie der Nachweis einer Gefäßinvasion notwendig. Die Schnellschnittuntersuchung ist in diesen Fällen zur Therapiefindung nicht aussagekräftig.(48,49,59) Dies trifft sowohl für papilläre als auch auf follikuläre Neoplasien zu, da die therapierelevante Differentialdiagnostik bezüglich der Kapsel- und Gefäßinfiltration nicht erbracht wird.(49,53) Eine rechtfertigende Indikation für eine intraoperative Schnellschnittuntersuchung ist laut Literatur die Untersuchung von Lymphknoten auf Metastasen, um gegebenenfalls über eine Ausdehnung von Neck-Dissections zu entscheiden.(60,61) Betrachtet man die Problematik aus ökonomischer Sicht, so sind routinemäßige Schnellschnittuntersuchungen mit hohen Mehrkosten für das betreffende Klinikum verbunden.(62)

Dem gegenüber steht eine große Studie aus dem Jahr 2007 mit 1472 Fällen, deren Schwerpunkt auf dem Vergleich der diagnostischen Genauigkeit von Feinnadelbiopsien, Schnellschnittuntersuchungen mit zytologischer Aufbereitung und Schnellschnittuntersuchungen ohne zytologische Aufbereitung lag. Diese kommt zu dem Ergebnis, dass die Genauigkeit für eine korrekte Diagnose bei Feinnadelbiopsien 88,8%, bei Schnellschnittuntersuchungen mit zytologischer Aufbereitung 95,7% und bei Schnellschnittuntersuchungen ohne zytologische Aufbereitung 88,8% beträgt.(63) Die Autoren kamen ebenfalls zu der Schlussfolgerung, dass bei follikulären Neoplasien eine Schnellschnittuntersuchung keine weiteren Vorteile bringt. Allerdings sehen sie bei andersartigen, malignen Neoplasien eine erhöhte Genauigkeit bei zytologisch unterstützten Schnellschnittuntersuchungen und somit deren berechnete Durchführung.(63) Mehrere kleinere Studien sehen auch einen Nutzen in intraoperativen Schnellschnitten.(28,64) Diese unterstützen teilweise auch bei follikulären Neoplasien eine Schnellschnittuntersuchung und reduzieren dadurch die Häufigkeit von Zweit-Operationen um 73%.(28) Hierbei handelt es sich allerdings um kleine, meist retrospektive Studien mit einem begrenzten Aussagewert. Des Weiteren muss erwähnt werden, dass nach neueren Leitlinien bei gut differenzierten Karzinomen ein limitiertes operatives Ausmaß gefordert wird, so dass nur noch in seltenen Fällen eine Eingriffserweiterung oder ein Folgeeingriff notwendig sind.(27) Die vorliegenden Studien beruhen meist auf älteren Leitlinien, welche ein meist ausgedehnteres Resektionsausmaß vorsahen.

Ein weiteres Problem von Schnellschnittuntersuchungen ist das Auffinden und Identifizieren von Mikrokarzinomen. In unserem Institut handelt es sich bei den im Schnellschnitt falsch benigne diagnostizierten Fällen in 86,4% um Mikrokarzinome, welche bei der Lamellierung und Aufbereitung des Präparates nicht entdeckt wurden. Dies stellt ein bekanntes Problem dar. Mikrokarzinome werden bei benignen knotigen Schilddrüsenveränderungen in 9,2% der Fälle zufällig bei der histologischen Aufbereitung identifiziert.(45,65) Eine Hemithyreoidektomie ist hier gemäß Empfehlungen onkologisch betrachtet ausreichend.(46,66,67) An unserer Klinik war bei allen zufällig entdeckten papillären Mikrokarzinomen kein weiterer Eingriff notwendig, da diese bereits in toto entfernt wurden.

Ein potentieller Nachteil eines Verzichts auf routinemäßige Schnellschnittuntersuchungen könnte darin bestehen, dass bei einem malignen Befund mit potentieller Kapsel- oder Gefäßinvasion unter Umständen ein Zweiteingriff erforderlich wird. Das Komplikationsrisiko ist bei einem Zweiteingriff vor allem für Hypoparathyreoidismus und Recurrensparese erhöht.(68) Ein notwendiger Zweiteingriff sollte laut Literatur entweder innerhalb von drei bis sieben Tagen oder frühestens nach drei Monaten erfolgen, um das Risiko von Komplikationen zu minimieren.(69)

Bei Verdacht auf ein malignes Geschehen kann schon durch präoperative Diagnostikmethoden diesem nachgegangen werden und das Operationsausmaß den Leitlinien entsprechend angepasst werden. Zu erwähnen sind hier die Elastographie sowie die Analyse von BRAF-Mutationen.(27)

Das BRAF-Gen kodiert das Protein B-Raf, welches bei den Signalkaskaden zum Einsatz kommt. Es steht im Verdacht, bei einer Mutation die Entstehung von Tumoren zu begünstigen. Ebenso scheint das Risiko eines Wiederauftretens und der Bildung von Metastasen der Tumoren nach Operationen bei einer BRAF-Mutation erhöht zu sein. Folglich kann das Risiko für den jeweiligen Patienten möglicherweise durch eine Analyse des Gens präoperativ abgewogen werden.(27,70)

Die Ultraschal-Elastographie ist eine Untersuchungsmethode, die bei Patienten mit einzelnen, sich nicht überlagernden Knoten angewendet werden kann. Sie beruht auf der Analyse der Beschaffenheit der jeweiligen Knoten und kann als eine „elektronische Palpation“ der jeweiligen Knoten betrachtet werden. Ihre Aussagekraft bei zystischen oder verkalkten Knoten ist allerdings nur begrenzt. Jedoch kann sie dazu beitragen, im Vorfeld einer Operation das Malignitätsrisiko abzuwägen.(27,71)

Durch Verbesserung der präoperativen Diagnostik und der damit verbundenen Operationsplanung verlieren die aktuellen ATA Guidelines von 2015 stellenweise an Relevanz. Diese sehen bei papillären Karzinomen einen intraoperativen Schnellschnitt zur Malignitätsuntersuchung und eine damit verknüpfte Empfehlung auf Eingriffserweiterung vor.(27) Bei präoperativem Malignitätsverdacht kann jedoch die Operation schon im Vorfeld mit der zu dem Krankheitsbild empfohlenen Ausdehnung geplant werden.(27,72) Bei Mikrokarzinomen wird durch eine routinemäßig

durchgeführte totale Thyreoidektomie meistens eine Entfernung der Karzinome in toto sichergestellt. Eine zusätzliche Lymphadenektomie ist nur bei nachgewiesenen Metastasen oder Kapselinfiltration notwendig.(27,66,73)

Fazit

Zusammengefasst zeigen die Ergebnisse, dass eine routinemäßige Schnellschnittuntersuchung bei Schilddrüsenoperationen nur selten einen weiteren Nutzen für die Operation bringt und man auf diese in der Regel verzichten kann. Unsere ermittelten Werte in Bezug auf papilläre Karzinome und follikuläre Karzinome gleichen salopp formuliert einem „Münzwurf“. Bei follikulären Neoplasien besteht hierzu noch die Schwierigkeit der Differenzierung zwischen Adenom und Karzinom. Andere Publikationen decken sich mit unseren Beobachtungen.(74–77) Eine Operationsverzögerung durch eine Schnellschnittoperation verursacht zusätzlich hohe Mehrkosten und ist ökonomisch fragwürdig.(62) Statt einer intraoperativen Schnellschnittuntersuchung sollte der Schwerpunkt auf die präoperative Diagnostik gelegt werden. Insbesondere zu den klassischen Diagnosemethoden wie Feinnadelbiopsie und Ultraschall sollten neue, modernere Verfahren, wie zum Beispiel die molekularbiologische Analyse von BRAF-Mutationen oder Elastographie bei Ultraschall, verbessert werden.(78,79) Betrachtet man die aktuellen ATA Guidelines, so kann man die Aussage treffen, dass bei guter präoperativer Diagnostik und routinemäßiger totaler Thyreoidektomie die Guidelines bezüglich eines intraoperativen Schnellschnitts sowie der Lymphadenektomie teilweise an Relevanz verlieren.(27,66,72,73)

Allerdings sollten Schnellschnittuntersuchungen nicht komplett bei Schilddrüsenoperationen verbannt werden. Bei der Untersuchung von Lymphknoten auf Metastasen stellt die Schnellschnittuntersuchung einen wichtigen Parameter zur Entscheidungsfindung dar, ob ein eventuell präoperativ nicht erkannter Lymphknotenbefall vorliegt.(60,61) Wird keine Schnellschnittuntersuchung durchgeführt, sondern nur eine endgültige histologische Untersuchung, dann ist bei dieser eine zügige histologische Aufbereitung des pathologischen Materials innerhalb von 48 Stunden notwendig, um einen gemäß den Leitlinien notwendigen Zweiteingriff zeitnah durchführen zu können.(69,80)

6. Zusammenfassung

Maligne Schilddrüsenerkrankungen sind mit jährlich 5900 Neuerkrankungen und 100.000 Operationen in Deutschland weit verbreitet. Die intraoperative Schnellschnittuntersuchung wird regelhaft durchgeführt. Diese Promotionschrift untersucht die Aussagekraft des Schnellschnitts für klinische Entscheidungen.

Der intraoperative Schnellschnitt steht bezüglich seiner Genauigkeit in Diskussion, ebenso wird ihre Notwendigkeit in Frage gestellt. Ziel dieser Dissertation ist die Abklärung, ob intraoperative Schnellschnittuntersuchungen bei Schilddrüsenoperationen gerechtfertigt sind.

Aus diesem Grund wurde ein Patientenkollektiv von 1049 Fällen retrospektiv ausgewertet. Hierbei ermittelten wir für die häufigsten Entitäten die Sensitivität, Spezifizität, positive Likelihood Ratio und negative Likelihood Ratio. Bei papillären Karzinomen erhielten wir eine Sensitivität von 55% und eine Spezifizität von 99%. Die positive Likelihood Ratio und negative Likelihood Ratio stellten sich mit 372,59 und 0,49 dar. In Bezug auf follikuläre Karzinome erhielten wir für Sensitivität und Spezifizität einen Wert von 54% und 99%, für positive Likelihood Ratio und negative Likelihood Ratio 391,46 und 0,46. Betrachtet man die Sensitivität und Spezifizität aller durchgeführten Schnellschnittuntersuchungen, erhielten wir einen Wert von 55% und 99%. Die positive Likelihood Ratio und negative Likelihood Ratio für Schnellschnittuntersuchungen ergab 396,54 und 0,46.

Anhand der von uns ermittelten Werte für Sensitivität, Spezifizität, positive Likelihood Ratio und negative Likelihood Ratio sowohl für papilläre, follikuläre Karzinome als auch für die Gesamtheit aller Schnellschnittuntersuchungen kommen wir zu dem Schluss, dass die intraoperative Schnellschnittuntersuchung als Routinestandard bei Operationen der Schilddrüse keine weitere Rechtfertigung hat. Im Literaturvergleich kommen andere größere Studien zu demselben Ergebnis. Die Mehrheit empfiehlt eine totale Thyreoidektomie als Therapie bei Malignitätsverdacht. Anstatt einer intraoperativen Schnellschnittuntersuchung sollte zur Abklärung eines Malignitätsverdachts eine gute präoperative Diagnostik durchgeführt werden.

7. Abbildungs- und Tabellenverzeichnis

Abb. 1: Verteilung des Geschlechts des Patientenguts.	21
Abb. 2: Altersverteilung.	22
Abb. 3: Verteilung zwischen Struma uninodosa und multinodosa in der Sonographie.	22
Abb. 4: Aufgliederung der Szintigraphiebefunde.	23
Abb. 5: Häufigkeit der durchgeführten Operationsarten.	24
Abb. 6: Auflistung der endgültigen Histologie aller Patienten.	25
Abb. 7: Verteilung der Tumore nach T-Grad.	25
Abb. 8: Ergebnisse aller durchgeführten Schnellschnitte.	26
Abb. 9: endgültige Histologie für alle benignen Schnellschnitte.	26
Abb. 10: Aufgliederung der falsch benignen Schnellschnittbefunde.	27
Abb. 11: Verteilung des Schnellschnittbefundes und Histologiebefundes bei papillären Schilddrüsenkarzinomen.	28
Abb. 12: Verteilung des Schnellschnittbefundes und Histologiebefundes bei follikulärem Schilddrüsenkarzinom.	28
Abb. 13: Verteilung der endgültigen Histologie bei Schnellschnittbefund eines follikulären Adenoms.	29
Abb. 14: Verteilung der Schnellschnittbefunde bei kaltem Szintigraphiebefund.	32
Abb. 15: Aufgliederung der Histologiebefunde bei nicht vorhandenem Schnellschnittbefund und kaltem Szintigraphiebefund.	32
Abb. 16: Histologiebefunde bei benignem Schnellschnittbefund und kaltem Szintigraphiebefund.	33
Abb. 17: Histologiebefunde bei malignem Schnellschnittbefund und kaltem Szintigraphiebefund.	33
Tab. 1: Diagnostische Wertigkeit aller Schnellschnitte.	30
Tab. 2: Diagnostische Wertigkeit aller Schnellschnitte in Bezug auf papilläre Schilddrüsenkarzinome.	31
Tab. 3: Diagnostische Wertigkeit aller Schnellschnitte in Bezug auf follikuläre Schilddrüsenkarzinome.	31
Tab. 4: Diagnostische Wertigkeit aller Schnellschnittbefunde bei kalter Szintigraphie.	34

8. Erklärung zum Eigenanteil der Dissertationsschrift

Die Konzeption der Studie erfolgte in Zusammenarbeit mit Dr. Sven Müller (Oberarzt, Abteilung der Allgemein- und Viszeralchirurgie der Universitätsklinik Tübingen).

Die statistische Auswertung erfolgte eigenständig durch mich.

Ich versichere, das Manuskript selbstständig verfasst zu haben und keine weiteren als die von mir angegebenen Quellen verwendet zu haben.

Weiden, den

9. Lebenslauf

Persönliche Daten

Name: Leonhard Hans Richard Loos

Geburtsdatum: 14.03.1985

Geburtsort: Weiden i.d.Opf.

Familie: Dr. Werner Loos - Vater
Dr. Christine Loos - Mutter
Dr. Stefanie Loos - Schwester
Susanne Loos - Schwester

Familienstand: ledig

Promotion

Thema: Retrospektive Analyse über die diagnostische Wertigkeit des intraoperativen Schnellschnitts bei Resektionen von Schilddrüsenknoten

Doktorvater: PD Dr. med. Andreas Kirschniak

Berufliche Tätigkeit

01/2015 02/2017 Assistenz Zahnarzt in der elterlichen Praxis in Weiden

Seit 2017 Übernahme der elterlichen Zahnarztpraxis in Weiden

Hochschulausbildung

2008-2014 Studium und Examen in Zahnmedizin an der Universität Tübingen

10. Literaturverzeichnis

1. Robert Koch Institut. Krebs in Deutschland | Schilddrüse [Internet]. 2015 Jan [zitiert 22. Januar 2015]. Verfügbar unter:
http://www.krebsdaten.de/Krebs/DE/Content/Publikationen/Krebs_in_Deutschland/kid_2013/kid_2013_c73_schilddruese.pdf?__blob=publicationFile
2. Deutsches Ärzteblatt. Endokrinologen: Viele Schilddrüsenoperationen sind überflüssig [Internet]. 2015 Jan. Verfügbar unter:
<http://www.aerzteblatt.de/nachrichten/53696/Endokrinologen-Viele-Schilddruesenoperationen-sind-ueberfluessig>
3. Schulte E, Schumacher U, Schünke M. Prometheus - Lernatlas der Anatomie: Kopf, Hals und Neuroanatomie ; 115 Tabellen. Stuttgart [u.a.]: Thieme; 2012. 212–221 S.
4. Basislehrbuch Innere Medizin. München: [Urban & Fischer in Elsev; 2012. 672–693 S.
5. Deller T, Welsch U. Lehrbuch Histologie. München: Elsevier, Urban et Fischer; 2010. 434–442 S.
6. Klinker R, Bauer C. Physiologie: zahlreiche Tabellen. Stuttgart [u.a.: Thieme; 2005. 544–551 S.
7. Böcker W. Pathologie: mit Zugang zum Elsevier-Portal. München: Urban & Fischer in Elsevier; 2012. 303–321, 11–12 S.
8. Djurica S, Trbojević B, Milosević DP, Marković N. [Autoimmune thyroid disease--clinical symptoms of associated autoimmunity]. *Srp Arh Celok Lek.* Oktober 2005;133 Suppl 1:16–24.
9. Deutsche Gesellschaft für Allgemein- und Viszeralchirurgie R 088-002, Herausgeber. Leitlinien: Maligne Schilddrüsenenerkrankungen, operative Therapie [Internet]. Verfügbar unter: <http://www.awmf.org/leitlinien/aktuelle-leitlinien/ll-liste/deutsche-gesellschaft-fuer-endokrinologie.html>
10. Abboud B, Tannoury J. Surgical treatment of papillary thyroid carcinoma. *J Med Liban.* Dezember 2011;59(4):206–12.
11. Becker HD, Bembek A. Chirurgische Onkologie: 294 Tabellen. Stuttgart; New York: Thieme; 2002. 570–593 S.
12. McHenry CR, Phitayakorn R. Follicular adenoma and carcinoma of the thyroid gland. *Oncologist.* 2011;16(5):585–93.
13. Hod R, Bachar G, Sternov Y, Shvero J. Insular thyroid carcinoma: A retrospective clinicopathologic study. *Am J Otolaryngol.* 25. Januar 2013;

14. Lai H-W, Lee C-H, Chen J-Y, Tseng L-M, Yang A-H. Insular thyroid carcinoma: collective analysis of clinicohistologic prognostic factors and treatment effect with radioiodine or radiation therapy. *J Am Coll Surg*. November 2006;203(5):715–22.
15. Derbel O, Limem S, Ségura-Ferlay C, Lifante J-C, Carrie C, Peix J-L, u. a. Results of combined treatment of anaplastic thyroid carcinoma (ATC). *BMC Cancer*. 2011;11:469.
16. Roy M, Chen H, Sippel RS. Current understanding and management of medullary thyroid cancer. *Oncologist*. 2013;18(10):1093–100.
17. Ríos A, Rodríguez JM, Febrero B, Acosta JM, Torregrosa N, Parrilla P. [Prognostic value of clinical, histopathological and immunohistochemical features in medullary thyroid cancer]. *Med Clin (Barc)*. 22. September 2012;139(7):277–83.
18. Seo H, Na DG, Kim J-H, Kim KW, Yoon JW. Ultrasound-Based Risk Stratification for Malignancy in Thyroid Nodules: A Four-Tier Categorization System. *Eur Radiol*. Juli 2015;25(7):2153–62.
19. Schicha H, Schober O, Dietlein M. *Nuklearmedizin: Basiswissen und klinische Anwendung*. Stuttgart: Schattauer; 2012. 175–229 S.
20. Berchtold R, Bruch H-P. *Chirurgie: mit 335 Tabellen und 343 Praxisfragen*. München [u.a.: Elsevier, Urban & Fischer; 2008. 549–572 S.
21. Neumann HJ. [Intraoperative neurophysiological monitoring (IONM) of the recurrent laryngeal nerve and microdissection. Surgical techniques for decreasing the risk of recurrent laryngeal nerve paralysis]. *Laryngorhinootologie*. Mai 2000;79(5):290–6.
22. Dralle H, Sekulla C, Lorenz K, Brauckhoff M, Machens A, German IONM Study Group. Intraoperative monitoring of the recurrent laryngeal nerve in thyroid surgery. *World J Surg*. Juli 2008;32(7):1358–66.
23. Lo C-Y. Parathyroid autotransplantation during thyroidectomy. *ANZ J Surg*. Dezember 2002;72(12):902–7.
24. Lorenz K, Sekulla C, Kern J, Dralle H. [Management of postoperative hemorrhage following thyroid surgery]. *Chirurg*. Januar 2015;86(1):17–23.
25. Bianchi L, Riede U-N. *Allgemeine und spezielle Pathologie: 168 Tabellen*. Stuttgart: Thieme; 2004. 5–6 S.
26. Nawroth PP, Nawroth-Ziegler. *Klinische Endokrinologie und Stoffwechsel: mit 242 Tabellen*. Berlin [u.a.]: Springer; 2001. 104–149 S.
27. Haugen BR, Alexander EK, Bible KC, Doherty GM, Mandel SJ, Nikiforov YE, u. a. 2015 American Thyroid Association Management Guidelines for Adult Patients with Thyroid Nodules and Differentiated Thyroid Cancer: The American

- Thyroid Association Guidelines Task Force on Thyroid Nodules and Differentiated Thyroid Cancer. *Thyroid*. Januar 2016;26(1):1–133.
28. Hosseini M, Alizadeh Otaghvar HR, Tizmaghz A, Shabestanipour G, Arvaneh S. Evaluating the accuracy of fine needle aspiration and frozen section based on permanent histology in patients with follicular lesions. *Med J Islam Repub Iran*. 21. Juli 2015;29:239.
29. Makay O, Icoz G, Gurcu B, Ertan Y, Tuncyurek M, Akyildiz M, u. a. The ongoing debate in thyroid surgery: should frozen section analysis be omitted? *Endocr J*. Juni 2007;54(3):385–90.
30. Slijepcevic N, Zivaljevic V, Marinkovic J, Sipetic S, Diklic A, Paunovic I. Retrospective evaluation of the incidental finding of 403 papillary thyroid microcarcinomas in 2466 patients undergoing thyroid surgery for presumed benign thyroid disease. *BMC Cancer*. 2015;15:330.
31. Li H, Li J. Thyroid disorders in female sex. *Minerva Med*. 10. Februar 2015;
32. Pradhan GB, Shrestha R, Shrestha S, Neupane J, Bhattachan CL. The incidence of thyroid carcinoma in multinodular goiter: prospective study. *Nepal Med Coll J*. September 2011;13(3):169–71.
33. Sachmechi I, Miller E, Varatharajah R, Chernys A, Carroll Z, Kissin E, u. a. Thyroid carcinoma in single cold nodules and in cold nodules of multinodular goiters. *Endocr Pract*. Februar 2000;6(1):5–7.
34. McCall A, Jarosz H, Lawrence AM, Paloyan E. The incidence of thyroid carcinoma in solitary cold nodules and in multinodular goiters. *Surgery*. Dezember 1986;100(6):1128–32.
35. Pino Rivero V, Montero García C, Keituqwa Yáñez T, Rejas Ugena E, Blasco Huelva A. [The use of scintigraphy and fine needle aspiration biopsy (FNAB) in thyroid surgery and review of literature]. *An Otorrinolaringol Ibero Am*. 2003;30(2):161–9.
36. da Silva RDP, Souto LRM, Matsushita G de M, Matsushita M de M. Diagnostic accuracy of frozen section tests for surgical diseases. *Rev Col Bras Cir*. Juni 2011;38(3):149–54.
37. Giles Y, Boztepe H, Terzioglu T, Tezelman S. The advantage of total thyroidectomy to avoid reoperation for incidental thyroid cancer in multinodular goiter. *Arch Surg*. Februar 2004;139(2):179–82.
38. Agarwal G, Aggarwal V. Is total thyroidectomy the surgical procedure of choice for benign multinodular goiter? An evidence-based review. *World J Surg*. Juli 2008;32(7):1313–24.
39. Liénart F. [Thyroid nodule: benign or malignant?]. *Rev Med Brux*. September 2012;33(4):254–62.

40. Chukudebelu O, Dias A, Timon C. Changing trends in thyroidectomy. *Ir Med J.* Juni 2012;105(6):167–9.
41. Chiacchio S, Lorenzoni A, Boni G, Rubello D, Elisei R, Mariani G. Anaplastic thyroid cancer: prevalence, diagnosis and treatment. *Minerva Endocrinol.* Dezember 2008;33(4):341–57.
42. Lupone G, Antonino A, Rosato A, Zenone P, Iervolino EM, Grillo M, u. a. Surgical strategy for the treatment of sporadic medullary thyroid carcinoma: our experience. *G Chir.* Dezember 2012;33(11–12):395–9.
43. Ristevska N, Stojanoski S, Gjorceva DP. Appearance of Hürthle cell carcinoma soon after surgical extirpation of Hürthle cell adenoma and follicular adenoma of the thyroid gland. *Radiol Oncol.* März 2015;49(1):26–31.
44. Lindhorst E, Ujvari Z, Christ M, Hanisch E, Encke A, Herrmann G. [Insular carcinoma of the thyroid: a differentiated thyroid carcinoma with poor prognosis]. *Chirurg.* Juli 2000;71(7):795–802.
45. Nechaï OP, Larin OS, Cheren'ko SM, Sheptukha SA, Smoliar VA, Zolotar'ov PO. ["Incidental" thyroid carcinoma among patients in surgical treatment for nontumors thyroid disease]. *Klin Khir.* Juli 2012;(7):9–11.
46. Sakorafas GH, Giotakis J, Stafyla V. Papillary thyroid microcarcinoma: a surgical perspective. *Cancer Treat Rev.* Oktober 2005;31(6):423–38.
47. Davoudi MM, Yeh KA, Wei JP. Utility of fine-needle aspiration cytology and frozen-section examination in the operative management of thyroid nodules. *Am Surg.* Dezember 1997;63(12):1084–9; discussion 1089-1090.
48. Lin HS, Komisar A, Opher E, Blaugrund SM. Follicular variant of papillary carcinoma: the diagnostic limitations of preoperative fine-needle aspiration and intraoperative frozen section evaluation. *Laryngoscope.* September 2000;110(9):1431–6.
49. LiVolsi VA, Baloch ZW. Use and abuse of frozen section in the diagnosis of follicular thyroid lesions. *Endocr Pathol.* 2005;16(4):285–93.
50. Küçük NO, Tari P, Tokmak E, Aras G. Treatment for microcarcinoma of the thyroid--clinical experience. *Clin Nucl Med.* April 2007;32(4):279–81.
51. Guevara N, Lassalle S, Benaim G, Sadoul J-L, Santini J, Hofman P. Role of frozen section analysis in nodular thyroid pathology. *Eur Ann Otorhinolaryngol Head Neck Dis.* 22. Dezember 2014;
52. Abboud B, Allam S, Chacra LA, Ingea H, Tohme C, Farah P. Use of fine-needle aspiration cytology and frozen section in the management of nodular goiters. *Head Neck.* Januar 2003;25(1):32–6.

53. Kahmke R, Lee WT, Puscas L, Scher RL, Shealy MJ, Burch WM, u. a. Utility of Intraoperative Frozen Sections during Thyroid Surgery. *Int J Otolaryngol.* 2013;2013:496138.
54. Hurtado-López LM, Arellano-Montaña S, Torres-Acosta EM, Zaldivar-Ramirez FR, Duarte-Torres RM, Alonso-De-Ruiz P, u. a. Combined use of fine-needle aspiration biopsy, MIBI scans and frozen section biopsy offers the best diagnostic accuracy in the assessment of the hypofunctioning solitary thyroid nodule. *Eur J Nucl Med Mol Imaging.* September 2004;31(9):1273–9.
55. Irkorucu O, Tascilar O, Cakmak GK, Emre AU, Ucan HB, Kemal K, u. a. Frozen section and fine needle aspiration biopsy in thyroid surgery — needles and sections. *Indian J Surg.* August 2007;69(4):140–4.
56. Bomeli SR, LeBeau SO, Ferris RL. Evaluation of a thyroid nodule. *Otolaryngol Clin North Am.* April 2010;43(2):229–38.
57. Cetin B, Aslan S, Hatiboglu C, Babacan B, Onder A, Celik A, u. a. Frozen section in thyroid surgery: Is it a necessity? *Can J Surg.* Februar 2004;47(1):29–33.
58. Duek SD, Goldenberg D, Linn S, Krausz MM, Hershko DD. The role of fine-needle aspiration and intraoperative frozen section in the surgical management of solitary thyroid nodules. *Surg Today.* 2002;32(10):857–61.
59. Chen H, Nicol TL, Udelsman R. Follicular lesions of the thyroid. Does frozen section evaluation alter operative management? *Ann Surg.* Juli 1995;222(1):101–6.
60. Antic T, Taxy JB. Thyroid frozen section: supplementary or unnecessary? *Am J Surg Pathol.* Februar 2013;37(2):282–6.
61. Park YM, Wang S-G, Goh JY, Shin DH, Kim I-J, Lee B-J. Intraoperative frozen section for the evaluation of extrathyroidal extension in papillary thyroid cancer. *World J Surg.* Januar 2015;39(1):187–93.
62. Zanicco K, Heller M, Elaraj D, Sturgeon C. Cost effectiveness of intraoperative pathology examination during diagnostic hemithyroidectomy for unilateral follicular thyroid neoplasms. *J Am Coll Surg.* Oktober 2013;217(4):702–10.
63. Basolo F, Ugolini C, Proietti A, Iacconi P, Berti P, Miccoli P. Role of frozen section associated with intraoperative cytology in comparison to FNA and FS alone in the management of thyroid nodules. *Eur J Surg Oncol.* August 2007;33(6):769–75.
64. Hatami H, Mohsenifar Z, Alavi SN. The Diagnostic Accuracy of Frozen Section Compared to Permanent Section: A Single Center Study in Iran. *Iran J Pathol.* 2015;10(4):295–9.
65. Sakorafas GH, Stafyla V, Kolettis T, Tolumis G, Kassaras G, Peros G. Microscopic papillary thyroid cancer as an incidental finding in patients treated surgically for presumably benign thyroid disease. *J Postgrad Med.* März 2007;53(1):23–6.

66. Pisello F, Geraci G, Sciumè C, Li Volsi F, Modica G. [Total thyroidectomy of choice in papillary microcarcinoma]. *G Chir.* Februar 2007;28(1–2):13–9.
67. Tezelman S, Borucu I, Senyurek Giles Y, Tunca F, Terzioglu T. The change in surgical practice from subtotal to near-total or total thyroidectomy in the treatment of patients with benign multinodular goiter. *World J Surg.* März 2009;33(3):400–5.
68. Lefevre JH, Tresallet C, Leenhardt L, Jublanc C, Chigot J-P, Menegaux F. Reoperative surgery for thyroid disease. *Langenbecks Arch Surg.* November 2007;392(6):685–91.
69. Walgenbach S, Junginger T. [Is the timing of completion thyroidectomy for differentiated thyroid carcinoma prognostic significant?]. *Zentralbl Chir.* Mai 2002;127(5):435–8.
70. Takacsova E, Kralik R, Waczulikova I, Zavodna K, Kausitz J. A different prognostic value of BRAFV600E mutation positivity in different age groups of patients with papillary thyroid cancer. *Neoplasma.* 24. November 2016;64(1).
71. Zhang Y-Z, Xu T, Gong H-Y, Li C-Y, Ye X-H, Lin H-J, u. a. Application of high-resolution ultrasound, real-time elastography, and contrast-enhanced ultrasound in differentiating solid thyroid nodules. *Medicine (Baltimore).* November 2016;95(45):e5329.
72. Pemayun TGD. Current Diagnosis and Management of Thyroid Nodules. *Acta Med Indones.* Juli 2016;48(3):247–57.
73. Ruggieri M, Genderini M, Gargiulo P, Del Grammastro A, Mascaro A, Luongo B, u. a. Surgical treatment of differentiated microcarcinomas of the thyroid. *Eur Rev Med Pharmacol Sci.* Juni 2001;5(3):85–9.
74. Brooks AD, Shaha AR, DuMornay W, Huvos AG, Zakowski M, Brennan MF, u. a. Role of fine-needle aspiration biopsy and frozen section analysis in the surgical management of thyroid tumors. *Ann Surg Oncol.* März 2001;8(2):92–100.
75. Stanciu-Pop C, Pop FC, Thiry A, Scagnol I, Maweja S, Hamoir E, u. a. [CONTROVERSIES REGARDING THE ACCURACY AND LIMITATIONS OF FROZEN SECTION IN THYROID PATHOLOGY: AN EVIDENCE-BASED ASSESSMENT]. *Rev Med Liege.* Dezember 2015;70(12):638–43.
76. Akhtar S, Awan MS. Role of fine needle aspiration and frozen section in determining the extent of thyroidectomy. *Eur Arch Otorhinolaryngol.* September 2007;264(9):1075–9.
77. Berg RW, Yen TW, Evans DB, Hunt B, Quiroz FA, Wilson SD, u. a. Analysis of an institutional protocol for thyroid lobectomy: Utility of routine intraoperative frozen section and expedited (overnight) pathology. *Surgery.* Februar 2016;159(2):512–7.

78. Marotta V, Sciammarella C, Colao AA, Faggiano A. Application of molecular biology of differentiated thyroid cancer for clinical prognostication. *Endocr Relat Cancer*. 30. August 2016;
79. Chen B-D, Xu H-X, Zhang Y-F, Liu B-J, Guo L-H, Li D-D, u. a. The diagnostic performances of strain elastography (SE), acoustic radiation force impulse (ARFI) and point shear-wave speed (pSWS) for non-calcified thyroid nodules. *Clin Hemorheol Microcirc*. 16. August 2016;
80. Patel S, Smith JB, Kurbatova E, Guarner J. Factors that impact turnaround time of surgical pathology specimens in an academic institution. *Hum Pathol*. September 2012;43(9):1501–5.

11. Danksagungen

Herrn PD Dr. A. Kirschniak danke ich herzlich für die Überlassung des Themas.

Bei Herrn Dr. med. Sven Müller bedanke ich mich vielmals für seine Hilfsbereitschaft, sachliche Beratung und Betreuung während dem Erarbeiten der Dissertation.

Meinen Eltern und meiner Familie danke ich für ihre Hilfe und Geduld während meines Studiums und darüber hinaus.